Técnica de Disecciones y Atlas de Anatomía Humana

JOSÉ
NEGRETE
HERRERA

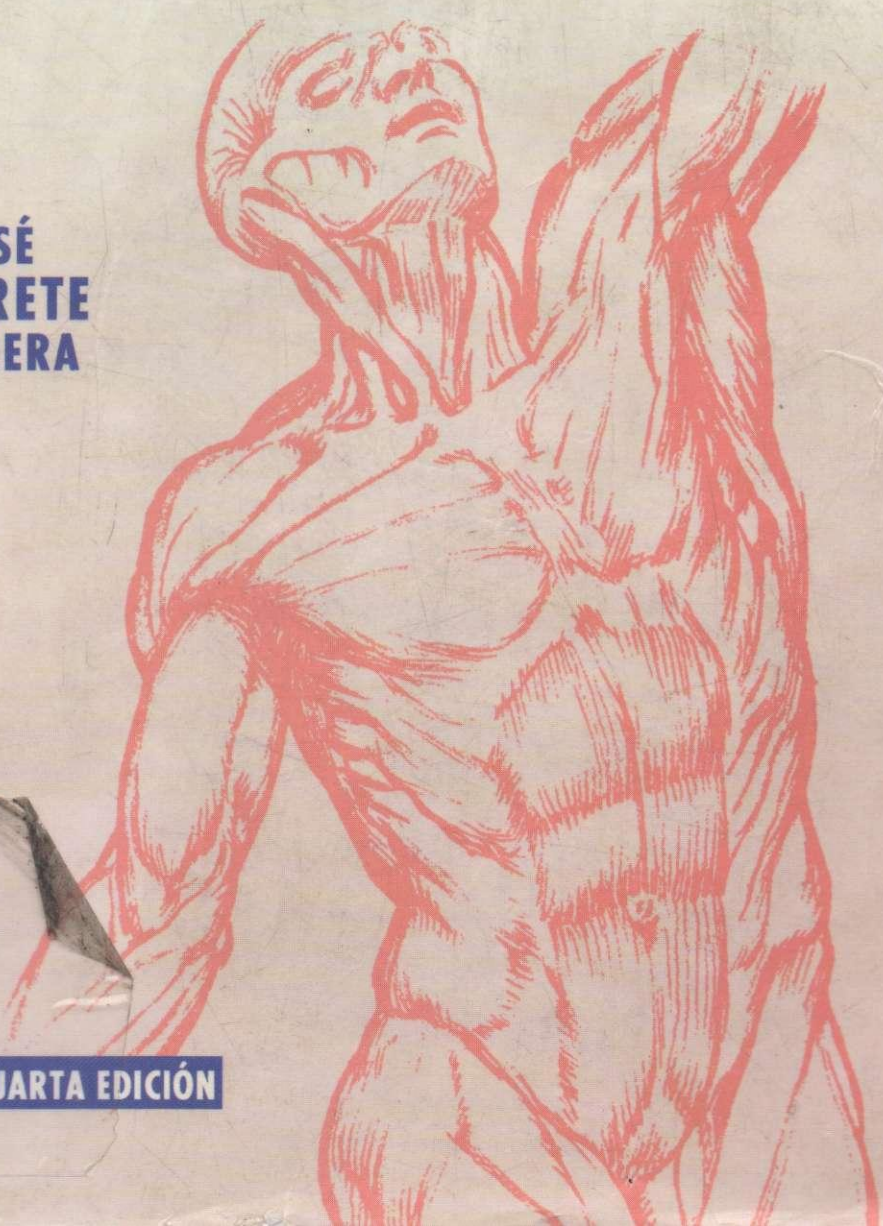

DECIMOCUARTA EDICIÓN

Técnica de Disecciones y Atlas de Anatomía Humana

DECIMOCUARTA EDICIÓN

por el

Dr. JOSÉ NEGRETE HERRERA

Profesor Titular de Anatomía Humana y Anatomía Clínica
de la Facultad Nacional de Medicina
UNAM

Terminología Anatómica

Dr. VICENTE JOSÉ CÁRDENAS TOVAR

Profesor de tiempo completo de Morfofisiología
de la FES Zaragoza
UNAM

Dra. ROSSANA ALCARÁZ ORTIZ

Profesora de tiempo completo de Morfofisiología
de la FES Zaragoza
UNAM

MÉNDEZ
EDITORES

BIBLIOTECA DE LA UNIVERSIDAD NAL. DE MEX.
S=
S1137
N1
F E S
ZARAGOZA

Copyright © 2008 por Dr. José Negrete Herrera

Méndez Editores, S.A. de C.V.
Arquitectura No. 33, Col. Copilco-Universidad
Deleg. Coyoacán, C.P. 04360, México, D.F.
Tels.: 5658-9267, 5658-71-87, Fax: 5658-73-55
www.mendezeditores.com.mx
E-mail: mendezed@prodigy.net.mx

Sucursal: Niños Héroes #225-F, Col. Doctores
México, D.F. Tel.: 5588-16-25

Miembro de la Cámara Nacional de la Industria Editorial
Registro núm. 2423

Todos los derechos reservados. Ninguna parte de esta publicación puede ser reproducida, almacenada en sistema alguno de tarjetas perforadas o transmitida por otro medio —electrónico, mecánico, fotocopiador, registrador, etc.— sin permiso previo por escrito de los autores y de Méndez Editores, S.A. de C.V.

All rights reserved. No part of this publication may be reproduced, stored in a retrieval system, or retransmitted, in any form or by any means, electronic, mechanical, photocopying, recording or otherwise, without the prior permission in writing from the authors and the Publisher Méndez Editores, S.A. de C.V.

ISBN: 968-5328-65-X

Impreso en México

Printed in Mexico

№103899

PALABRAS PRELIMINARES

Este libro no nace arbitrariamente. Tampoco trato de imponer mi criterio personal. Lo he escrito después de treinta y seis años de práctica, trabajando constantemente en el cadáver, procurando encontrar para cada región la manera más fácil de prepararla, basándome siempre en una conducta quirúrgica y clínica.

Mi deseo es darle al estudiante nuevas ideas sobre la disección en Anatomía Humana, y hacerle comprender su importancia, pues la experiencia nos dice que es imposible abordar estudios en cirugía y clínica sin sólidos conocimientos anatómicos.

Aplicar la clínica quirúrgica y la cirugía sin conocimientos de anatomía, es querer edificar sin cimientos, y a la vez, la anatomía sin aplicaciones clínico-quirúrgicas es letra muerta.

He principiado por abandonar en algunas regiones los antiguos cortes y levantamientos de planos que se hacían con una idea meramente anatómica, y que a la postre no dan ningún conocimiento útil y aplicable, y he empezado a adoptar cortes que imitan tiempos quirúrgicos o que explican maniobras clínicas que serán de gran utilidad al alumno en su Propedéutica.

Y si la técnica de disecciones debe imitar a la técnica quirúrgica, el instrumental que se utilice deberá ser lo más completo, de acuerdo con la región por preparar y los elementos anatómicos por manejar. Instrumentos adecuados hacen tiempos más fáciles, y por lo tanto el alumno utilizará ganchos separadores, pinzas de Pean o de Kocher, y para huesos se proveerá de gubias, cinceles, martillos, sierras, costotomo, etc. Si se trata de órganos genitales femeninos internos tendrá a la mano histerolabo, pinzas para ovarios, pinzas largas de disección, etc. En caso de trabajar vías biliares, en su instrumental debe haber separadores especiales para hígado, pinzas de Duval para tomar la vesícula, pinzas largas para disecar el cístico y la arteria cística. Hay una variedad de modelos de autores distintos, de pinzas, separadores, tijeras, etc.

La vieja y viciosa costumbre de querer disecar con una mala pinza de disección y un cuchillo mal afilado, debe desterrarse para siempre.

El instrumental de corte, como cuchillos y tijeras, debe estar en perfectas condiciones de filo.

Es necesario, para la buena disección de algunas regiones, acompañarse de un ayudante y colocar al cadáver en adecuada posición; de no hacerlo, resultará un trabajo defectuoso y poco instructivo para el alumno.

Este debe recordar durante su disección que para llegar con seguridad a tal o cual elemento, es indispensable que tenga puntos de referencia, líneas

de proyección, y que en muchas ocasiones se recurrirá a la palpación para fijar puntos y situaciones anatómicas. La palpación de los elementos anatómicos es necesaria para fijar conocimientos de forma, volumen, superficie, que serán de gran utilidad. Antes de todo corte, el estudiante debe apreciar con cuidado los detalles de la forma anatómica de su región, y fijar sobre la piel aquellos puntos de relación que le serán útiles para localizar los elementos por disecar.

Una vez terminada la preparación, el alumno debe dar color a cada uno de los elementos anatómicos, poniendo en práctica el procedimiento de la disectocromía que obliga al estudiante a ejecutar trabajos con gran limpieza y veracidad. Al dar color a su región podrá apreciar con claridad, forma, volumen, distancias, relaciones de los órganos contenidos en la preparación.

Siempre que sea necesario coser la preparación, deberá hacerlo con suturas que le sirvan de práctica de costuras quirúrgicas, que aprovechará para ejecutar los surjetes, redondo y de punto atrás, el punto separado simple, el punto en U, el punto en capitón, el punto de Sarnoff, etc., de tal manera que no desperdicie ni una sola oportunidad de práctica en el cadáver, que le sea más tarde útil en cirugía.

Como se puede apreciar, el alumno aprovechará su trabajo de disección imitando lo más posible la cirugía de la región, empleando el instrumental adecuado y practicando ligaduras de vasos cuando haya necesidad de seccionarlos, practicar sutura de nervios seccionados de propósito, así como de tendones. Aprenderá a manejar hilos de sutura al cerrar planos.

Al manejar el estudiante su instrumental, debe hacerlo de acuerdo con las reglas de la cirugía. Debe saber tomar el bisturí, tomar los planos anatómicos con cuidado, procurando no dañarlos aplicando las pinzas con descuido o brusquedad; en suma, imitar al cirujano.

a mi hermano,
Eminente Cirujano
José Negrete Herrera
FREIRE

A X I L A

DESCRIPCION ANATOMO TOPOGRAFICA

La axila, la región deltoidea y la región escapular, constituyen juntas la gran región del hombro.

Son las partes blandas que cubren a las articulaciones escápulo-humeral y acromio-clavicular.

A la axila, como pirámide cuadrangular, se le estudian cuatro paredes, una base y un vértice. Las paredes son: anterior, posterior, externa e interna, que forman el llamado hueco axilar, en cuya cavidad encontramos los nervios del plexo braquial, la arteria y vena axilares. La pared anterior está representada por los músculos pectorales mayor y menor, y el espacio interpectoral que hemos de describir al disecarlos. La pared posterior la forman la cara anterior de la escápula y los músculos subescapular, redondo mayor y el dorsal ancho, que también hemos de describirlos en la disección. La base está limitada por delante por el borde del pectoral mayor y por atrás por el borde del tendón del dorsal ancho. El vértice es una hendidura limitada entre la clavícula y la primera costilla por donde pasa el paquete vásculo-nervioso axilar.

Límites.- La base de la axila tiene por límite anterior el borde inferior del pectoral mayor; su límite posterior lo forma el borde inferior del dorsal ancho, donde se reúne con el redondo mayor; por dentro y por fuera, dos líneas que van de uno a otro de estos bordes musculares; la línea externa sobre la cara interna del brazo, y la línea interna sobre la superficie del tórax.

En profundidad, la región axilar está limitada hacia atrás por la escápula; hacia delante por el pectoral mayor; por dentro, por las tres primeras costillas con sus espacios intercostales correspondientes; por fuera, por la articulación escápulo-humeral.

La axila proyectada sobre la piel que cubre al músculo pectoral mayor, forma un cuadrilátero limitado hacia arriba por la clavícula; hacia fuera por el surco delto-pectoral; hacia bajo por el borde inferior del pectoral mayor; y hacia dentro por una línea que desciende del tercio externo de la clavícula y termina en el borde del citado músculo.

DISECCION

El cadáver en decúbito dorsal y el brazo en abducción.

Cortes: a) Vertical, que desciende del tercio externo de la clavícula hasta el borde inferior del pectoral mayor. (a)

b) Del extremo inferior de esta línea, practicar otro corte horizontal prolongado hasta la línea axilar posterior. Ambas líneas forman un ángulo recto abierto hacia afuera y arriba. Este corte se hace sobre la piel del tórax. (b)

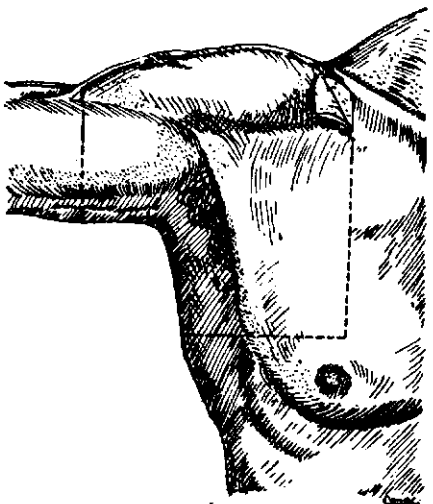

CORTE DE LA REGIÓN.

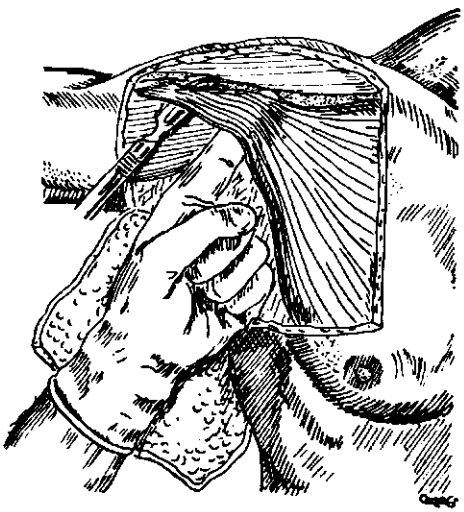

CORTE DEL PECTORAL MAYOR

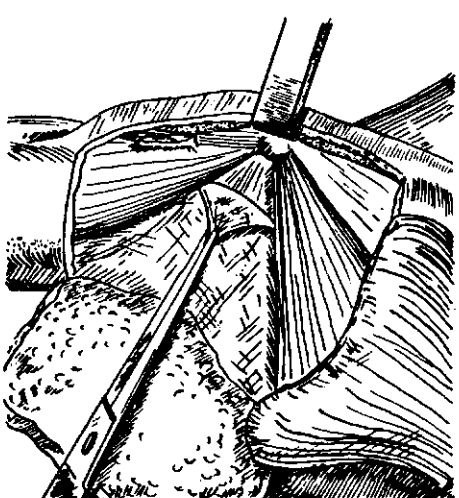

LEVANTAMIENTO DEL
LIGAMENTO DE GERDY.

CORTE DEL PECTORAL MENOR

FIG. 3

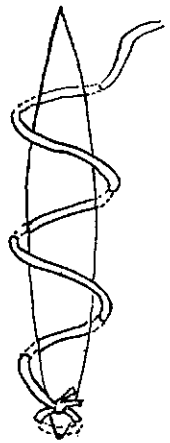

Surjeta redondo.

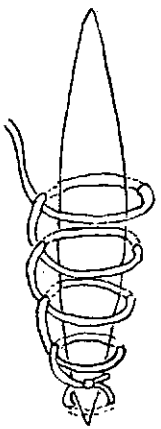

Surjeta punto atrás.



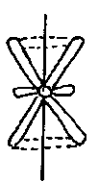

Punto en "X".

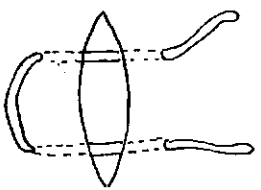

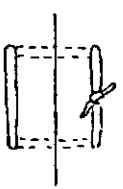

Punto en "U".

FIG. 3A

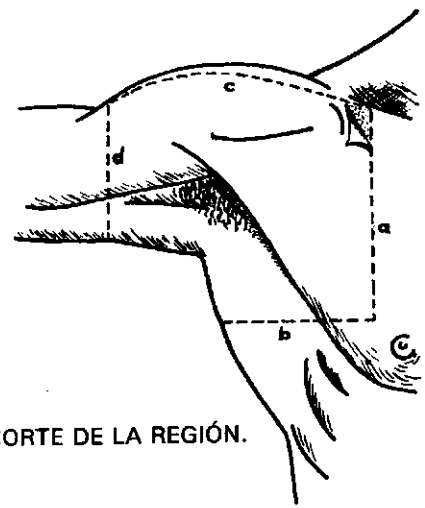

CORTE DE LA REGIÓN.

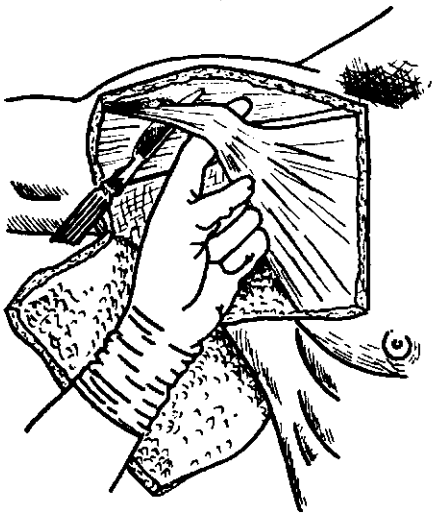

CORTE DEL PECTORAL MAYOR.

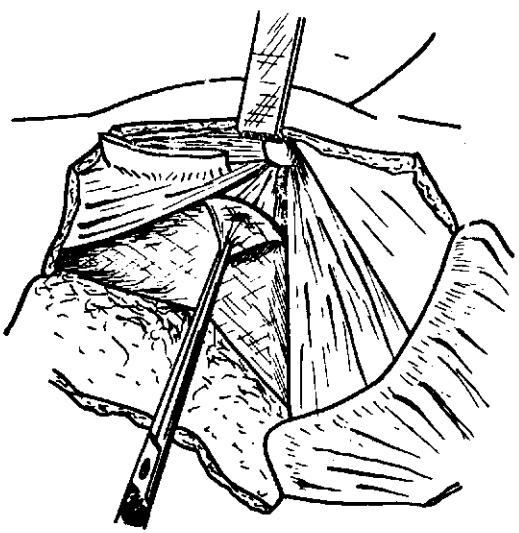

LEVANTAMIENTO DEL LIGAMENTO DE GERDY.

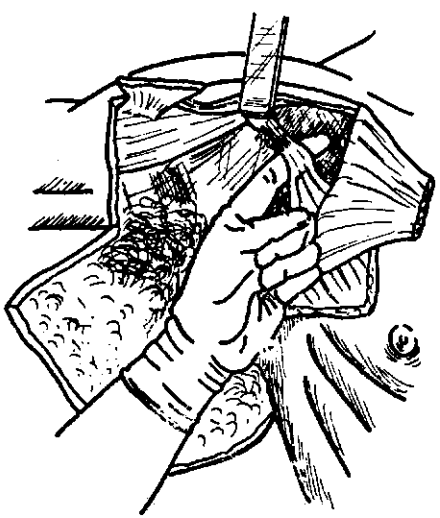

CORTE DEL PECTORAL MENOR.

FIG. 3B

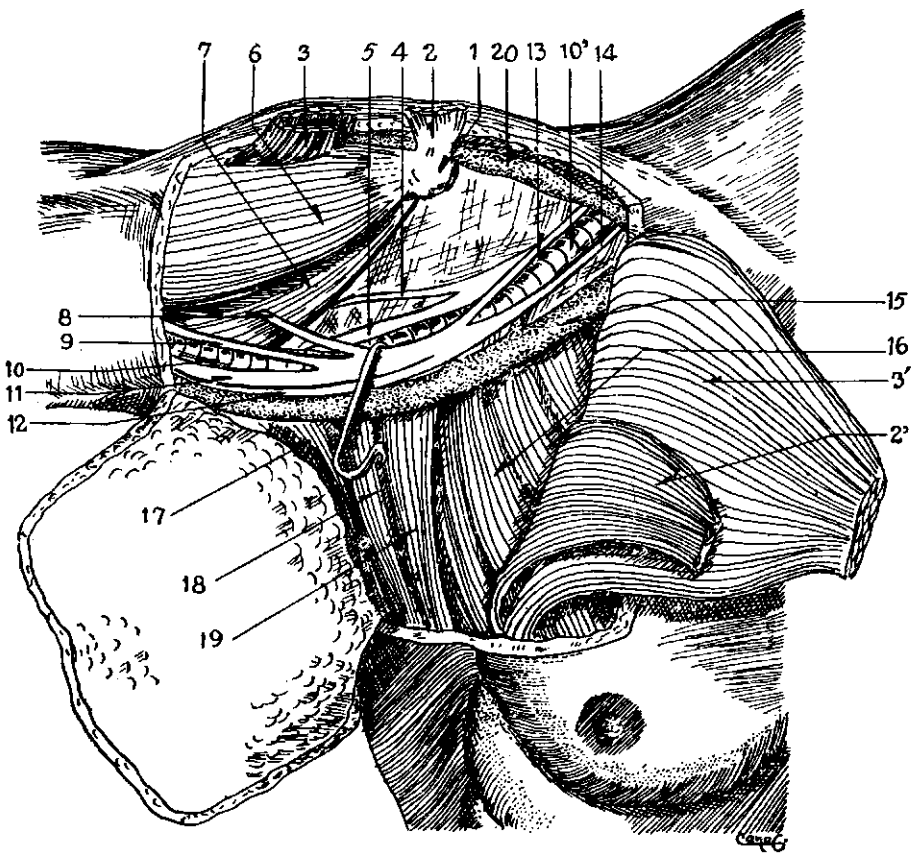

1. Apófisis coracoides.
2-2'. Pectoral menor.
3-3'. Pectoral mayor.
4. Nervio circunflejo.
5. Nervio radial.
6. Músculo bíceps.
7. Músculo coracobraquial
8. Nervio músculo-cutáneo..
9. Nervio mediano.
10-10'. Arteria axilar
11. Nervio cubital.
12. Nervio braquial cutáneo interno.
13-14. Ramos originales del nervio mediano.
15. Vena axilar.
16. Músculo serrato mayor.
17. Músculo dorsal mayor.
18. Músculo redondo mayor.
19. Músculo redondo menor.
20. Vena cefálica

FIG. 3C

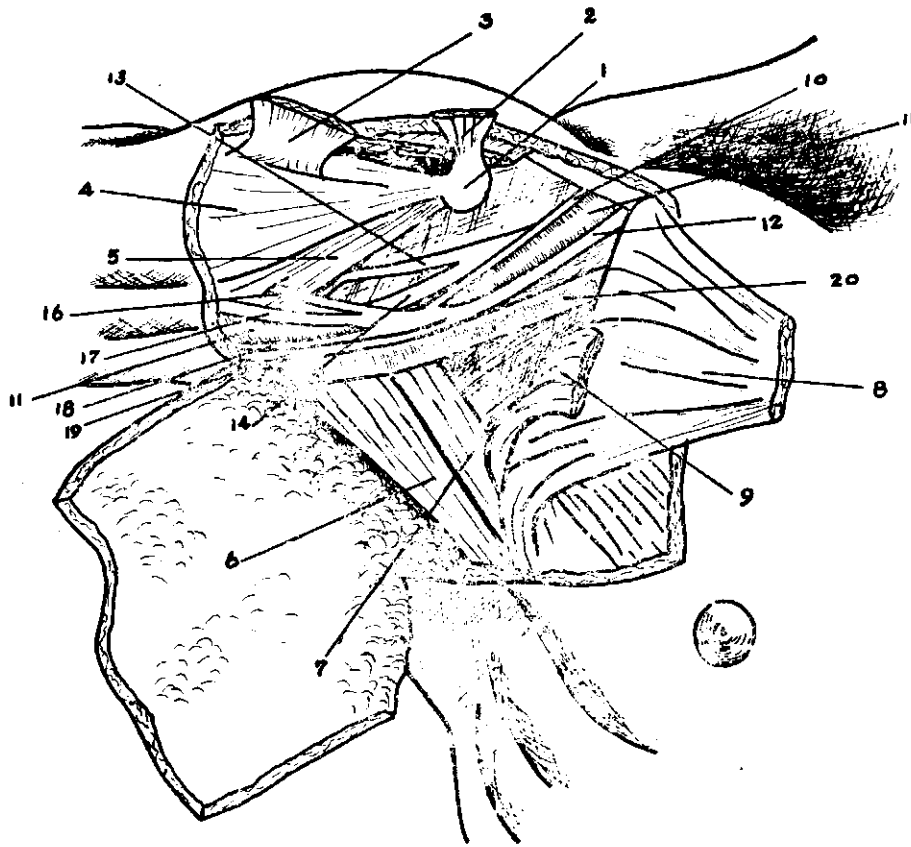

1. Apófisis coracoides.
2-9. Pectoral menor.
3-8. Pectoral mayor.
4. Bíceps.
5. Músculo coracobraquial.
6. Gran dorsal.
7. Redondo mayor.
10-12. Ramos originales del mediano
11. Arteria axilar.
13. Circunflejo.
14. Nervio radial.
16. Nervio musculocutáneo.
17. Nervio mediano.
18. Nervio cubital.
19. Nervio braquial cutáneo interno.
20. Vena axilar.

FIG. 3D

c) Del extremo superior de la primera línea vertical, practicar otro corte que siga el borde anterior de la clavícula, pasar por la articulación acromio-clavicular, seguir por el borde anterior del acromion hasta su ángulo anteroexterno, desde el cual se desciende hasta la "V" deltoidea. (c)

d) Del extremo inferior de este corte, trazar otro transversal sobre la cara interna, tercio superior del brazo hasta el borde inferior del músculo dorsal ancho, es decir, hasta la línea axilar posterior. (d)

e) La bisagra de este corte corresponde a la línea axilar posterior o sea al borde del dorsal ancho.

1o. Levántese primero la piel y en seguida el tejido celular, separando ambos planos con limpieza. Búsquese el canal deltopectoral y diséquese la vena cefálica y la rama acromial de la arteria acromio-torácica. Localícese por palpación la apófisis coracoidea en este surco deltopectoral, a centímetro y medio por debajo del tercio externo de la clavícula. En esta apófisis coracoidea se insertan el pectoral menor, el coracobraquial y la porción corta del biceps.

2o. Sobre los mismos cortes de la piel, practicar la disección de la aponeurosis del pectoral mayor hasta su borde inferior, donde se apreciará su continuación de esta hoja anterior con la posterior. Esta hoja anterior aponeurótica es casi siempre delgada y se desgarra con facilidad al levantarse de la superficie muscular del pectoral mayor, por la dificultad que presentan los tabiques que emite hacia el músculo.

3o. Bien limpio el pectoral mayor, se le desinserta exactamente a nivel de su tendón de inserción en el labio anterior de la corredera bicipital del húmero. Este tendón debe ser bien disecado, tal como lo hace el cirujano que va a desinsertar al pectoral mayor. Este tendón tiene una extensión de 5 centímetros y es muy corto de altura.

4o. Levantado el pectoral mayor y rechazado hacia adentro, ya se puede ver y localizar la apófisis coracoidea, el músculo pectoral menor y el músculo coracobraquial, que al separarse uno del otro, dejan un espacio angular abierto hacia abajo, ocupado por la aponeurosis clavi-pectoral o ligamento suspensor de la axila de Gerdy, que es parte de la aponeurosis clavicoracoaxilar.

5o. Diséquese esta aponeurosis clavi-pectoral mediante un corte sobre el borde externo del pectoral menor, y otro corte sobre el borde interno del coracobraquial, y se le va levantando desde la apófisis coracoides hasta verlo confundirse con el tejido celular de la axila. La forma del ligamento suspensor de la axila es triangular. Por su borde interno se continúa con la aponeurosis del pectoral menor. Por su borde externo se continúa con la aponeurosis del coracobraquial. En su vértice se inserta en la apófisis coracoidea, y por su base se continúa y confunde con el tejido celular axilar, del cual no debe desprendérsele. Se le deja referido con una pinza puesta en su vértice, ahora abatido hacia abajo.

Al practicar el corte de esta aponeurosis sobre el borde interno del

coracobraquial, téngase mucho cuidado de no lesionar el nervio músculocutáneo.

6o. Límpiese el pectoral menor y desinsértesele a nivel de la apófisis coracoides, exactamente a nivel de su tendón y no sobre fibras musculares. Es otro precepto quirúrgico. Procúrese no cortar la vena cefálica que pasa por delante de esta inserción.

Hasta aquí se ha disecado la pared anterior de la axila.

Para la buena disección de los elementos contenidos en la axila, es indispensable la desinserción de los pectorales mayor y menor, por ser un tiempo operatorio necesario para el vaciamiento de la axila en la amputación del seno canceroso. La presencia de estos músculos constituye un obstáculo, tanto en cirugía como en disecciones.

7o. Descubrir y limpiar el tendón del dorsal ancho, blanco y nacarado, que va a insertarse en el fondo de la corredera bicipital del húmero.

8o. A dos o tres dedos por debajo de la apófisis coracoides y sobre el borde interno del músculo coracobraquial, se descubre el nervio músculocutáneo. No siempre ocupa este nervio su sitio normal, y de acontecer esta anomalía, debe seguirse el borde del músculo aludido en sentido descendente, hasta encontrarlo. A veces se le encuentra en plena región braquial. Normalmente el nervio músculocutáneo perfora el músculo coracobraquial (perforado de Caserius), detalle anatómico que lo identifica plenamente. El coracobraquial forma parte de la pared externa de la axila, y debe ser bien disecado para ver cómo lo perfora el nervio músculocutáneo.

9o. Descubierto el nervio músculocutáneo en su sitio normal, sígasele de fuera a dentro y de bajo a arriba hasta encontrar la raiz externa del nervio mediano, de la cual nace. Se identifica al nervio mediano y se busca su raiz interna que junto con la externa forma una V abierta hacia arriba y en cuyo seno se encuentra a la arteria axilar. El nervio mediano se encuentra por delante de esta arteria.

10o. Siguiendo hacia arriba la raiz interna del nervio mediano, y a un dedo del vértice de la V mencionada, se desprende el nervio cubital.

11o. Inmediatamente por dentro del cubital y no pocas veces adherido a él, descubrimos al nervio braquial cutáneo interno. Este nervio guarda estrecha relación con la vena axilar. Búsquese a la ramita o accesorio del braquial cutáneo interno que va a la cara interna del brazo.

12o. Una vez limpios estos cuatro nervios, músculocutáneo, mediano, cubital y braquial cutáneo interno, se disecará con cuidado la arteria axilar y sus ramas, la arteria acromiotorácica que sale a nivel de la apófisis coracoides; un dedo hacia abajo encontramos la salida de la torácica inferior o mamaria externa, que se dirige al tórax por delante de los nervios cubital y braquial cutáneo interno. Hacia afuera encontramos los vasos circunflejos.

13o. En la parte interna de este grupo formado por la arteria y los cinco ner-

vios referidos, y un tanto aislada, se encuentra la vena axilar, la que debe ser limpiada con cuidado de los ganglios que la rodean, tal como lo hace el cirujano.

14o. La limpieza de todos los elementos mencionados debe hacerse del tejido celular que los rodea, y los ganglios linfáticos que a ellos se adhieren. La identificación de ganglios y su aislamiento despegándolos de la vena, de la arteria y de los nervios, es un tiempo muy importante en cirugía. Es el tiempo que constituye el "vaciamiento de la axila".

15o. Con un gancho separador se desplazan hacia adentro estos elementos vasculares y nerviosos, y despegando con el dedo el tejido celular, se descubre el tendón del músculo subescapular, ancho como de 2 o 3 cm., y se identifica porque se pone tenso al rotar el brazo del cadáver hacia fuera. Este tendón se inserta en la tuberosidad menor del húmero o troquín. El subescapular fisiológicamente es rotador interno del brazo.

16o. En el borde inferior del tendón del subescapular y muy cerca del cuello quirúrgico del húmero, se encuentra el nervio circunflejo que va a inervar al deltoides. Se le sigue hacia arriba, y a distancias variables, entre 4 y 6 centímetros, se descubre su entronque con el nervio radial. Ambos nervios constituyen las ramas posteriores del plexo braquial.

17o. El nervio radial puede ser identificado también sobre el tendón del dorsal ancho. Este tendón es cruzado por el nervio radial, la arteria axilar y el nervio mediano, contando de atrás a delante, y tomando en cuenta que el nervio radial está en contacto inmediato con el tendón.

18o. En la pared interna de la axila, formada por las tres primeras costillas y sus espacios intercostales respectivos, tapizados por el músculo serrato mayor o gran dentado, despejamos con los dedos el tejido celular para encontrar al nervio del serrato mayor, llamado también "respiratorio de Bell".

19o. El tendón del dorsal ancho nos servirá de relación para encontrar al músculo redondo mayor y terminar la limpieza del músculo subescapular, con lo que completamos la disección de la pared posterior de la axila.

20o. La disección de los nervios, la arteria y la vena, la llevamos hasta el vértice de la axila, que es el orificio que comunica la axila con la región supraclavicular. En este orificio disecamos la primera costilla, la porción de clavícula correspondiente al músculo subclavio.

21o. Queda como saldo todo el tejido celular de la axila, los ganglios linfáticos unas veces grandes y visibles y otras pequeños y de difícil identificación, que es prácticamente lo que el cirujano busca y extirpa en la intervención quirúrgica denominada "vaciamiento de la axila", que es la parte complementaria de la amputación del seno canceroso en la mujer.

22o. Cuando se practica correctamente la disección de la axila, se puede perfectamente bien restituir en sus sitios a los planos levantados y reconstruir todos los planos constitutivos de la axila.

REGIÓN DELTOIDEA.

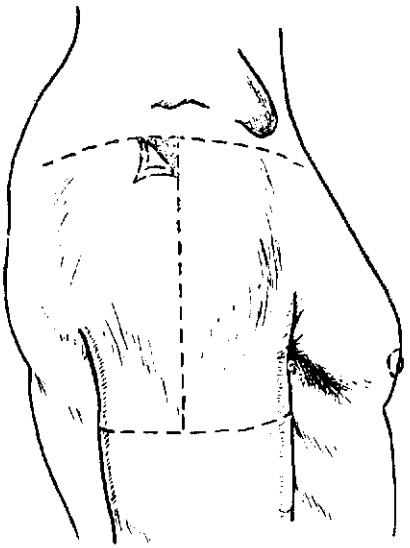

CORTE DE LA REGIÓN.

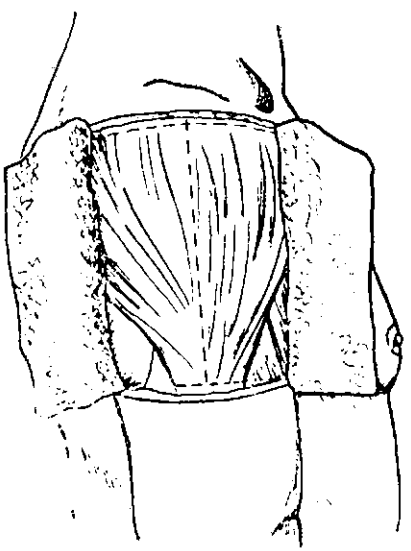

DISECCIÓN Y CORTE DEL DELTOIDES.

FIG. 6

DELTOIDEA

La región deltoidea, junto con la axilar y la escapular, forman el hombro, pero hay que añadir que la deltoidea, por su convexidad, da la forma característica del hombro y por eso también se le llama región del muñón del hombro. La forma regularmente convexa de la región deltoidea se la debe al resalto que hace la cabeza del húmero.

Antes de todo corte, el alumno debe por palpación apreciar en esta región, los tres bordes del acromion, anterior, externo y posterior, y los ángulos que forman, el anteroexterno y el posteroexterno. Se debe localizar también la apófisis coracoides y la cabeza del húmero con sus tuberosidades mayor (troquiter) y menor (troquín). Localice y fije la espina del omoplato. Todos estos resaltos óseos debe marcarlos con tinta.

Límites.- La región deltoidea tiene forma triangular de base superior y vértice inferior, y está limitada por arriba (su base) por el tercio externo de la clavícula, los bordes anterior, externo y posterior del acromion, y la espina del omoplato; por abajo, un plano que corresponde al borde inferior del pectoral mayor y que pasa por la inserción humeral del deltoides llamada la V deltoidea; por delante y por detrás los límites están marcados por los bordes respectivos del propio músculo. El borde anterior del deltoides marca con el pectoral mayor el surco delto-pectoral, en cuyo extremo superior se encuentra la apófisis coracoides.

DISECCION

Cortes: a) Superior en sentido anteroposterior, y que pase por la articulación acromio clavicular.

b) Inferior también en sentido transversal, que pase por la inserción humeral del deltoides, o sea la V deltoidea, y que coincide con el límite inferior de la región. Este corte se hace sobre la piel de la cara externa y tercio superior del brazo.

c) Corte medio que desciende de la articulación acromio-clavicular y llega a la V deltoidea. Es un corte que se hace sobre la parte media de la región deltoidea.

d) Las bisagras son anterior y posterior.

1o. Según los cortes indicados, levántese la piel, que es de mediano espesor y goza de cierta movilidad.

2o. Sobre los mismos cortes de la piel, levántese el tejido celular subcutáneo que es bastante delgado y pobre en grasa.

3o. La disección de la aponeurosis resulta difícil porque está unida al músculo por tabiques que le envía.

4o. Límpiese con cuidado el deltoides en toda su extensión, llegando por arriba hasta sus inserciones en la clavícula, el acromion y en la espina escapular, y por abajo hasta la V deltoidea. La identificación del surco delto-pectoral es a veces difícil porque ambos músculos se confunden, pero la vena cefálica es buena referencia para separarlos y marcar dicho surco.

Así limpio el deltoides, se aprecia su forma triangular y por los fascículos en que está dividido por los tabiques que le envía la aponeurosis. Se puede decir que el deltoides es el único músculo abductor del brazo y que se atrofia fácilmente. Lo inerva exclusivamente el circunflejo, cuya rama principal es motora y cuenta con una rama muy fina sensitiva.

5o. Sobre el corte medio, sepárense las fibras del deltoides, y en su parte superior se le desinserta por delante del acromion y clavícula, y por detrás del acromion y espina del omoplato, para descubrir ampliamente la cápsula articular. Esto se logra mejor si se desinserta un poco, siguiendo los cortes superficiales de la V deltoidea.

6o. Límpiese con cuidado el borde externo y ángulo anteroexterno del acromion, y localícese inmediatamente por debajo de este ángulo al troquíter o tuberosidad mayor de la cabeza del húmero, en el que se insertan los músculos supraespinoso, infraespinoso y redondo menor, por medio de un tendón conjunto delgado y plano que se confunde con la cápsula, engrosándola notablemente. Las fibras de estos músculos y su tendón mencionado, se pueden identificar haciendo una rotación enérgica hacia dentro del brazo del cadáver, y se ve materialmente cómo forran la parte posterior del cuello quirúrgico del húmero. Estos músculos fisiológicamente son rotadores externos.

7o. Por dentro del troquíter encontramos al troquín o tuberosidad menor, separados por la corredera bicipital. En el troquín se inserta el tendón del subescapular, que se ve claramente cuando hacemos una rotación forzada externa del brazo del cadáver. Fisiológicamente, el subescapular es músculo rotador interno.

8o. Buscar el nervio circunflejo y vasos circunflejos posteriores, que salen por la parte posterior del cuello quirúrgico del húmero, rodeándolo para internarse en el cuerpo del músculo deltoides.

9o. Ábrase la cápsula de la articulación escápulo-humeral y sígase al tendón de la larga porción del biceps hasta su inserción superior en el borde superior de la cavidad glenoidea.

El alumno debe observar que la cápsula articular es muy gruesa en la parte superior, a nivel de la cabeza humeral, merced al reforzamiento de los tendones de los músculos ya mencionados: supraespinoso, infraespinoso, redondo menor y subescapular. El espesor que alcanza es de medio centímetro. En la parte inferior, la cápsula de la articulación es extremadamente delgada hasta parecer una simple lámina celulosa y fácilmente desgarrable.

10o. El alumno debe identificar la cúpula acromio-coracoidea formada por el

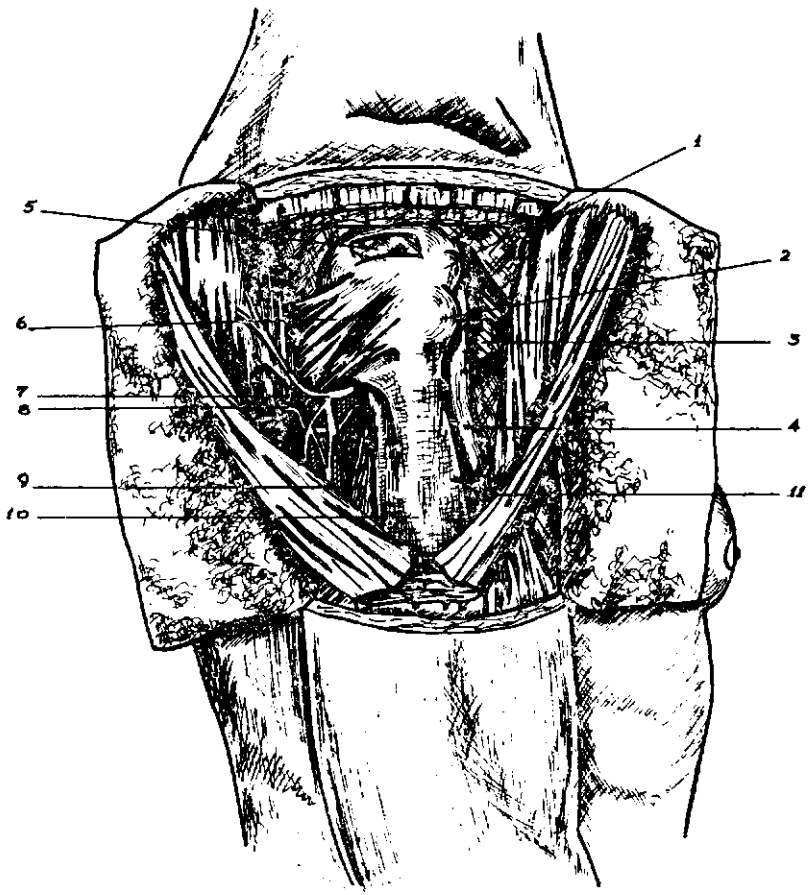

1. Troquín.
2. Troquíter
3. Tendón subescapular.
4. Tendón bíceps.
5. Cápsula articular.
6. Tendón conjunto supraespinoso, I. E. y Red. Men.
7-8. V. y N. circunflejos..
9. Tríceps.
10. Húmero.
11. Pectoral mayor.

FIG. 8

acromion, la apófisis coracoidea y el ligamento acromio-coracoideo.

11o. Practique con minuciosidad la palpación de los tres lados del acromion, localice la articulación acromio-clavicular, la apófisis coracoidea, la cabeza del húmero y sus tuberosidades mayor y menor, o sean el troquíter y el troquín. A estas últimas las verá desplazarse hacia adentro o hacia afuera, según se le impriman al brazo del cadáver rotaciones interna o externa.

12o. Coloque la piel en su lugar y compruebe la fidelidad de su proyección.

ESCAPULAR

La región escapular constituye la pared posterior de la axila y toma parte del hombro. La escápula u omoplato es su plano esquelético y de ahí su nombre; toma este hueso una parte muy activa en la anatomía y fisiología de las articulaciones escápulo-humeral y acromio-clavicular.

La región escapular tiene la forma que le imprime el omoplato, y se le puede considerar triangular, de base superior y vértice inferior.

En los sujetos flacos se aprecia con claridad el resalto de la espina del hueso escapular, que divide a la región en dos porciones: una superior, más corta, o fosa supraespinosa, y otra inferior, más extensa, o fosa infraespinosa.

En los sujetos vigorosos y bien musculados, el resalto de la espina escapular se convierte en un surco dirigido hacia abajo y adentro, y las fosas supra e infraespinosas se convierten en sendos resaltos que hacen los músculos respectivos. Se ven muy bien los resaltos que hacen el deltoides y el borde superior del dorsal ancho o mayor.

En las personas muy enflaquecidas, bien por una escoliosis (desviación lateral de la columna) o por una atrofia del músculo serrato mayor o gran dentado, el borde interno o espinal del omoplato se levanta a manera de ala (escápula alata), dando una forma peculiar a la cara posterior del tórax.

El omoplato goza de gran movilidad.

Límites.- Los marcan los bordes del omoplato. Por arriba su borde superior que se marca por una línea horizontal que pase a dos dedos por arriba de la espina escapular; por dentro, el borde interno o espinal del hueso, que es bastante identificable por palpación y aun por inspección en los sujetos delgados; por fuera, tracemos una línea que vaya del ángulo posteroexterno del acromion a la V deltoidea; por abajo una línea que vaya del vértice de la escápula a la misma V deltoidea. Estos límites se marcan teniendo el sujeto su brazo en abducción o sea separado al cuerpo.

DISECCION

Cortes: a) Superior: corte horizontal a dos dedos por arriba y paralelo a la espina del omoplato, que corresponde al borde superior de este hueso. Inferior: corte también horizontal y paralelo al superior, que pase por el vértice del omoplato, y prolongado hasta la línea axilar posterior.

b) Interno: corte vertical a un dedo por dentro y paralelo al borde interno de la escápula, que vaya del corte superior al inferior.

c) La bisagra es externa y coincide con el límite externo de la región.

1o. De acuerdo con los cortes se levanta la piel de dentro a fuera. La disección es fácil porque la piel es delgada y movible. Carece de pelo.

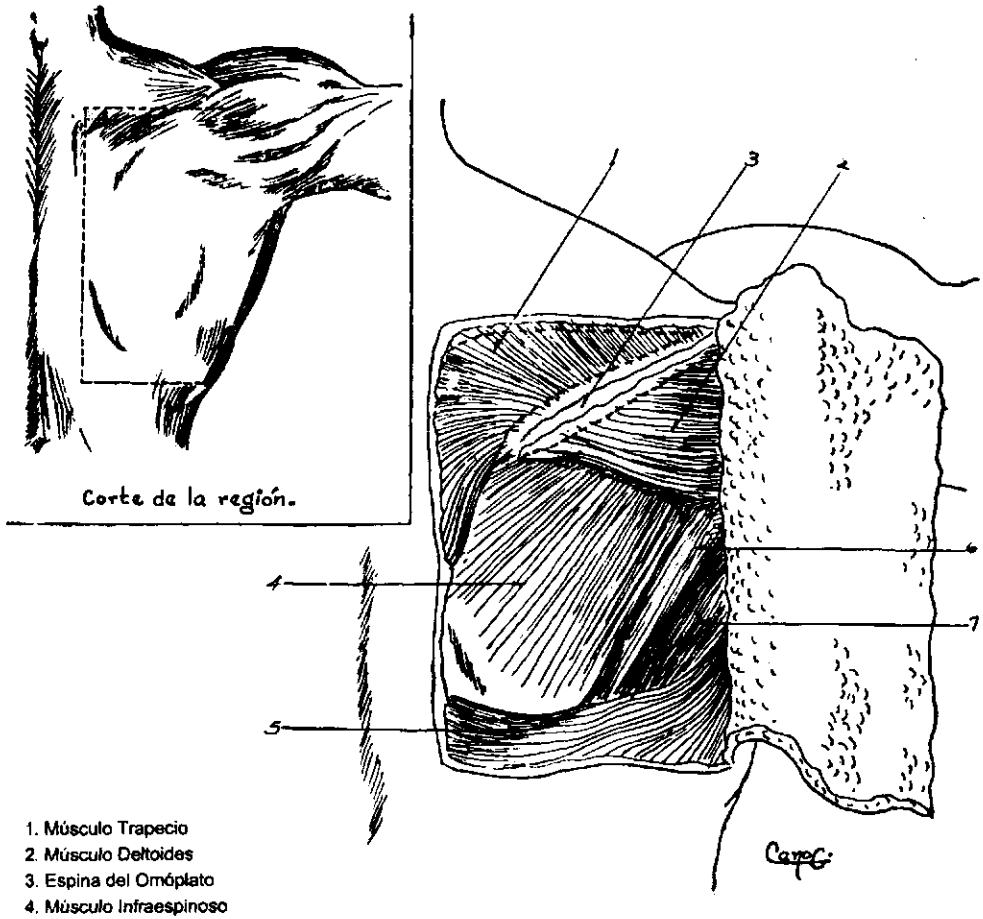

1. Músculo Trapecio
2. Músculo Deltoides
3. Espina del Omóplato
4. Músculo Infraespinoso
5. Músculo Dorsal Ancho
6. Músculo Redondo Menor
7. Músculo Redondo mayor

FIG. 10

2o. Levántese el tejido celular que en los gordos tiene abundante grasa. En general es de mediano grosor.

3o. Se levanta el músculo deltoides con su aponeurosis, desinsertándolo de la espina del omoplato y rechazándolo hacia arriba y afuera.

4o. Se desinserta también al músculo trapecio de la espina escapular, y se le rechaza hacia arriba y adentro.

5o. Se secciona el dorsal ancho a nivel del vértice de la escápula para liberar ampliamente a la fosa infraespinosa. Este mismo objeto tiene la desinserción del deltoides y la del trapecio para despejar a la fosa supraespinosa.

6o. Póngase el brazo del cadáver en abducción.

7o. Al levantar el deltoides se pone a descubierto el músculo infraespinoso y el cuadrilátero que forman el redondo mayor, el redondo menor, el tendón de la porción larga del triceps y el cuello quirúrgico del húmero. El redondo menor pasa por detrás del tendón del triceps para ir a insertarse al troquíter. El redondo mayor pasa por delante de dicho tendón para llegar a la corredera bicipital.

8o. En este cuadrilátero llamado "húmero-tricipital", se diseca el nervio circunflejo y los vasos circunflejos posteriores, teniendo como referencia al cuello quirúrgico del húmero cuya palpación es fácil y nos guía; se ve a estos elementos neurovasculares rodearlo por la parte posterior e ir en busca del deltoides.

9o. Se levanta la aponeurosis del músculo supraespinoso, y a continuación se levanta este músculo, desinsertándolo de abajo a arriba y de dentro a fuera de la fosa supraespinosa, comenzando a nivel del borde superior de la espina escapular, rasando limpiamente al hueso. Este levantamiento del supraespinoso se hace hasta descubrir la escotadura coracoidea convertida en agujero por un ligamento situado casi en la parte media del borde superior de la escápula, un poco por fuera. Por este agujero pasa la arteria escapular superior, rama de la subclavia, que lleva una dirección hacia abajo y afuera, pues va a contornear el borde externo de la espina escapular para después introducirse en la fosa infraespinosa.

10o. A continuación se desinserta de la fosa infraespinosa al músculo infraespinoso de dentro a fuera hasta descubrir el borde externo del omoplato. Al descubrir este borde externo o axilar de la escápula, vemos la entrada que hace a la fosa infraespinosa de la arteria escapular superior, que viene, como ya se dijo, de la fosa supraespinosa, rodeando al borde externo de la espina escapular. Queda, pues, a la vista, en toda su extensión, el recorrido de esta arteria escapular superior.

11o. Sobre este borde externo de la escápula vemos un triángulo llamado "omotricipital", formado por el redondo mayor, el redondo menor y el tendón del triceps. Por este triángulo pasa la arteria escapular inferior, que llega a la fosa infraespinosa para ramificarse. Todo debe ser limpiado con cuidado.

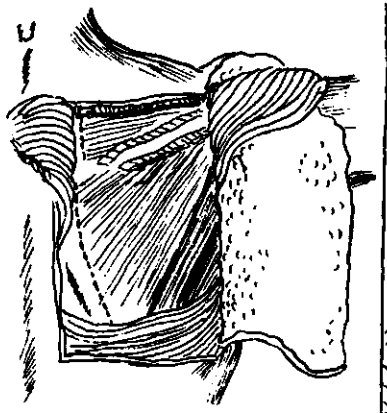

CORTES DEL TRAPECIO Y DEL DELTOIDES.

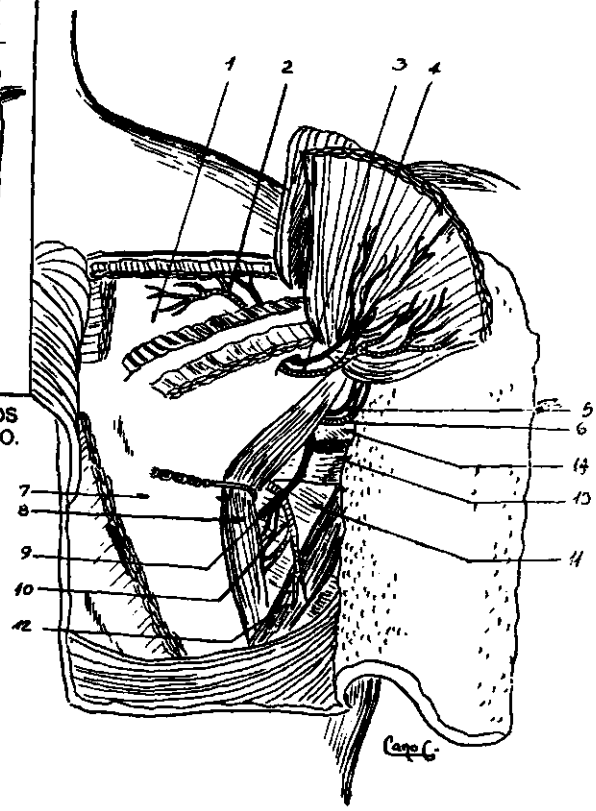

LEVANTAMIENTO DE LOS MÚSCULOS SUPRAESPINOSO A INFRAESPINOSO.

1. Fosa supraespinosa.
2-3. Arteria escapular superior.
4 Nervio escapular superior.
5. Nervio circunflejo.
6. Arteria circunfleja.
7. Fosa infraespinosa.
8. Músculo redondo menor.
9. Nervio del redondo menor.
10. Arteria escapular inferior.
11. Triángulo omotricipital.
12. Músculo redondo mayor.
13. Porción larga del tríceps.
14. Cuadrilátero humerotricipital.

FIG. 11

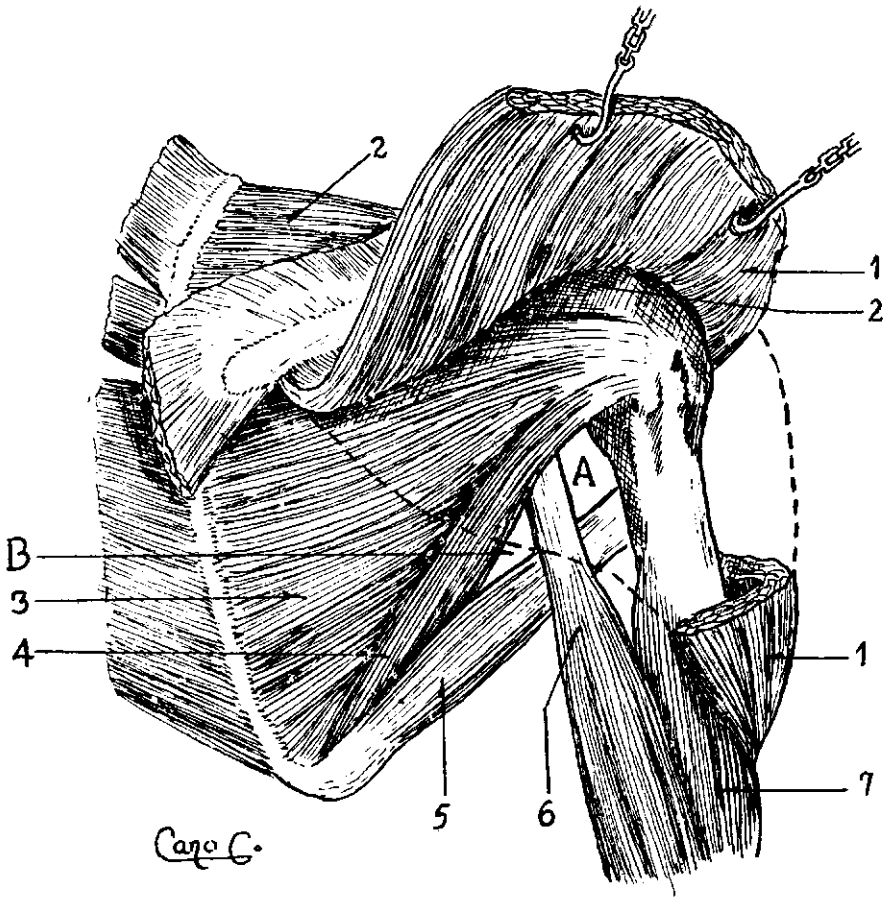

A.- Cuadrilátero húmero tricipital.
B.- Triángulo omotricipital.

1. Músculo deltoides.
2. Músculo supraespinoso.
3. Músculo infraespinoso.
4. Músculo redondo menor.
5. Músculo redondo mayor.
6. Porción larga del tríceps.
7. Músculo vasto externo.

FIG. 11A

12o. La arteria escapular posterior la buscamos a lo largo del borde interno de la escápula, y tenemos que levantar el angular del omoplato y el romboides para poder descubrirla. Nuestro punto de relación es el ángulo superointerno del hueso y la inserción del angular del omoplato.

13o. El omoplato al descubierto nos sirve para recordar: que una línea que va de una a otra espina escapular (línea biespino-escapular) pasa por la cuarta vértebra dorsal en los sujetos longilíneos (altos y flacos), y en los brevilíneos (gordos y bajos), pasa por la tercera;
que la línea que reúne a los vértices de las escápulas (bi-escápulo-apexiana), pasa por la octava vértebra dorsal en los longilíneos, y por la séptima en los brevilíneos;
que la línea que pasa verticalmente por este borde interno o axilar de la escápula se le llama línea "paraescapular";
que la parte media de la línea que va del ángulo posterointerno del omoplato a la apófisis espinosa de la séptima vértebra cervical se le llama "zona de alarma de Chauvet", porque es en este sitio donde se aprecian los primeros signos audibles de la tuberculosis del vértice pulmonar;
que el alumno haga descender a la línea paraescapular hasta cruzarla con los espacios intercostales 10o. y 11o. para marcar los puntos de Sabatini (lado derecho) que es una zona dolorosa en las inflamaciones de la vesícula biliar (colecistitis);
que del lado derecho también resulta dolorosa la presión en el vértice del omoplato en caso de colecistitis (punto escápulo-apexiano);
que por la movilidad de la escápula estudiamos la normalidad o anormalidad de los movimientos de la articulación escápulo-humeral;
que la línea vertical que pasa por el vértice del omoplato se llama línea escapular;
que el punto de punción pleural se hace en el octavo espacio intercostal sobre la línea escapular, tomando como referencia el vértice escapular.

BRAQUIAL ANTERIOR

Tomando en conjunto al brazo, se define como el segmento no articular del miembro superior comprendido entre la axila y el codo.

Tiene la forma de un cilindro. Sus límites, también en conjunto, son: por arriba un plano que pase por el borde inferior del pectoral mayor; por abajo otro plano, horizontal como el superior, que pase a dos dedos por encima de la línea epitrócleo-epicondílea del codo.

El brazo está dividido en dos compartimientos, uno anterior y otro posterior, por los tabiques fibrosos que envía la aponeurosis braquial rumbo al húmero. Dada la inserción de estos tabiques en el húmero, este hueso toma parpe más bien del compartimiento anterior.

El compartimiento anterior constituye la región braquial anterior, y el compartimiento posterior, la región braquial posterior.

Límites.- La región braquial anterior tiene como límites, por arriba el mismo plano que pasa por el borde inferior del pectoral mayor; por abajo también el mismo plano que pasa a dos dedos por encima de la línea epitrócleo-epicondílea; por dentro una línea vertical que parta de la epitróclea y ascienda hasta el borde del pectoral mayor; por fuera una línea vertical que parta del epicóndilo y llegue a la V deltoidea. Estas dos líneas verticales proyectan con fidelidad a los tabiques fibrosos que la aponeurosis envía hacia el hueso.

Forma.- La región braquial anterior se caracteriza por el resalto que hace el músculo biceps, que en los sujetos vigorosos es exagerado. El vulgo le llama "conejo".

Sobre los bordes del músculo biceps se forman dos canales llamados bicipitales, siendo el interno el más notable, y en el cual se alojan la arteria humeral, sus dos venas humerales y el nervio mediano.

DISECCION

Cortes: a) Superior, transversal, se hace a nivel del borde inferior del pectoral mayor, de piel solamente.

b) Inferior, también transversal, y solamente de piel, a dos dedos por encima de la línea epitrócleo-epicondílea.

c) Medio, que se hace sobre la línea media del brazo, o sea la línea media de la cara anterior del brazo y que vaya del corte superior al corte inferior.

d) Las bisagras son interna y externa.

1o. Levántese con limpieza la piel, que es fina, delgada y transparente, sobre todo en la parte interna. Esta parte es sensibilizada por el nervio ac-

REGIÓN BRAQUIAL ANTERIOR.

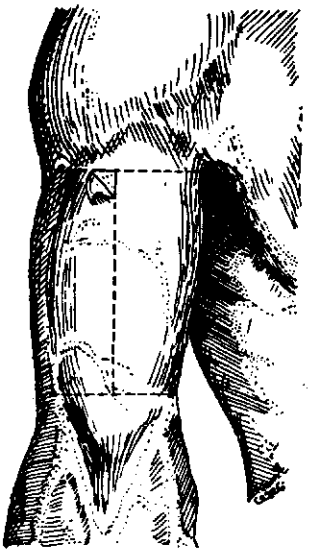

CORTE DE LA REGIÓN.

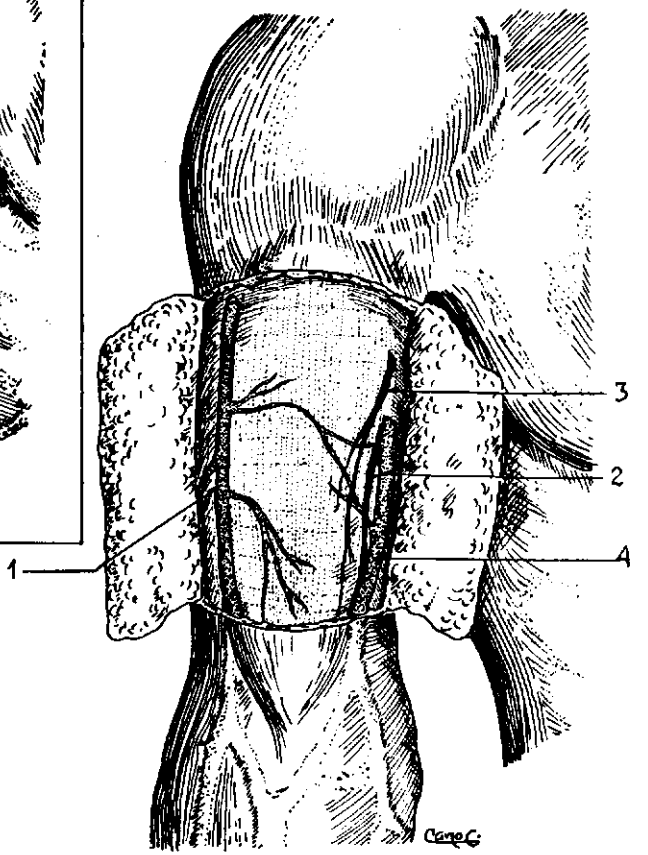

1. Vena. cefálica.
2. Nervio braquial cutáneo interno.
3. Accesorio del braquial.
4. Vena basílica.

FIG. 13

cesorio del braquial cutáneo interno y filetes de nervios intercostales.

2o. Al disecar el tejido celular subcutáneo sobre los mismos cortes, cuídese de limpiar con cuidado las venas cefálica por fuera y la basílica por dentro, que van acompañadas, la cefálica de filetes del nervio radial y la basílica del braquial cutáneo interno. Estas venas, al llegar al tercio superior del brazo, perforan a la aponeurosis y se hacen subaponeuróticas y la basílica va a desembocar a la vena axilar, y la cefálica pasa por el surco deltopectoral y también va a desembocar a la vena axilar. La cefálica va acompañada también de filetes del nervio músculo-cutáneo.

3o. Levántese la aponeurosis que cubre al biceps sobre los cortes hechos a la piel y al tejido celular. En general, la aponeurosis braquial tiene la forma de un manguito que rodea a todo el brazo. Esta aponeurosis envía a cada músculo una vaina de revestimiento, y además, como ya se dijo, dos tabiques, uno interno y otro externo, que parten de su cara interna y van a insertarse al húmero en tal forma que este hueso queda en el compartimiento anterior. Esta aponeurosis puede abrirse en algún sitio y dejar salir las fibras del biceps y producirse una hernia muscular traumática.

4o. Limpio el músculo biceps, hágase lo mismo con las fibras externas del deltoides, que ocupan el ángulo superoexterno de la región. El biceps, dadas sus inserciones por arriba, por medio de dos tendones, uno corto en la apófisis coracoides, y otro largo en el borde superior de la cavidad glenoide, y por abajo, en el tubérculo bicipital del radio, pasa solamente por el brazo sin adherirse al húmero. Su función es de flexión del antebrazo sobre el brazo. Al seccionarse en la amputación del brazo, sufre retracciones considerables.

5o. Sin cortar al biceps, recháceselo hacia afuera para dejar a descubierto los músculos braquial anterior y coracobraquial. El músculo braquial anterior se inserta en el cuerpo del húmero y por abajo en la apófisis coronoides del cúbito. Es flexor del antebrazo sobre el brazo. Su inserción en la diáfisis o cuerpo del húmero nos explica porqué en caso de fractura de este hueso, las fibras del braquial anterior pueden interponerse entre los extremos de los cabos del hueso fracturado e impidan una consolidación normal y a la vez provoquen una pseudo-artrosis (falsa articulación).

Al limpiar al músculo coracobraquial, se verá cómo lo atraviesa el nervio músculo-cutáneo, que después se coloca entre el biceps y el braquial anterior, y siguiendo una dirección hacia abajo y afuera llega a la región del pliegue del codo. En la parte inferior y externa encontramos las fibras del músculo supinador largo. Todo esto límpiese bien y véanse las relaciones.

6o. Limpiados los músculos y el nervio músculo-cutáneo, vuélvase a su sitio al biceps y procédase a la disección del paquete vasculonervioso, compuesto por el nervio mediano, la arteria y las dos venas humerales.

La arteria humeral es continuación de la axilar, y toma su nombre al cruzar el borde inferior del pectoral mayor. Escoltada por dentro y por fuera por las respectivas venas humerales, tiene una estrecha relación

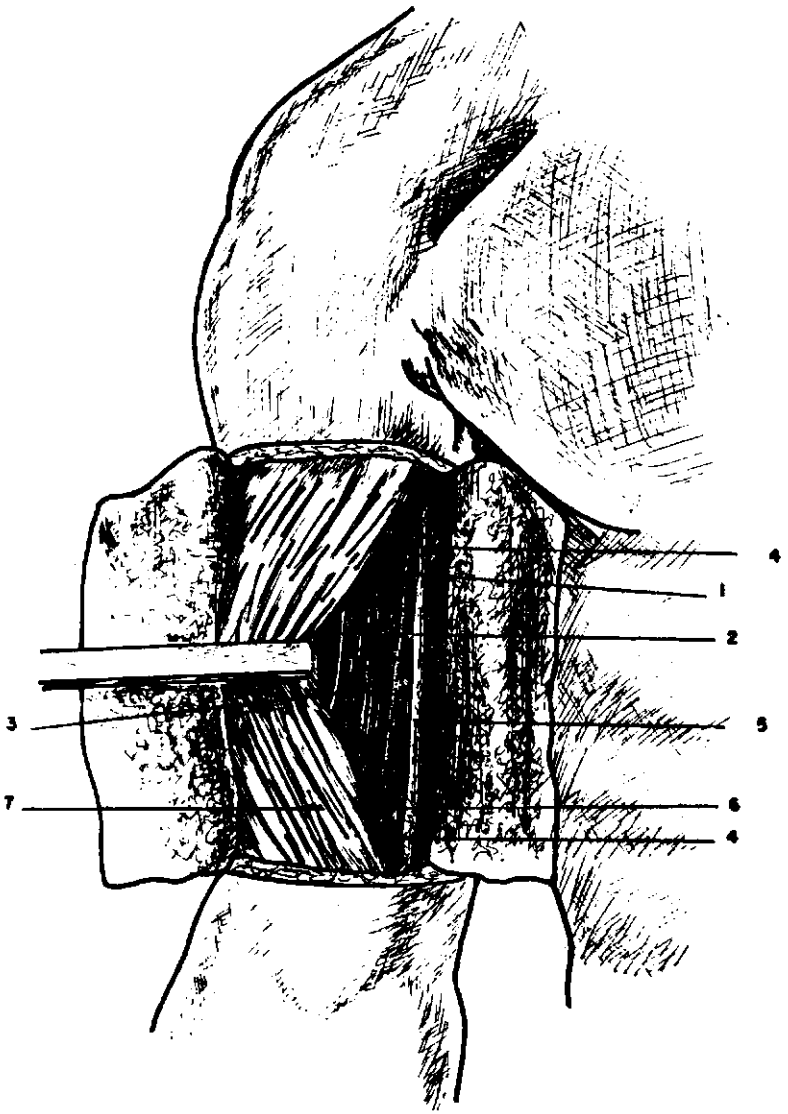

1. Coraco braquial
2. Nervio músculo cutáneo.
3. Braquial anterior.
4. Arteria humeral.
5. Nervio mediano.
6. Vena humeral.
7. Bíceps.

FIG. 14

con el borde interno del biceps (músculo satélite). El nervio mediano la cruza por delante, pues en su parte superior está por fuera de la arteria, y en la parte inferior se coloca en su lado interno.

Por atrás, el paquete vasculonervioso está en contacto con el tabique interno de la aponeurosis que lo separa del nervio cubital, que corre en el compartimiento posterior.

Cuando el biceps tiene considerable desarrollo, su borde interno oculta al paquete, pero cuando es de escaso volumen, pueden palparse bien las pulsaciones de la arteria humeral.

7o. Con sierra, corte el alumno al hueso humeral en su parte media y observe el conducto óseo, su médula, su periostio. Frote un extremo contra otro y dése cuenta de lo que es la crepitación ósea, uno de los signos de fractura que en clínica apreciará en sus años venideros.

Ponga fibras del braquial anterior entre los extremos del hueso seccionado, y haga un simulacro de interposición muscular. En este caso no hay crepitación ósea.

BRAQUIAL POSTERIOR

Los límites de esta región son: por arriba, el borde inferior del dorsal ancho; por abajo, un plano que pase a dos dedos por arriba del olécranon; a los lados, las mismas líneas trazadas para la región braquial anterior y que, como dijimos, son líneas de proyección de los tabiques fibrosos que envía la aponeurosis hacia el hueso. La interna asciende desde la epitróclea, y la externa asciende desde el epicóndilo.

La forma de esta región está caracterizada por el resalto que hace el músculo triceps, muy marcado en los sujetos vigorosos.

DISECCION

Cortes: a) Sobre la piel hágase un corte superior, transversal, a nivel del borde inferior del dorsal ancho.

b) Otro inferior, también transversal, a dos dedos por encima del olécranon.

c) Un corte medio vertical a lo largo de la parte media de la cara posterior del brazo, y que vaya del corte superior al inferior.

1o. Levantar la piel, que es más gruesa que la de la cara anterior del brazo, y en algunos sujetos provista de pelo. Es móvil y fácil de levantar.

2o. Sobre los mismos cortes levántese el tejido celular subcutáneo, en cuyo espesor encontramos venas en número variable, que van a desembocar a las venas cefálica y basílica; filetes finos del circunflejo y del radial.

3o. El plano aponeurótico corresponde a la aponeurosis braquial y es, en general, delgado.

4o. Al levantar la aponeurosis, dejamos al descubierto al triceps braquial, de grosor variable según el vigor del individuo. Este músculo se inserta por arriba por medio de tres porciones: una llamada larga, que se resuelve en un tendón que va a insertarse a la porción inferior de la cavidad glenoide del omoplato; otra porción llamada vasto externo, que se inserta en el propio húmero por encima de su canal de torsión y en el tabique fibroso intermuscular externo; otra porción o vasto interno que se inserta también en el húmero mismo y por debajo de su canal de torsión, y en el tabique intermuscular interno. De estos tres puntos de inserción desciende para ir a insertarse por medio de un robusto tendón en el olécranon. Este músculo tiene por función la extensión del antebrazo sobre el brazo, y además es el único, de tal manera que su lesión provoca una abolición absoluta de esta flexión.

5o. Corte longitudinal del músculo triceps braquial y sepárense fuertemente los labios del corte con cuidado, para descubrir en el canal de torsión del húmero a la arteria humeral profunda y al nervio radial, que deben

REGIÓN BRAQUIAL POSTERIOR.



CORTE DE LA REGIÓN.

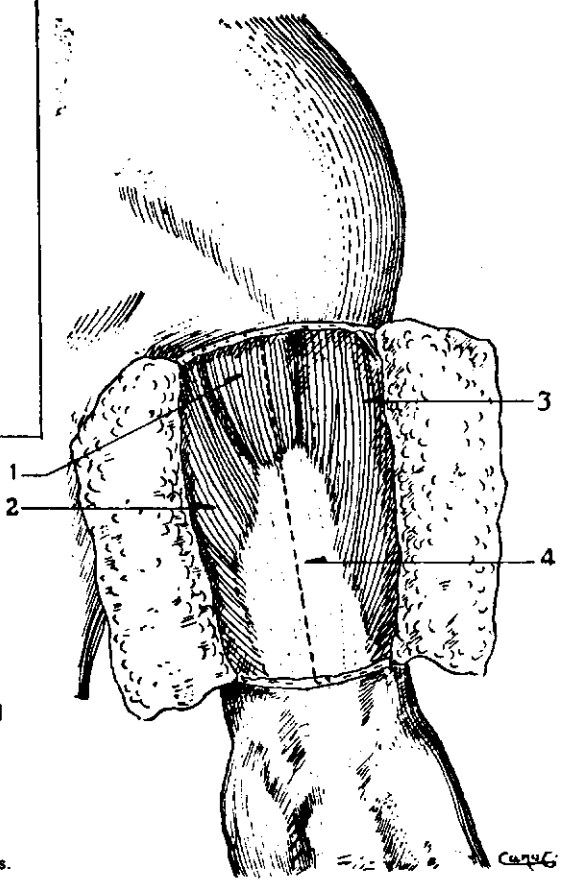

CORTE Y SEPARACIÓN DEL TRÍCEPS.

1. Porción larga del tríceps.
2. Vasto interno.
3. Vasto externo.
4. Tendón olecraneano del tríceps.

FIG. 16

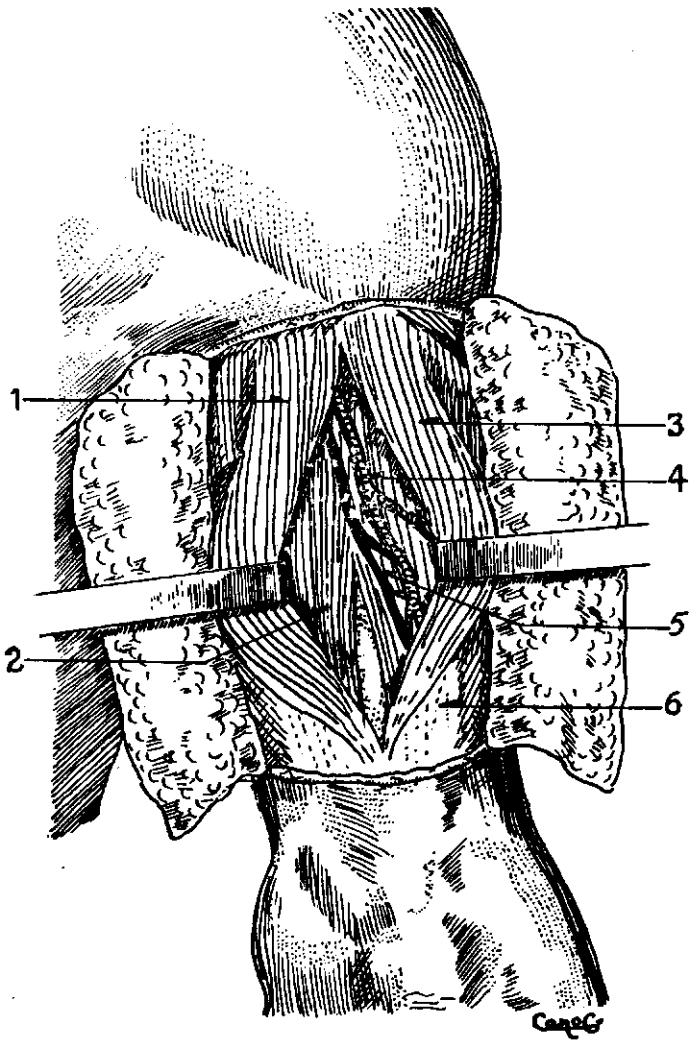

1. Porción larga del tríceps.
2. Vasto interno.
3. Vasto externo.
4. Arteria radial.
5. Nervio radial.
6. Tendón olecraneano del tríceps.

FIG. 17

ser limpiados e identificados.

6o. Rechácese el vasto interno hacia afuera para descubrir el nervio cubital, que se apoya en la cara posterior del tabique intermuscular interno que lo separa del paquete vasculonervioso que corresponde al compartimiento anterior.

7o. Córtese con sierra el húmero en su tercio medio y sutúrese la piel, para que el alumno se dé cuenta de la deformación del brazo en caso de fractura. Busque la crepitación ósea frotando los extremos del corte que imitan a la fractura. Trate el alumno de coaptar los extremos del corte óseo, es decir, ponerlos cabo por cabo y trate de restaurar el eje del brazo sabiendo que es una línea que va de la articulación acromio-clavicular a la parte media del pliegue del codo.

CODO

El codo es el segmento articular del miembro superior que une al brazo con el antebrazo. Está constituido esencialmente por la articulación húmero-radio-cubital y la articulación radio-cubital superior, cubiertas por planos blandos que por delante forman la región anterior o del pliegue del codo, y por detrás forman la región posterior del codo u olecraneana.

Las distintas direcciones del húmero y de los huesos propios del antebrazo, el cúbito y el radio, hacen que se forme un ángulo a nivel del codo, ligeramente abierto hacia afuera. Cuando este ángulo se exagera por una desviación brusca del antebrazo hacia afuera, se llama el "cubitus valgus". Cuando la desviación es hacia adentro y el seno del ángulo va hacia adentro, se denomina "cubitus varus". Estas deformaciones pueden ser traumáticas (fracturas) o congénitas.

Límites. - El codo tiene por límites: por arriba, un plano que pase a dos dedos por encima de la línea epitrócleo-epicondílea; por abajo otro plano que pase a dos dedos por debajo de la misma línea.

Forma. - Tiene la forma de un cilindro aplanado de delante a atrás, siendo por consiguiente de eje transversal mayor.

REGION DEL PLIEGUE DEL CODO

Límites. - Por arriba y por abajo los mismos planos; por dentro una línea vertical que pase por la epitróclea; por fuera, otra línea vertical que pase por el epicóndilo.

Forma. - Cuadrilátera por sus límites; cuando el codo está en extensión, la superficie de esta región nos presenta tres eminencias, una media y dos laterales. La prominencia media la forma el extremo inferior del biceps, que va estrechándose poco a poco para insinuarse entre las dos laterales a manera de una cuña. La prominencia lateral interna está formada por el grupo muscular llamado epitroclear, y la prominencia lateral externa, por el grupo epicondíleo. Estas tres prominencias forman dos canales, interno y externo. En el interno podemos ver y palpar los latidos de la arteria humeral.

DISECCION

Cortes: a) El miembro superior del cadáver en extensión, comprendiendo exclusivamente la piel, hágase un corte transversal a dos dedos por encima de la línea epitrócleo-epicondílea.

b) Otro corte, también transversal, y exclusivamente de piel, a dos dedos por debajo de la línea indicada.

c) Un corte vertical sobre la línea media del codo, también de piel solamente, y que vaya del corte superior al inferior.

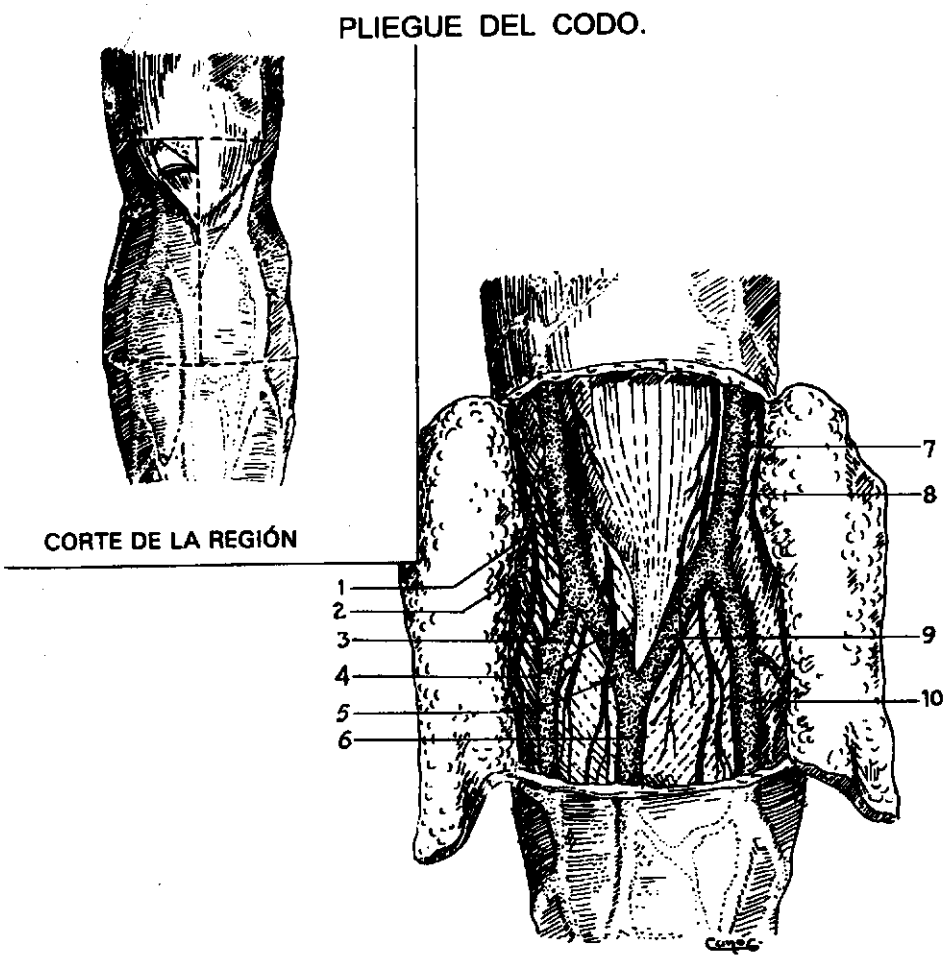

1. Vena cefálica.
2. Filetes del nervio radial.
3. Vena radial.
4. Vena mediana cefálica.
5. Nervio músculo cutáneo
6. Vena mediana.
7. Vena basílica.
8. Nervio braquial cutáneo interno.
9. Vena mediana basílica.
10. Vena cubital.

FIG. 18

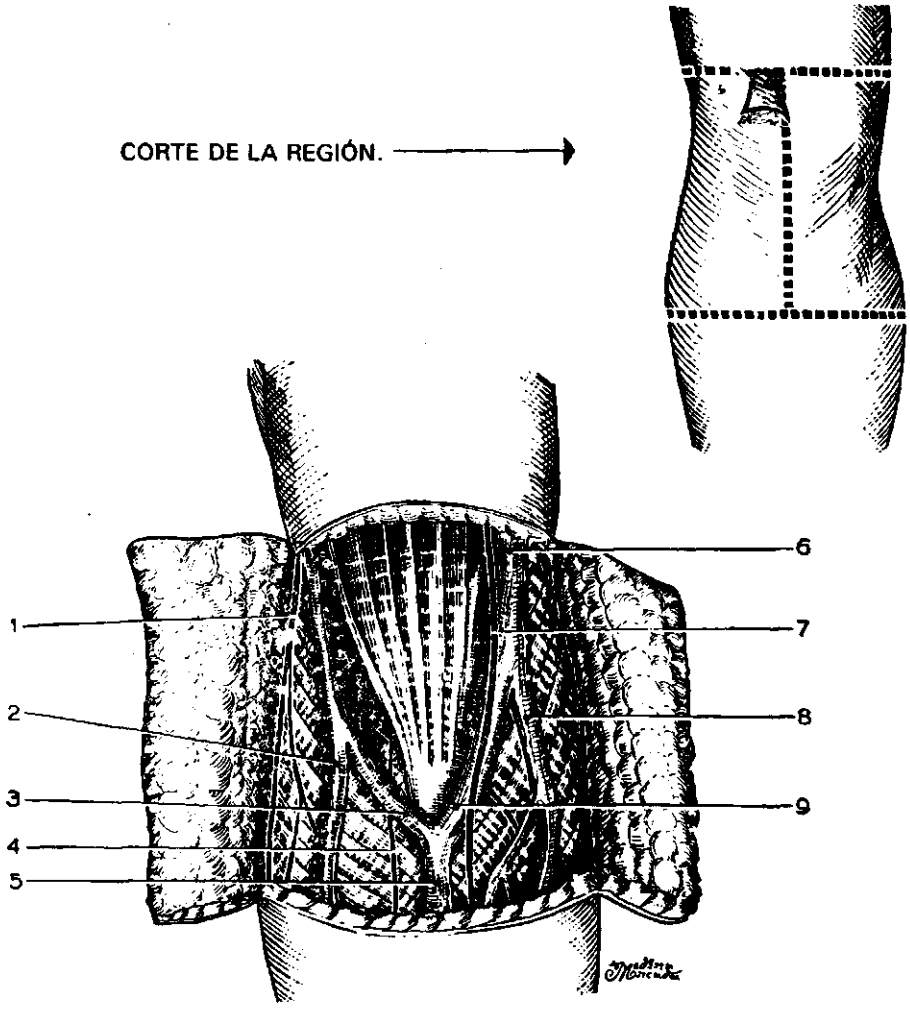

1. Filetes del nervio radial.
2. Vena radial.
3. Vena mediana cefálica.
4. Nervio músculo cutáneo.
5. Vena mediana.
6. Vena basílica.
7. Nervio braquial cutáneo interno.
8. Vena cubital.
9. Vena mediana basílica.

FIG. 18A

Estos tres cortes forman una H acostada de bisagras interna y externa.

1o. Levántese la piel exclusivamente y con mucho cuidado para proteger a los elementos subcutáneos, a manera de puertas de ventana. La piel es fina, delgada y transparente. Deja ver los cordones azulosos de las venas que la levantan. No tiene pelo.

2o. El tejido celular subcutáneo no se levanta, sino que se disecan primero los elementos que incluye, tales como las venas mediana cefálica y mediana basílica. Estas venas son ramas de bifurcación de la vena mediana, y la vena mediana basílica va a desembocar a la cubital(borde interno)para formar a la basílica, y la mediana cefálica(borde externo)desemboca en la vena radial para formar la cefálica, formando en conjunto una gran M.

La vena basílica nos sirve de referencia para encontrar al tronco delgado y fino del nervio braquial cutáneo interno, que emite pequeños filetes que cruzan a la vena mediana basílica.

La vena mediana cefálica nos sirve de guía para encontrar al nervio músculocutáneo, que casi siempre pasa por detrás de la vena, aponeurosis de por medio.

El alumno debe disecar estas venas con cuidado, porque en la práctica son de gran importancia. Son las elegidas para puncionarlas con múltiples finalidades. Transfusiones, sangrías, introducción de substancias medicinales, y por lo tanto debe darse cuenta que la mediana basílica tiene por detrás la relación de la arteria humeral, que sus adherencias con el plano celular son muy flojas y le permiten cierta movilidad, y que la mayor parte de los filetes nerviosos del braquial cutáneo interno pasan por delante de ella.

La mediana cefálica está mejor adherida al tejido celular, y tiene menos movilidad, no tiene relaciones importantes, y los filetes del nervio músculocutáneo en su mayoría pasan por detrás de ella. Estas relaciones nos indican que la mediana cefálica es la más adecuada para punción.

Estas venas son frecuentemente seccionadas en los pseudosuicidas que tratan de quitarse la vida provocándose hemorragia. En muchas ocasiones es suficiente colocar una almohadilla de gasa en el pliegue del codo y ponerlo en flexión, para hacer la hemostasia.

Se disecarán, pues al nervio músculocutáneo, que pasa por detrás de la vena mediana cefálica y los ramitos del braquial cutáneo interno que pasan en su mayoría por delante de la vena mediana basílica. En la parte más externa se encuentran ramitas del nervio radial.

Arriba de la epitróclea buscamos uno o dos ganglios linfáticos llamados epitrocleares, que no siempre son identificables.

Hecha esta disección, sequita el tejido celular restante hasta dejar limpia la aponeurosis e identificar la expansión aponeurótica del bíceps, que se fija al borde interno del músculo.

3o. Abrimos la aponeurosis del biceps y limpiamos su parte muscular así como su tendón que seguiremos hasta su inserción radial. Levantamos

al músculo con los dedos despegándolo del braquial anterior; a nivel del borde interno del biceps levantamos con los mismos dedos a su expansión aponeurótica que va a confundirse con la aponeurosis del brazo.

4o. Sobre el borde externo del biceps encontramos el nervio músculocutáneo en íntimo contacto, tanto, que para encontrar a este nervio no nos despegamos del borde externo del tendón del músculo. El nervio músculocutáneo queda, pues, entre el biceps y el braquial anterior, y más abajo ya dijimos que tiene estrecha relación con la vena mediana cefálica en su posición extraaponeurótica.

5o. Abrimos ahora la aponeurosis del músculo largo supinador, y siguiendo su superficie hacia adentro, caemos en el plano de separación con el músculo braquial anterior; entre ambos músculos encontramos el nervio radial que sale por detrás del braquial anterior para colocarse por delante de la articulación cóndilo-radial en inmediata relación. Limpiando bien este nervio lo vemos bifurcarse casi a nivel de esta articulación en dos ramas, una sensitiva que llega hasta la mano, y otra motora que va a inervar a los músculos extensores, supinadores y radiales. También límpiese bien el tendón del braquial anterior, que sobresale a uno y a otro lado de los bordes del tendón bicipital.

Veamos con cuidado nuestra disección y observaremos que el nervio músculocutáneo se encuentra entre el tendón del biceps y el braquial anterior que está por detrás, y el nervio radial se encuentra entre el supinador largo que está por fuera, y el braquial anterior que está por dentro. En otras palabras, el braquial anterior separa al nervio músculocutáneo que se encuentra por delante, del nervio radial, que está por detrás.

Recordemos que el tendón del braquial anterior se inserta en la base de la apófisis coronoides del cúbito, por medio de un tendón ancho.

6o. Inmediatamente por dentro del tendón bicipital abramos la expansión aponeurótica del biceps y descubramos la arteria humeral que va acompañada de sus dos venas humerales. Por dentro de la arteria, encontraremos el nervio mediano que corre paralelo y a un centímetro de distancia del vaso. Lo cubre el pronador redondo.

La arteria humeral, inmediatamente abajo de la línea epitróclea-epicondílea, se divide en dos ramas, la arteria cubital por dentro y la radial por fuera. La arteria humeral descansa sobre el braquial anterior, tiene como relación hacia afuera el borde interno del tendón del biceps, preciosa relación para encontrarla; por dentro está en relación con fibras del pronador redondo, y por delante está cubierta tan sólo por la piel, el tejido celular y la expansión aponeurótica. En el tejido celular corre la vena mediana basílica, que es otra buena referencia para descubrir la arteria. Los planos que la cubren permiten ver en el vivo sus sus latidos y palparla con facilidad, lo que se presta para que en este sitio se pueda aplicar contra la arteria el pabellón del estetoscopio y tomar la presión arterial.

Límpiese bien la arteria y encuéntrese inmediatamente por arriba de la epitróclea, su rama llamada colateral interna inferior.

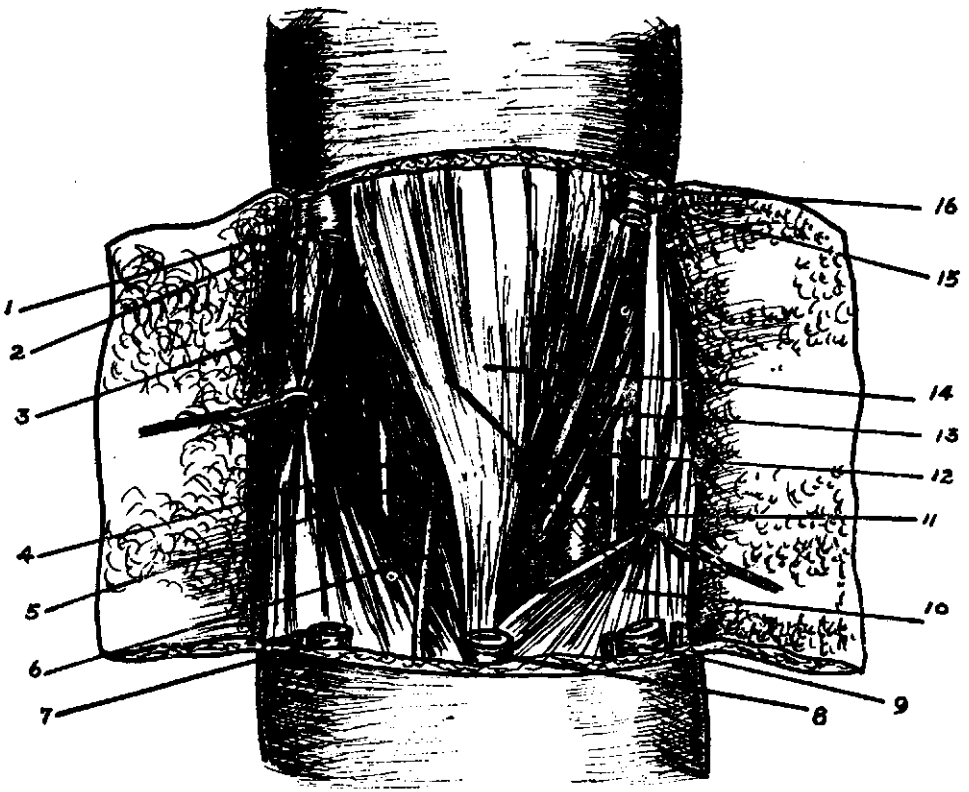

1. Vena cefálica.
2. Filetes del nervio radial.
3. Supinador largo.
4. Braquial anterior
5. Nervio radial.
6. Nervio músculo cutáneo.
7. Vena radial.
8. Vena mediana
9. Vena cubital.
10. Pronador redondo.
11. Arteria humeral.
12. Nervio mediano.
13. Braquial anterior.
14. Músculo bíceps.
15. Vena basílica.
16. Nervio braquial Cut. Int..

FIG. 20

7o. Diséquense los músculos del grupo epitroclear o interno, integrado (yendo de la superficie al fondo) por: a) el pronador redondo, que va de la epitróclea al borde interno de la apófisis coronoides; b) el palmar mayor, el palmar menor, que van hacia la mano; c) el cubital anterior que va a insertarse al hueso pisiforme; d) el flexor común superficial de los dedos; e) el flexor común profundo de los dedos. Sobre este músculo encontraremos la arteria cubital, rama de bifurcación interna de la humeral. Esta arteria cubital está cubierta por: redondo pronador, palmar mayor, palmar menor y el flexor común superficial de los dedos.

Entre el fascículo epitroclear y el fascículo coronoideo del pronador redondo, encontramos el nervio mediano, ya identificado más arriba sobre el lado interno de la arteria humeral.

Diséquese el grupo muscular epicondíleo o externo, compuesto por: a) supinador largo; b) primero y segundo radiales externos; c) supinador corto que es el más profundo de los cuatro y que del epicóndilo va a insertarse en abanico sobre la cara anterior y tercio superior del radio.

Entre el pronador redondo y el supinador largo, encontramos la arteria radial, rama de bifurcación externa de la humeral, bastante accesible al cirujano por estar cubierta sólamente por la piel, el tejido celular y la aponeurosis.

El supinador largo es una excelente relación para encontrar al nervio radial y a su rama sensitiva de bifurcación.

Ya dijimos que al nervio radial se le encuentra entre el supinador largo y el borde externo del braquial anterior, en contacto con la articulación cóndilo-radial.

8o. A esta articulación debemos abrirle su cápsula para ver al cóndilo del húmero y a la cúpula radial, y observar la rotación de esta cúpula en los movimientos de pronación y supinación.

OLECRANEANA

La región posterior del codo está caracterizada por el resalto notable que hace el olécranon, por lo que también es llamada región olecraneana. Escasa en partes blandas, la piel se deja levantar por tres prominencias óseas, dos que corresponden al húmero y una que corresponde al cúbito. Las prominencias humerales, son: el epicóndilo por fuera y la epitróclea por dentro; la prominencia cubital es el olécranon situado entre las humerales.

Antes de todo corte, el alumno debe localizar por palpación estas prominencias y marcarlas sobre la piel con puntos de tinta.

Observará que en extensión, el miembro superior, la epitróclea, el olécranon y el epicóndilo forman una línea horizontal, y que el olécranon está más cerca de la epitróclea.

Que si se pone al codo en flexión en ángulo recto, el olécranon desciende y las tres prominencias forman ahora un triángulo de base superior, sensiblemente equilátero, porque el olécranon se aleja de la epitróclea y se acerca al epicóndilo.

Observará, además, que la superficie de este triángulo es plana, pero que si se exagera la flexión del codo hasta poner en contacto las caras anteriores del brazo y del antebrazo, el triángulo tiene una superficie convexa.

Estas relaciones que entre sí guardan estas prominencias, son muy útiles en clínica, como lo verá el alumno más adelante.

Límites. - Son los mismos que para la región anterior o pliegue del codo, a saber: por arriba, la línea transversal que pasa a dos dedos por encima de la línea epitrócleo-epicondílea; por abajo, otra línea también horizontal que pase a dos dedos por debajo de la citada línea; lateralmente, las líneas verticales que pasan, una por el epicóndilo y otra por la epitróclea.

En estos límites están comprendidas las articulaciones húmero-radio-cubital y la radio-cubital superior, y dada su superficialidad, se les puede explorar por inspección y palpación, tomando como factores de referencia a las tres prominencias antes estudiadas.

La línea articular de la articulación húmero-antebraquial, se traza por una línea que pase a tres centímetros por encima de la epitróclea, y a dos centímetros por arriba del epicóndilo. De esta línea para arriba corresponde al húmero, y de esta línea para abajo corresponde a los extremos superiores del radio y del cúbito.

Entre el olécranon y la epitróclea hay un surco por el que corre el nervio cubital (surco epitrócleo-olecraneano).

Entre el olécranon y el epicóndilo hay otro surco (epicóndilo-olecraneano) mucho más amplio que el epitrócleo-olecraneano, en que puede palparse la articulación cóndilo-radial y la epífisis superior del radio.

FORMA DEL CODO

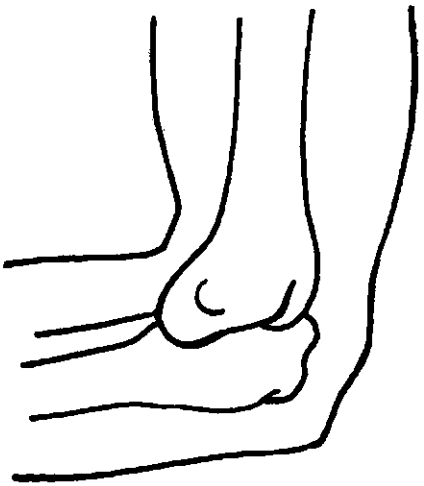

RELACIÓN ENTRE SÍ DE LAS PROMINENCIAS.

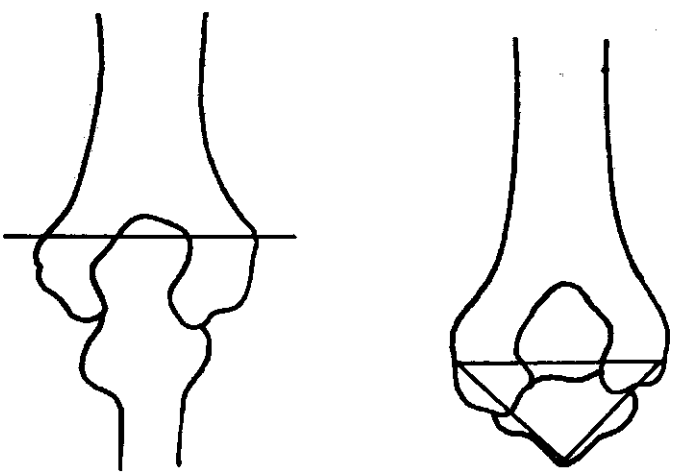

FIG. 22

DISECCION

Cortes: Sólamente de piel, háganse tres cortes: uno superior que corresponde al límite superior de la región; otro inferior que corresponde al límite inferior; y otro medio y vertical que reúne a los horizontales.

Bisagras interna y externa.

El codo del cadáver en extensión.

1o. Levántese la piel que es gruesa, rugosa, y a veces es asiento de un callo a nivel del olécranon, que es sitio de apoyo y roce. Se despega fácilmente del tejido celular subcutáneo.

2o. A éste se le levanta siguiendo los mismos cortes de la piel. Es muy laxo, pobre en grasa, y permite gran movilidad a la piel. A nivel del olécranon se encuentra a veces la bolsa serosa olecraneana.

3o. La aponeurosis llamada olecraneana se levanta con cuidado porque es delgada en la parte superior y más gruesa en la inferior, donde se refuerza con fibras que vienen del tendón del triceps. Se adhiere en cierta forma a las prominencias óseas: epicóndilo, epitróclea y olécranon.

4o. Al levantar la aponeurosis nos encontramos con el plano muscular, representado principalmente por el tendón del triceps, que viene a insertarse al olécranon y constituye el único músculo extensor del codo, tomando apoyo en sus inserciones superiores, tanto en el borde inferior de la cavidad glenoide del omoplato, como en el cuerpo del mismo húmero (vasto interno y vasto externo).

El tendón del triceps es ancho y se fija en la cara posterior y bordes del olécranon, sin insertarse en el vértice.

El alumno debe disecar este tendón con cuidado, teniendo en cuenta que en la resección del codo debe respetarse; que en caso de fractura del olécranon al hacer la osteosíntesis, debe cuidarse esta inserción.

Sobre la parte posterior del epicóndilo debemos limpiar la iniciación del grupo muscular externo, integrado por el ancóneo que va del epicóndilo al borde externo del olécranon; el cubital posterior, el extensor propio del meñique, y el extensor común de los dedos.

Sobre la cara posterior de la epitróclea encontramos el grupo muscular interno o epitroclear, formado tan sólo por el cubital anterior que se inserta por dos fascículos, uno en el olécranon y otro en la propia epitróclea.

5o. En el surco epitrócleo-olecraneano disecamos al nervio cubital, que descubrimos con solo abrir la aponeurosis. Este nervio va acompañado de una pequeña arteria llamada cubital o colateral interna superior. Las inserciones del cubital anterior la mantienen en su sitio.

6o. Llegamos al plano esquelético, y el alumno debe comprobar ampliamente las relaciones de las prominencias estudiadas al principio. Después abrir la articulación húmero-antebraquial y observar sus movimientos en flexión y en extensión. En la articulación cóndilo-radial y en la cúbito-radial superior, los movimientos de supinación y pronación, haciendo rotación al antebrazo del cadáver.

Saque de su sitio al olécranon e imite su luxación, y vea ahora las relaciones patológicas de las tres prominencias, y la deformación del triángulo estudiado.

7o. En cadáveres frescos puede intentarse disecar vasos como son las arterias profundas; la humeral profunda cuyas ramas terminales corren sobre el epicóndilo; la colateral interna inferior que corre por detrás de la epitróclea. En cadáveres secos no es posible esta disección.

8o. En muertos frescos, repetimos, tal vez se encuentren las llamadas arterias ascendentes o recurrentes, una externa o radial posterior, que sale de la radial, y otra interna o recurrente cubital posterior, la primera sobre el epicóndilo y la segunda sobre la epitróclea.

ANTEBRAZO

El antebrazo es la porción no articular del miembro superior, comprendida entre el codo y la muñeca. En conjunto tiene la forma de un cono de vértice inferior truncado, aplanado de adelante a atrás.

Tiene como esqueleto al cúbito por dentro y al radio por fuera, huesos que se fracturan con cierta frecuencia, deformando el antebrazo de una manera característica.

Límites. - Por arriba un plano que pase a dos dedos por debajo de la línea epitrócleo-epicondílea; por abajo un plano que pase a dos dedos por arriba de la línea pisiforme-escafoidea.

Se le considera dividido en dos regiones: la antebraquial anterior y la antebraquial posterior.

REGION ANTEBRAQUIAL ANTERIOR

Límites. - Por arriba y por abajo los mismos del antebrazo ya mencionados; por fuera una línea que vaya del epicóndilo a la apófisis estiloides del radio; por dentro otra línea que vaya de la epitróclea a la apófisis estiloides del cúbito.

DISECCION

Cortes: Sólamente de piel, háganse tres cortes: uno superior que coincide con el límite superior de la región; otro inferior que coincide con el límite inferior de la región; otro vertical trazado sobre la línea media de la cara anterior del antebrazo y que reúna a los cortes transversales. Bisagras externa e interna.

1o. Levántese la piel con limpieza, sin dejarle adheridos fragmentos de tejido celular. La piel es delgada, movible, escasa de pelo.

2o. Diséquense con cuidado las venas que se encuentran en el tejido celular, llamadas venas superficiales, y que son: la cubital, la radial y la mediana; así como los filetes de los nervios, el músculo cutáneo por fuera y el braquial cutáneo interno por dentro. El resto del plano celular se levanta íntegro hasta descubrir la aponeurosis. Este tejido celular subcutáneo se dispone en dos planos, uno superficial o areolar, más o menos rico en grasa, según el individuo, y el plano profundo que se adhiere a la aponeurosis, que es propiamente dicho la fascia superficial, y que a la vez tiene dos hojas, entre las cuales caminan los vasos y nervios superficiales ya mencionados. Todo forma el tejido celular subcutáneo que se levanta en un sólo plano.

3o. De acuerdo con los cortes de la piel y del tejido celular subcutáneo, hacemos los de la aponeurosis. Esta es bastante gruesa y resistente en el tercio superior del antebrazo, y muy delgada en los tercios inferiores, hasta alcanzar los caracteres de una hojilla celulosa bastante deleznа-

ANTEBRAQUIAL ANTERIOR.

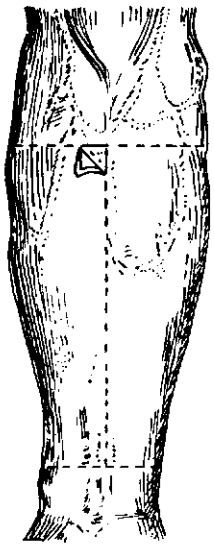

CORTE DE LA REGIÓN.

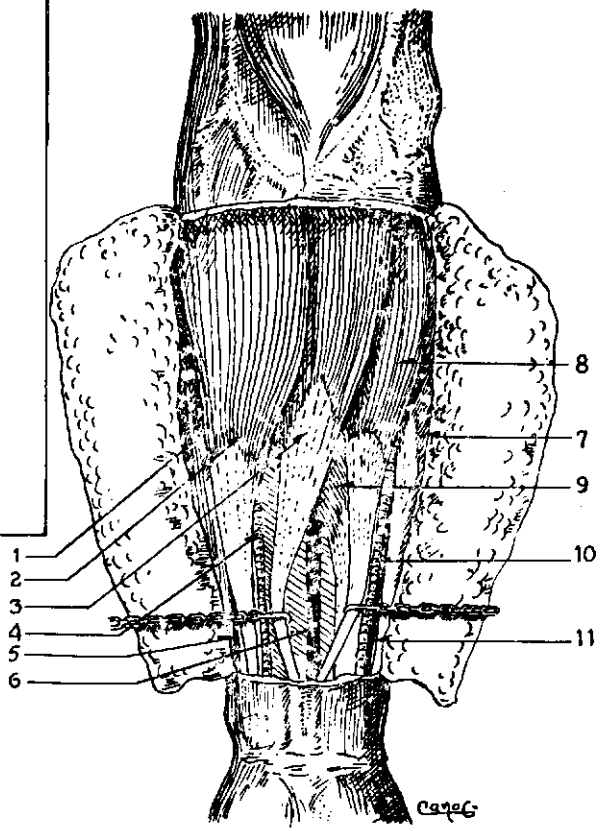

1. Músculo primer radial.
2. Supinador largo.
3. Músculo palmar mayor.
4. Arteria radial.
5. Nervio radial.
6. Nervio mediano.
7. Músculo cubital mayor.
8. Músculo palmar menor.
9. Flexor común superficial de los dedos.
10. Arteria cubital.
11. Nervio cubital.

FIG. 25

ble. Emite dos tabiques intermusculares que van a insertarse a los bordes posteriores del cúbito y del radio, y son los que hacen la división anatómica del antebrazo en sus dos regiones. También da a cada músculo una vaina, aunque también muy delgada.

4o. Queda ahora por disecar los músculos que están divididos en tres planos. El superficial está compuesto, yendo de fuera a dentro, por el supinador largo, el pronador redondo, el palmar mayor, el palmar menor, y el cubital anterior. El segundo plano o medio está formado por el primero y segundo radiales externos, por fuera, y el flexor común superficial de los dedos, por dentro. El tercer plano o profundo está integrado, yendo de fuera a dentro, por el supinador corto, el flexor largo propio del pulgar y el flexor común profundo de los dedos.

Todos estos músculos, con excepción del pronador redondo y del supinador corto, transforman sus cuerpos musculares a nivel del tercio inferior del antebrazo en una serie de tendones que van a llenar en la mano funciones motoras de gran importancia.

Al abrir la vaina del pronador redondo, empezamos a disecar a la arteria radial.

Al limpiar el cuerpo y el tendón del supinador largo, lo veremos insertarse en la parte externa de la base de la apófisis estiloides del radio. Tiene estrecha relación con la arteria radial, y por eso se le llama "músculo satélite". A esta arteria se le descubre, pues, al disecar al supinador largo, el cual le forma un canal con el pronador redondo y más abajo con el palmar mayor.

Al disecar también al supinador largo, el alumno encontrará que la rama cutánea o sensitiva del radial corre en su vaina, y que en el tercio inferior del radio, este nervio se desvía hacia atrás y hacia abajo, y cruzando entre el supinador y el radio, llega a la tabaquera anatómica.

En el tercio inferior del antebrazo, el alumno va a disecar el canal que forman por fuera el tendón del supinador largo y por dentro el tendón del palmar mayor, en el cual corre la arteria radial. En este sitio, la arteria es muy superficial y tan sólo está cubierta por la piel, el tejido celular y la delgadísima aponeurosis, y por esta razón es accesible a la palpación, lo que se aprovecha para tomar el pulso.

5o. Al limpiar al cuerpo muscular y al tendón del cubital anterior, descubrimos el canal que forma con el flexor común superficial de los dedos, en el que corre la arteria cubital, rama de bifurcación interna de la humeral. Este vaso es muy superficial a nivel del tercio medio e inferior del antebrazo, por estar cubierto tan sólo por la piel, tejido celular y las aponeurosis superficial y profunda. En el tercio superior, la arteria cubital está cubierta por espesa masa muscular del grupo epitroclear, y su descubrimiento es difícil, no así en los tercios medio e inferior que, repetimos, es de fácil acceso.

El tendón del cubital anterior, que se inserta en el hueso pisiforme, es buena referencia para encontrar también al nervio cubital, en el tercio

inferior. En el tercio medio también corre en el canal formado por el músculo cubital anterior, teniendo como relación posterior al flexor común profundo de los dedos, y más arriba al pronador cuadrado. El nervio cubital corre por dentro de la arteria.

6o. Limpio el flexor común superficial de los dedos, recháceselo hacia adentro para dejar a descubierto el nervio mediano, que corre entre el flexor largo propio del pulgar por fuera, y el flexor común profundo de los dedos por dentro. En el tercio inferior se coloca entre los tendones del palmar mayor hacia afuera y el palmar menor hacia adentro, y se hace tan superficial que basta cortar piel, tejido celular y aponeurosis, para ponerlo al descubierto.

7o. Descúbrase el tendón del palmar menor en el tercio inferior de la región, y límpiese el borde carnoso del flexor común superficial de los dedos. En el ángulo formado por este tendón y este borde carnoso, se encuentra precisamente el nervio mediano.

8o. En un plano más profundo, separando los tendones de los flexores, se descubre a la arteria interósea anterior que se desprende del tronco de las interóseas, pegada a la cara anterior de la membrana interósea y en el canal que forman el flexor largo propio del pulgar por fuera, y el flexor común profundo de los dedos. Al llegar al tercio inferior, la cubre el pronador cuadrado.

9o. El alumno debe fijar su atención en la arteria radial a nivel del tercio inferior del antebrazo, en el canal formado por el tendón del supinador largo por fuera y el del palmar mayor por dentro. Es en este sitio donde se aplican los dedos sobre la piel para tomar el pulso en los enfermos.

Debe observarse que el radio está cubierto por el grupo muscular epicondíleo en su tercio superior, y su palpación es dificultosa, pero que en los tercios medio e inferior es bastante accesible a la palpación.

REGION ANTEBRAQUIAL POSTERIOR

Límites.- Por arriba una línea transversal que pase a dos dedos por debajo de la línea epitrócleo-epicondílea; el límite inferior es otra línea que pase a dos dedos por encima de la línea pisiforme-escafoidea; por fuera una línea que vaya del epicóndilo a la apófisis estiloides del radio; por dentro otra línea vertical que vaya de la epitróclea a la apófisis estiloides del cúbito.

DISECCION

Cortes: Sólamente de piel. El corte superior coincide con el límite superior de la región; por abajo también el corte coincide con el límite inferior de la región; un tercer corte trazado sobre la línea media de la cara posterior de la región y que reúna los cortes transversales. Bisagras externa e interna.

1o. Sobre los cortes indicados, levántese limpiamente la piel, sin llevarse

fragmentos de grasa. La piel es gruesa, cubierta de pelo y goza de cierta movilidad.

2o. Levántese ahora el tejido celular que, en sujetos gordos, en la mujer y en el niño, es de espesor más o menos grueso. El tejido celular subcutáneo está formado por dos planos: el superficial, rico en grasa, es el llamado panículo adiposo; y el profundo, que está en contacto con la aponeurosis, llamado laminar y que constituye la fascia superficial. Pobre en grasa, está formado por dos hojillas entre las cuales corren los vasos y nervios superficiales.

Las venas superficiales deben ser limpiadas para que el alumno vea cómo forman una red más o menos abundante, y van a desembocar a las venas radial y cubital en la región anterior.

3o. Levántese la aponeurosis, que es mucho más gruesa que la de la región anterior. También es más gruesa por arriba que por abajo.

4o. Queda ahora el plano muscular a descubierto. Por el borde cubital o interno se ve al cubital posterior, que por arriba se inserta en el cóndilo del húmero, y por abajo en la extremidad superior del quinto metacarpiano. Se labra un canal en la cara posterior de la cabeza del cúbito. En nuestra región vemos cómo su cuerpo muscular se transforma a nivel del tercio medio del cúbito en un fuerte tendón, que es el que llega al quinto metacarpiano.

En la parte media de la región y por fuera del cubital anterior, vemos al extensor propio del meñique que también procede del epicóndilo para que, convertido en tendón, llegue al citado dedo.

Más hacia afuera limpiaremos al extensor común de los dedos, que también viene del epicóndilo con rumbo a los dedos, por sendos tendones, excluyendo al pulgar.

En la parte superior de la región, y entre los cuerpos musculares del cubital posterior y el extensor del meñique, encontramos al ancóneo, músculo corto que va del epicóndilo a la parte más superior del cúbito, o sea, al borde externo del olécranon.

Sobre el borde radial del antebrazo y en la parte superior, encontramos la parte posterior de los cuerpos musculares del supinador largo, el primero y segundo radiales externos, que como ya sabemos vienen del epicóndilo.

Con un separador rechacemos hacia adentro, es decir, hacia el borde cubital, al extensor común de los dedos y al extensor propio del meñique y descubriremos de arriba abajo y de fuera adentro los cuerpos musculares de los músculos abductor largo del pulgar, extensor corto del pulgar, extensor largo del pulgar y extensor propio del índice, que se insertan en ese orden en el borde posterior y tercio medio del cúbito. Su nombre indica su punto de llegada, y agreguemos que, exceptuando al extensor del índice, los demás toman parte en la formación de la tabaquera anatómica que describiremos en la muñeca.

REGIÓN ANTEBRAQUIAL POSTERIOR.

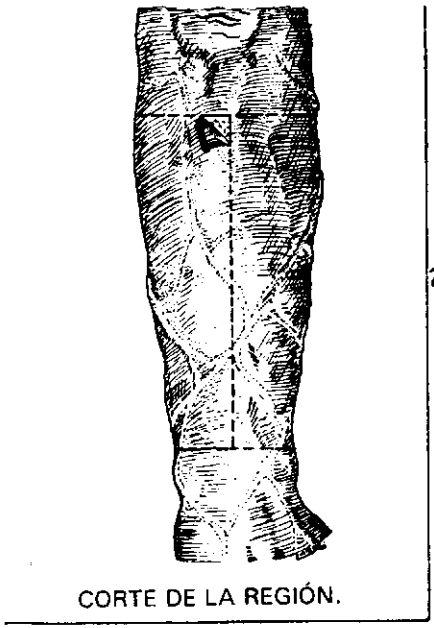

CORTE DE LA REGIÓN.

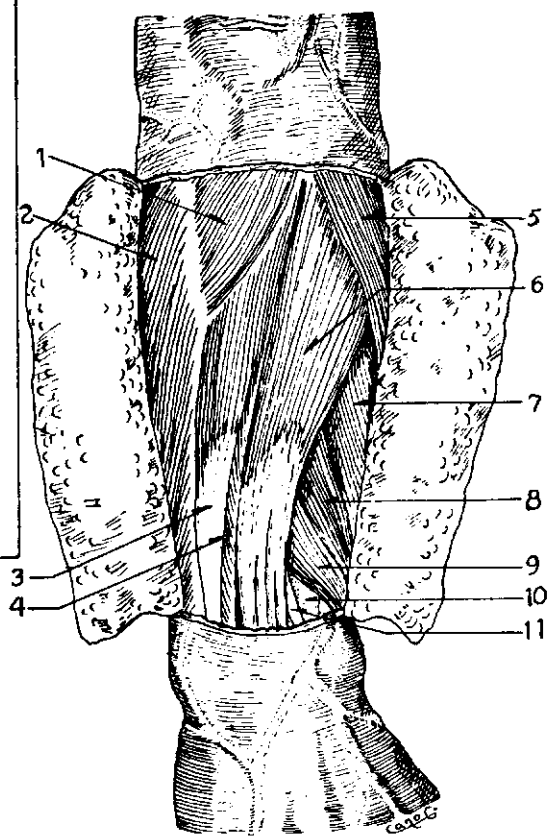

1. Músculo ancóneo.
2. Músculo cubital anterior.
3. Músculo cubital posterior.
4. Extensor propio del meñique.
5. Supinador anterior.
6. Extensor común.
7. Primer radial.
8. Abductor largo del pulgar.
9. Extensor corto del pulgar.
10. Radio.
11. Estensor largo del pulgar.

FIG. 28

En la parte más superior de la región, por arriba y afuera del cuerpo muscular del abductor largo del pulgar, descubrimos al supinador corto cubriendo la parte posterior de la articulación cóndilo-radial. Se inserta por arriba y afuera en la epífisis superior del cúbito, y por abajo se extiende en abanico, y rodeando la cara externa del extremo superior del radio va a insertarse en su cara anterior. Debido a estas inserciones realiza su función supinadora del antebrazo. El movimiento de supinación hace que la cara anterior del antebrazo mire directamente hacia adelante, lo mismo que la palma de la mano.

La rama posterior del nervio radial o rama motora se labra un conducto entre las fibras musculares del supinador corto.

5o. El plano esquelético está formado por el cúbito por dentro y el radio por fuera, unidos por la membrana interósea. Esta membrana está perforada en su parte superior por la arteria interósea posterior, rama de la cubital, que la encontramos cubierta por el ancóneo o el supinador corto. En el momento en que perfora al ligamento interóseo emite a la arteria recurrente radial posterior.

6o. Note el alumno que el borde posterior del cúbito es accesible a la palpación desde el olécranon a su apófisis estiloides, es decir, en toda su extensión. Esto lo comprueba con toda claridad, puesto que tiene el cúbito a la vista. Ya dijimos que el radio tiene su tercio superior oculto por la masa muscular epicondílea.

7o. Recordemos que la rama motora del radial o rama posterior inerva a músculos como el supinador largo, los radiales externos primero y segundo, y el supinador corto, de lo que se concluye que este nervio tiene como funciones la extensión y la supinación. Su lesión provocará una parálisis del antebrazo y mano en flexión y pronación: "mano en borla".

También recordemos que los nervios mediano y cubital inervan músculos cuya función es la de flexión y pronación: pronador redondo, pronador cuadrado, flexores común superficial y profundo, etc.

MUÑECA O PUÑO

El puño o la muñeca es el segmento articular del miembro superior que une la mano al antebrazo.

Límites. - Por arriba un plano que pase a dos dedos por encima de la línea pisiforme-escafoidea; por abajo un plano también transversal que pase a dos dedos por debajo de la citada línea.

El puño tiene la forma de un cilindro aplanado de delante a atrás, y se le consideran para su estudio una región anterior y una región posterior.

En la región del puño se encuentran incluidas las articulaciones radio-carpiana, medio-carpiana y radio-cubital inferior.

REGION ANTERIOR DEL PUÑO O MUÑECA

Límites. - Son los mismos ya dichos por arriba y por abajo; a los lados son líneas verticales que pasan por las apófisis estiloides del cúbito y radio, respectivamente.

Forma. - En extensión la mano, vemos en primer término el pliegue de la muñeca que limita por arriba al talón de la mano. Por arriba de este pliegue la cara anterior de la muñeca es plana en sentido vertical y ligeramente convexa en sentido transversal. Presenta en su parte media dos resaltos verticales paralelos y separados uno del otro 5 milímetros. El resalto externo corresponde al tendón del palmar mayor, y el resalto interno al tendón del palmar menor. Sobre el borde cubital y a nivel del pliegue de la muñeca localizamos la prominencia que hace el hueso pisiforme. Siguiendo al palmar mayor y a nivel también del pliegue del puño, se encuentra el resalto del escafoides. En el pisiforme se inserta el tendón del cubital anterior, cuyo relieve se aprecia también.

Por abajo del pliegue de la muñeca se aprecian los relieves de las eminencias tenar por fuera e hipotenar por dentro, que constituyen el "talón de la mano".

El pliegue de la muñeca corresponde a la articulación medio carpiana.

Antes de todo, el alumno debe localizar y señalar con tinta estas prominencias óseas, recordando que el escafoides y el tendón del palmar mayor son relaciones para encontrar al nervio mediano, y que el pisiforme y el tendón del cubital anterior son referencias para el nervio cubital.

DISECCION

Cortes: a) Solamente de piel, transversal, a dos dedos por encima de la línea pisiforme-escafoidea.

b) También transversal, y sólamente de piel, a dos dedos por debajo de la referida línea.

MUÑECA.

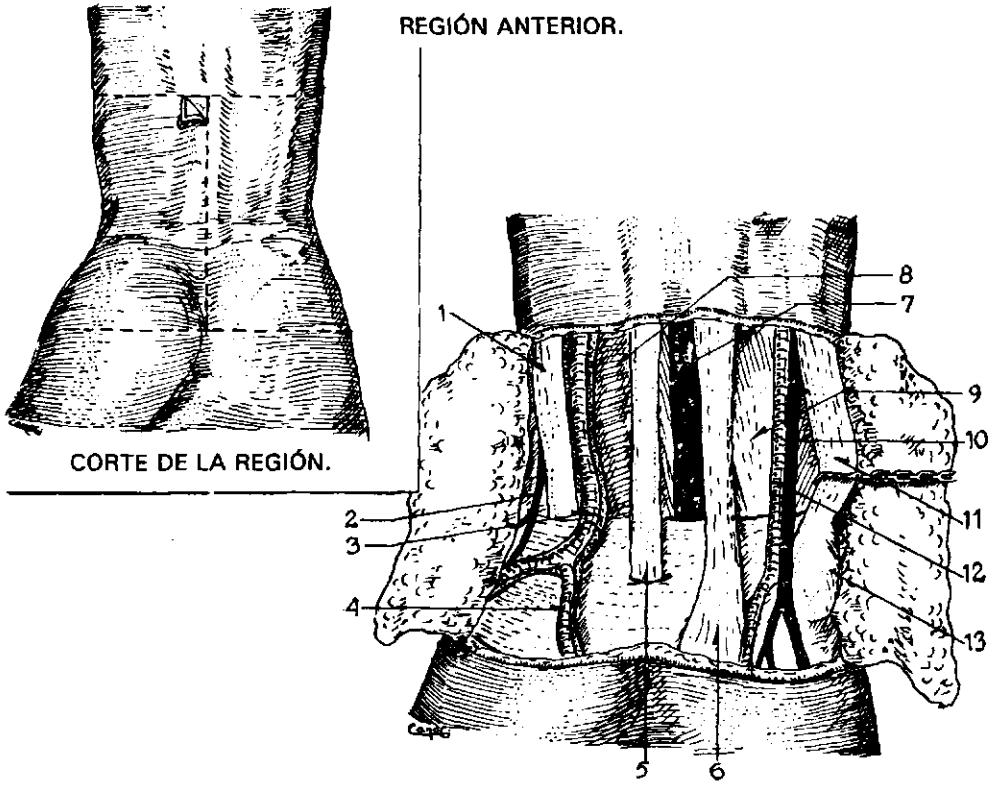

1. Tendón del supinador largo.
2. Nervio radial.
3. Arteria radial.
4. Arteria radio-palmar.
5. Tendón del palmar mayor.
6. Tendón del palmar menor.
7. Nervio mediano.
8. Músculo pronador cuadrado.
9. Tendones del flexor común superficial.
10. Nervio cubital.
11. Tendón del cubital.
12. Arteria cubital.
13. Hueso pisiforme.

FIG. 30

c) Medio vertical sobre la línea media de la cara anterior de la muñeca, y que una a los dos cortes transversales.

d) Bisagras interna y externa.

1o. Levántese la piel con toda limpieza, cuidando de no cortar los elementos subcutáneos. Por arriba del pliegue del puño, la piel es delgada, fina y móvil; pero por debajo del pliegue es poco móvil, por las adherencias que tiene al tejido celular y a la aponeurosis. Toda es lampiña.

2o. Al levantar el tejido celular se verá que por arriba del pliegue es escaso de grasa y muy delgado, en cambio, por debajo del pliegue es un poco más grueso, pero en general es un plano bastante delgado. En algunos cadáveres pueden identificarse las venas radial y cubital, y las finas ramitas de los nervios musculocutáneo por la parte externa y braquial cutáneo interno por la parte interna. También el nervio mediano da algunas ramitas.

3o. Se levanta ahora la aponeurosis y el alumno notará que por arriba del pliegue es muy delgada, pero se engruesa por la parte inferior, notablemente, formando el ligamento anular anterior del carpo.

Este ligamento sufre inserciones en el pisiforme y en la apófisis unciforme del hueso ganchoso por dentro, y en el escafoides, trapecio y extremidad inferior del radio por fuera. Es ancho como de 3 a 4 centímetros, se continúa por abajo con la aponeurosis palmar, y presta inserción a los músculos de la mano, y por arriba se continúa con el ligamento del palmar menor.

Por su cara profunda, este ligamento anular anterior del carpo emite un tabique anteroposterior que va a insertarse al escafoides y al trapecio, y divide al conducto ósteofibroso en dos compartimientos.

El externo, estrecho, da paso al tendón del palmar mayor (corredera del palmar mayor), y el interno, más amplio, sirve de "corredera de los tendones de los flexores", mereciendo el nombre de conducto radiocarpiano.

Al cortar el ligamento anterior del carpio, quedan a descubierto los tendones mencionados.

4o. Sobre el borde cubital, podemos ver y palpar el hueso pisiforme y la inserción en él del tendón del cubital anterior, que limpiaremos correctamente. Separando hacia adentro el tendón, descubrimos en íntimo contacto al nervio cubital, y más hacia afuera, la arteria cubital con sus dos venas. Limpiemos el nervio y veremos que inmediatamente por debajo del pisiforme se bifurca en una rama superficial que va rumbo al dedo meñique, y otra profunda que va a la región palmar, en compañía de la arteria cúbito-palmar.

A continuación diséquese la arteria cubital, que la veremos correr en contacto con el nervio en un canal formado por el tendón del cubital anterior y los tendones del flexor común superficial de los dedos. En este si-

tio es bastante superficial y en el vivo pueden verse sus pulsaciones. Está cubierta por la piel, el tejido celular, la aponeurosis superficial y otra capa aponeurótica que va del cubital al flexor superficial común de los dedos, y que la aplica contra el flexor profundo de los dedos. A nivel del pisiforme pasa por delante del ligamento anular anterior del carpo y desciende a la regiór palmar para constituir, con la arteria radiopalmar, el arco palmar superficial. A nivel del pisiforme emite una rama llamada cúbitopalmar.

5o. Sobre el borde radial se limpia el tendón del supinador largo, que se inserta en la base de la apófisis estiloides del radio. Más adentro encontramos el tendón del palmar mayor que va a insertarse al segundo metacarpiano. Entre ambos tendones encontramos la arteria radial, que como ya dijimos es bastante superficial y nos sirve para tomar el pulso. Cubierta tan sólo por la piel, el tejido celular y la aponeurosis, descansa sobre el pronador cuadrado y más abajo sobre el mismo radio, lo que hace fácil su palpación. Al disecarla el alumno, notará que la arteria radial a nivel de la apófisis estiloides del radio cambia bruscamente de dirección, rumbo a la tabaquera anatómica, pero antes emite a la arteria radiopalmar que va rumbo a la palma de la mano para formar con la arteria cubital el arco arterial palmar superficial. La radial va acompañada de dos venas. El nervio radial ya se desvió hacia atrás, en el tercio inferior del radio, cruzándose con el tendón del supinador largo.

6o. En la parte media ya hemos limpiado el tendón del palmar mayor que en su recorrido y a nivel del pliegue de la muñeca, se pone en contacto con el escafoides. Más adentro encontramos el tendón del palmar menor, y entre ambos encontramos el nervio mediano. Entre el palmar menor y el cubital anterior encontramos los tendones de los flexores, tanto el superficial como el profundo. Es fácil tomar uno de estos tendones por el nervio mediano, pero el color blanco nacarado del tendón lo distingue del color amarillento marfil del nervio. Este es cilíndrico y el tendón es acintado.

7o. El tendón del palmar menor se inserta en el ligamento anterior del carpo, detalle anatómico que veremos al disecarlo. Al nervio mediano lo vemos pasar con los tendones del flexor superficial por debajo del ligamento anterior del carpo, y se aloja en el conducto radiocarpiano.

8o. Se corta el ligamento anular para seguir la disección de los tendones del flexor superficial, y en un plano más profundo, o sea en el piso del canal radiocarpiano, disecamos los cuatro tendones del flexor común profundo de los dedos.

Por fuera identificamos al tendón del flexor largo propio del pulgar. Vemos al mediano ramificarse.

9o. Identifiquemos y palpemos la apófisis unciforme del hueso ganchoso que presta inserción al ligamento anular anterior del carpo.

REGION POSTERIOR DE LA MUÑECA

Los límites de la región posterior de la muñeca, son: por arriba un

MUÑECA.

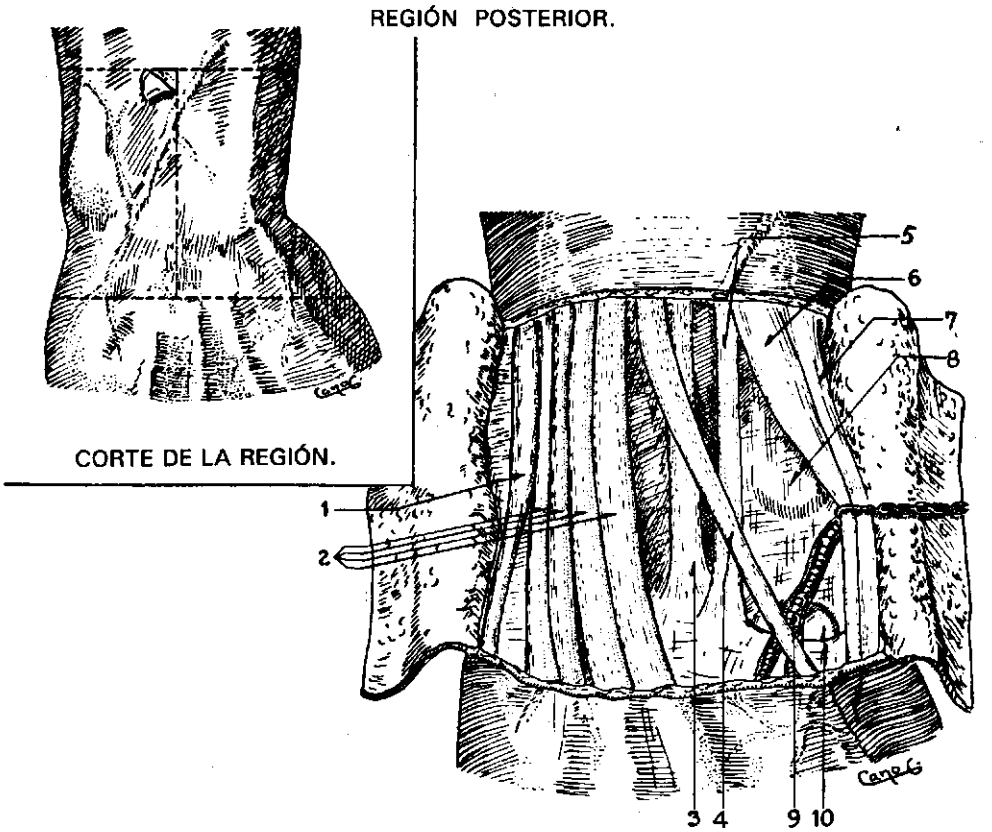

1. Tendón del extensor propio del dedo meñique.
2. Tendones del extensor propio de los dedos.
3. Tendón del primer radial.
4. Tendón del extensor largo del pulgar.
5. Tendón del segundo radial.
6. Tendón del extensor corto del pulgar.
7. Tendón del abductor largo del pulgar.
8. Hueso piramidal.
9. Arteria radial.
10. Cabeza del 5° metacarpiano.

FIG. 32

plano transversal que pase a dos dedos por encima de la línea pisiforme escafoidea; por abajo, otro plano también transversal que pase a dos dedos por debajo de la misma línea; a los lados líneas verticales que pasen por las apófisis estiloides del radio y del cúbito, respectivamente.

Como la anterior, esta región posterior de la muñeca tiene la forma cuadrilátera y su superficie está en el mismo plano que el dorso de la mano y la cara posterior del antebrazo. Presenta a los lados las prominencias que hacen las apófisis estiloides del radio y la cabeza del cúbito.

El alumno debe fijar bien la situación de estos resaltos óseos y observar que la apófisis estiloides del radio desciende cerca de 2.5 centímetros con respecto a la del cúbito. Si tomamos como referencia al pliegue de la muñeca que hemos estudiado en la cara anterior, veremos que este pligue prolongado hacia el borde radial corresponde con exactitud a la apófisis estiloides del radio. Que este mismo pliegue prolongado hacia el borde cubital no corresponde a la apófisis estiloides del cúbito, que queda en un plano más alto, sino al hueso piramidal. Este estudio es muy útil en clínica.

En el borde cubital se localizan, de arriba a abajo: la cabeza del cúbito y su apófisis estiloides, sigue la prominencia que hace el piramidal y más abajo la extremidad superior del quinto metacarpiano. El tendón del músculo cubital posterior los une y hace que estas tres prominencias parezcan unidas entre sí a la palpación.

Por el borde radial y en extensión la mano, se nota la depresión de la tabaquera anatómica.

DISECCION

Cortes: Uno a nivel del límite superior de la región; otro que concuerde con el límite inferior; uno medio vertical que reúna a los transversales. Bisagras externa e interna.

1o. Levántese la piel, que es gruesa, móvil y cubierta de pelo.

2o. Dentro de los mismo cortes levántese el tejido celular subcutáneo que está formado por dos planos, uno superficial, areolar, cargado de grasa, y otro profundo, laminar, pobre en grasa, que comprende dos hojillas que representan la fascia superficialis , entre las que corren los vasos y nervios superficiales que en disección no se les toma en cuenta. Son ramas finas del nervio cubital, del músculo cutáneo y venas delgadas.

3o. La aponeurosis es delgada por arriba, y por abajo se engruesa para formar el ligamento anular posterior del carpo, cinta fibrosa que fija en su sitio a los tendones que la cruzan. Este ligamento se inserta por fuera en la extremidad inferior del radio, y por dentro en el piramidal y en el pisiforme. De su cara profunda salen tabiques que van a fijarse al plano óseo y se forman sus correderas por donde pasan los tendones extensores. Se abren estas seis correderas para descubrir cada uno de estos tendones.

4o. En la parte más externa abrimos la primera corredera ósteofibrosa y su

vaina sinovial respectiva, en la que corren juntos los tendones del abductor largo y del extensor corto del pulgar. Es una misma vaina para los dos, y corre sobre la cara interna de la apófisis estiloides del radio. Sabemos que el abductor largo se inserta en el lado posteroexterno del extremo superior del primer metacarpiano.

El tendón del extensor corto va a insertarse en la parte posterior del extremo superior de la primera falange del pulgar.

Abrase ahora la tercera corredera ósteofibrosa y su vaina sinovial del tendón del extensor largo del pulgar, que va a insertarse a la parte posterior de la segunda falange del pulgar.

En el fondo de la tabaquera anatómica, encontramos la segunda corredera y su vaina sinovial, que encierra a los dos tendones de los radiales externos primero y segundo. El primer radial se inserta en la parte posterior del extremo superior del segundo metacarpiano, y el segundo radial en el tercer metacarpiano.

El alumno debe limpiar bien la apófisis estiloides del radio y el extremo superior del primer metacarpiano, y observar la distancia que los separa, que es de 20 milímetros aproximadamente. En clínica nos sirve para el diagnóstico de fracturas y luxaciones del radio.

En el fondo disequemos la arteria radial, que corre sobre el trapecio que con el escafoides forman el fondo de la tabaquera anatómica.

La cuarta corredera es muy ancha y aloja a los cuatro tendones del extensor común de los dedos y al extensor propio del índice, que tiene una sola vaina sinovial.

Sobre el borde cubital abrimos la quinta corredera y su vaina del extensor propio del meñique.

Y más adentro abrimos la sexta corredera y su vaina sinovial, que corre sobre la cabeza del cúbito, del tendón del cubital posterior. Este tendón se labra un canal en la cabeza y en la apófisis estiloides del cúbito.

5o. Tratemos ahora de limpiar e identificar a los huesos de la primera fila del carpo, o sean: el escafoides, el semilunar, el piramidal y el pisiforme. A nivel del tercer metacarpiano, en su extremo superior, diséquese la cabeza del hueso grande, que se articula en una especie de cavidad glenoide que le forman los tres primeros huesos de la primera fila del carpo. Esta articulación corresponde a la medio-carpiana y está a la misma altura del pliegue de la muñeca. Es la llamada línea Tillaux, de aplicación práctica en el estudio de los movimientos de dicha articulación.

REGION PALMAR O PALMA DE LA MANO

La mano se encuentra en el extremo terminal del miembro superior o torácico. Tiene la forma cuadrilátera fuertemente aplanada de adelante hacia atrás, y se prolonga hacia abajo por los cinco dedos. En la mano y dedos radica la sensibilidad del tacto y la prensión, ambas funciones que el hombre posee en alto grado.

Sus límites están marcados por su propio contorno, y por arriba está limitada del puño por el plano que pasa a dos dedos por debajo de la línea pisiforme escafoidea.

La línea vertical que pasa por la parte media de la palma, se continúa por abajo con la línea media del dedo medio, y por arriba con la línea media de la cara anterior del antebrazo. Es decir, que el eje del antebrazo, de la muñeca, de la mano y del dedo medio, está representado por la misma línea vertical.

El dorso de la mano está en el mismo plano de las caras posteriores de la muñeca y del antebrazo. Eje y plano se alteran en luxaciones y fracturas de los huesos del antebrazo y de la mano. También tómese en cuenta que fracturas y luxaciones de cúbito y de radio imprimen deformaciones a la muñeca y a la mano. Por eso en clínica, la exploración se extiende a los tres segmentos indicados.

Si la mano se desvía en flexión, se le llama mano zamba palmar; si en extensión, mano zamba dorsal; si hacia el borde cubital, zamba cubital; y si hacia el borde radial, mano zamba radial.

REGION PALMAR

De forma cuadrilátera, el borde cubital es sensiblemente rectilíneo; el borde radial presenta la saliente del dedo pulgar que da la sensación de prolongación de la eminencia tenar; el borde superior se continúa con la cara anterior de la muñeca, teniendo como línea divisoria la que pasa a dos dedos por debajo de la línea pisiforme escafoidea ya señalada. Por su borde inferior se continúa con los dedos índice, medio, anular y meñique, con el límite que marcan los pliegues dígito-palmares.

La palma de la mano presenta tres eminencias: la externa o tenar, la interna o hipotenar, y la inferior o rodete dígito-palmar. Las eminencias tenar e hipotenar se confunden hacia arriba para formar el talón de la mano. Entre ambas se ve el extremo superior del surco que hace el pliegue superior de la palma. Por abajo se separan ambas eminencias y dejan entre sí una superficie ligeramente cóncava que es el llamado "hueco de la mano" o centro de la región palmar.

El rodete de la mano o dígito-palmar es transversal, y está por delante de las articulaciones metacarpo-falángicas de los dedos índice, medio, anular y meñique.

En la piel del hueco de la palma hay cuatro pliegues que por su situa-

ción forman una especie de M, que corresponde a las distintas articulaciones metacarpo-falángicas y que el vulgo cree que marcan el destino de su vida.

A 2 centímetros hacia abajo y afuera del pisiforme, se puede palpar la prominencia de la apófisis unciforme del hueso ganchoso, en plena eminencia hipotenar.

DISECCION

Fíjese la mano del cadáver sobre una tabla, clavando el extremo de cada dedo para mantenerla abierta, o sea en extensión.

Cortes: Exclusivamente de piel. Superior: transversal que vaya del borde cubital al radial, a dos dedos por debajo de la línea pisiforme-escafoidea; Inferior: transversal sobre los pliegues dígito-palmares de los dedos índice, medio, anular y meñique. Corte medio vertical que une los cortes transversales. Bisagras interna y externa.
Sobre la línea media de cada dedo se hará un corte vertical que abarque las tres falanges, con el objeto de disecar los tendones flexores, arterias y nervios propios de los dedos.

1o. Disección de la piel con toda limpieza. Sobre la porción del hueco de la mano es maniobra difícil porque la piel está unida a la aponeurosis por columnitas fibrosas que limitan pequeños espacios llenos de grasa que constituye el tejido celular subcutáneo, y esta disposición hace que los tres planos, piel, tejido celular y aponeurosis, formen en realidad un solo plano. Sobre las porciones tenar e hipotenar, el levantamiento de la piel se hace fácil porque no está unida por los tabiques fibrosos que hay en el hueco de la mano, y por lo tanto es móvil y deslizable.

Recordemos que la piel de la palma de la mano es completamente lampiña y carente de glándulas sebáceas. En cambio es muy rica en glándulas sudoríparas.

2o. Al levantar el tejido celular subcutáneo, veremos que es muy delgado en las eminencias tenar e hipotenar, casi reducido a una fascia superficialis, pero en el hueco de la mano es compacto y muy adherido a la aponeurosis. Ya vimos que columnitas fibrosas que van de la piel a la aponeurosis solidarizan a estos planos, y que los tabiques limitan espacios llenos de grasa que es propiamente dicho el tejido celular.

A nivel del rodete dígito-palmar, la grasa es abundante; búsquese en esta atmósfera grasosa en los espacios interdigitales, y a cinco milímetros del borde cutáneo interdigital, la bifurcación de las arterias digitales, lo mismo que los ramos nerviosos que van en busca de los bordes cubital y radial de los distintos dedos, ramos nerviosos del mediano y del cubital.

Al despejar esta grasa del rodete dígito-palmar, se verán las lengüetas que forman las fibras longitudinales de la aponeurosis de la mano y que contornean a uno y otro lado la raiz del dedo correspondiente, para ir a insertarse a la extremidad superior de su primera falange.

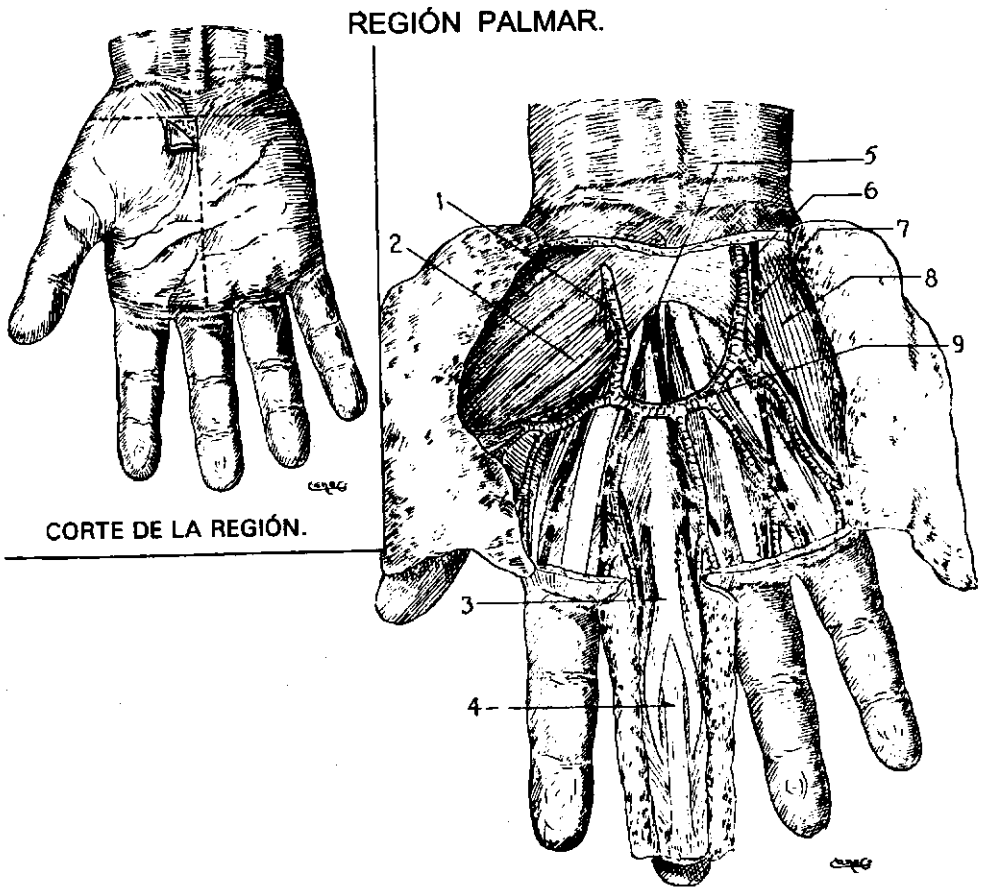

1. Arteria radio-palmar.
2. Aductor corto del pulgar.
3. Tendón superficial perforado.
4. Tendón profundo perforante.
5. Nervio mediano.
6. Arteria cubital.
7. Nervio cubital.
8. Aductor del dedo meñique.
9. Arco palmar superficial.

FIG. 36

3o. Córtese sobre el borde inferior del ligamento anular anterior del carpo la aponeurosis, y se le va levantando con cuidado, recordando que se divide en tres porciones. La parte central, la llamada aponeurosis palmar superficial, situada en el hueco palmar, es fuerte, resistente, bien organizada por fibras longitudinales y transversales, que tiene la forma de un triángulo de base inferior y vértice superior truncado, que se continúa con el ligamento anterior del carpo. Que a los lados se continúa con las aponeurosis palmar externa que cubre a la eminencia tenar y palmar interna que cubre a la eminencia hipotenar, ambas delgadas. La importante es la central o aponeurosis palmar media, que una vez desprendida del ligamento anular anterior del carpo, se va abatiendo, cuidando de vasos y nervios, hasta llegar a su base, o sea a nivel de los pliegues dígito-palmares, donde se agrupan sus fibras longitudinales en cuatro cintas o lengüetas, o sea una para cada dedo (índice, medio, anular y meñique). Recordemos que cada cintilla se divide a su vez en dos haces que van a insertarse a cada lado de la cara dorsal de la primera falange del dedo correspondiente. Son, pues, ocho haces en conjunto, que combinados con las fibras transversales, dan lugar a la formación de siete aberturas en forma de arcos: cuatro dan paso a tendones y tres a las arterias digitales y nervios digitales de que ya se habló.

4o. Hay cadáveres que por más cuidado que se tenga no se consigue un limpio levantamiento de la aponeurosis, y es preferible sacrificarla para obtener una buena disección de vasos o nervios.

5o. Límpiense ahora los músculos de la eminencia tenar. El más externo y superficial es el abductor corto del pulgar, que hace prominencia sobre el borde radial del primer metacarpiano. Arriba se inserta en el escafoides y en el ligamento anular anterior, y por abajo en el extremo superior de la primera falange del pulgar. Inmediatamente hacia adentro está el flexor corto del pulgar. Por arriba se inserta en el ligamento anterior, en el trapecio, en la vaina del palmar mayor y en el trapezoides, y por abajo en el extremo superior de la primera falange del dedo pulgar.

Hay que llegar a sus inserciones inferiores de ambos músculos para poder distinguirlos y encontrar con claridad sus límites respectivos en sus cuerpos musculares.

Separando hacia afuera al flexor corto del pulgar, vemos al tendón del flexor largo del mismo dedo.

Para identificar bien al músculo aductor, se necesita forzar al pulgar en abducción. Se verá entonces el borde inferior del aductor del pulgar ponerse tenso; este borde puede palparse a través de la piel por la cara palmar; el aductor llena todo el espacio interdigital. Se inserta por dentro en el trapezoides y en la cara anterior del hueso grande (segunda fila del carpo), en la cara anterior de los metacarpianos segundo y, sobre todo, tercero; por fuera se inserta en el extremo inferior, borde interno, del primer metacarpiano, y en el extremo superior de la primera falange del pulgar. Su función es acercar el pulgar al borde radial de la mano, así como la función del abductor es alejarlo.

Rechazado el borde superoexterno del aductor hacia adentro y el fle-

VAINAS TENDINOSAS

Visión Palmar

1. Vaina común de los músculos flexores.
2. Vaina del tendón del músculo flexor largo del pulgar.
3. Vaina del tendón del músculo flexor radial del carpo.

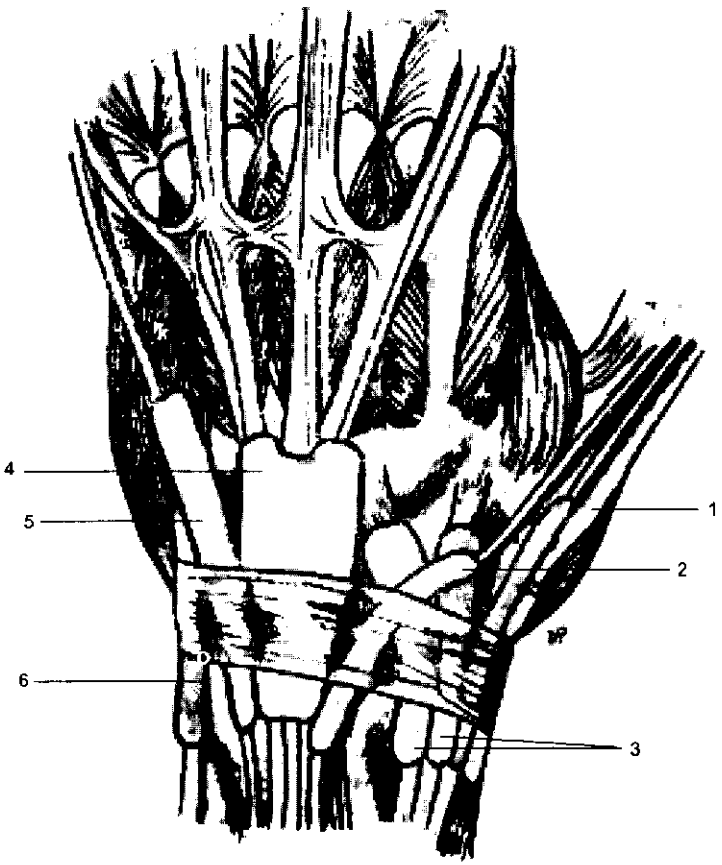

VAINAS TENDINOSAS

Visión Dorsal

1. Vaina del tendón del músculo extenso corto del pulgar.
2. Vaina del tendón del músculo extensor largo del pulgar.
3. Vaina de los tendones de los músculos extensores radiales del carpo.
4. Vaina de los tendones del músculo extensor de los dedos y del índice.
5. Vaina del tendón del músculo extensor del quinto dedo.
6. Vaina del tendón del músculo extensor ulnar del carpo.

xor hacia afuera, encontramos al oponente, pequeño músculo que se inserta por dentro en el trapecio, y por fuera en el primer metacarpiano.

La función del oponente, unida a la del aductor, ponen en juego la articulación trapecio - metacarpiana, y hacen que el dedo pulgar pueda estar en contacto con la palma de la mano y aun tocar el borde cubital del meñique, que flaxionando todos los dedos quede la mano en "puño". Este movimiento del pulgar es indispensable para tomar el lápiz, la cuchara , etc., y es exclusivo de la especie humana.

El alumno debe repasar estos datos fisiológicos al terminar su disección e identificar plenamente cada uno de los músculos disecados.

6o. De la eminencia hipotenar disecamos en primer lugar al aductor del dedo meñique, que acerca este dedo al borde cubital del anular. Se inserta en el pisiforme por un lado, y por el otro en el extremo superior de la primera falange del meñique. Es el músculo más saliente en el borde cubital de la eminencia hipotenar.

Inmediatamante por fuera encontramos al flexor corto del meñique, músculo muy pequeño que se inserta en la apófisis unciforme del hueso ganchoso, en el ligamento anular y en el pisiforme, y por el otro en el borde cubital de la primera falange del meñique.

Sigue en un plano más profundo y por dentro del flexor corto, el oponente del meñique que se inserta en el pisiforme, apófisis unciforme del hueso ganchoso, y por el otro extremo en el quinto metacarpiano.

Al músculo palmar cutáneo ya lo hemos levantado incluido en el tejido celular de la eminencia hipotenar.

7o. En el compartimiento medio o central encontramos a los tendones de los flexores comunes superficial y profundo de los dedos, así como a los cuatro lumbricales. Estos son cuatro músculos pequeños y alargados en forma de lombrices (de ahí su nombre), situados en el mismo plano de los tendones flexores profundos que les prestan inserción y van a terminar a las expansiones tendinosas de los interóseos, en los dedos índice , medio, anular y meñique.

8o. Al hacer la disección de los tendones y de los lumbricales, se van descubriendo y disecando las ramas nerviosas del cubital y del mediano, así como el arco arterial palmar superficial y sus ramas.

9o. El arco arterial palmar superficial está formado por la unión de las arterias radio-palmar y cubital a la altura del pliegue medio que hemos estudiado en la piel de la palma. Se reúnen por inosculación o sea de extremo a extremo. El alumno no debe empeñarse en encontrar éste, según la clásica descripción, porque muy a menudo no se forma el arco arterial, y en su lugar se ven continuarse hacia abajo a las arterias radio-palmar y cubital.

Ya sea del arco, o de cada una de las arterias mencionadas, salen cinco ramas que llevan como acompañante al tendón respectivo del pal-

mar superficial y al filete nervioso, ya del cubital o del mediano.

Las ramas nerviosas se bifurcan a nivel del pliegue medio y las ramas arteriales a nivel de los pliegues interdigitales, como ya se dijo. A este nivel, cada rama arterial da dos arteriolas que siguen el borde radial y cubital de los dedos anular, medio, índice y pulgar; no así la quinta rama arterial que sin bifurcarse se continúa hacia el borde cubital del meñique. Son ramitas muy finas y se requiere gran curiosidad para disecarlas sin cortarlas. Las arteriolas que se continúan hacia los bordes de los dedos son aún más finas y delicadas, y llevan como compañeros a los filetes nerviosos. Estos también se bifurcan y se continúan a cada borde de los dedos anular, medio, índice y pulgar; no así el quinto ramito (del cubital) que sigue por el borde interno del meñique.

El nervio cubital emite dos ramas, una interna que es la que se continúa hacia el borde cubital del meñique, y otra externa que se bifurca para dar un ramo al borde radial del meñique y otro al borde cubital del anular. Da, pues, tres ramos digitales el nervio cubital, dos para el meñique y uno para el anular.

El nervio mediano manda cuatro ramos que al bifurcarse se reparten de la siguiente manera: la rama interna da un filete para el borde externo o radial del anular, y otro para el borde cubital o interno del medio; la siguiente rama da un filete para el borde radial del medio, y otro para el borde cubital del índice; la siguiente da un filete para el borde radial del índice, y otro para el borde cubital del pulgar.

Como se verá, el dedo anular recibe inervación por su borde interno del nervio cubital, y por su borde externo del nervio mediano.

10o. La disección de cada dedo consiste en limpiar los tendones para ver cómo el tendón del flexor profundo pasa entre la bifurcación del tendón superficial que por medio de dos haces viene a insertarse en el extremo superior de la segunda falange. El tendón del profundo se inserta en la tercera falange.

A cada lado del conjunto de estos tendones corren las arterias y los nervios que acaba de describirse.

Para ver a los tendones se requiere abrir sus vainas sinoviales, previa abertura de piel y tejido celular.

REGION POSTERIOR DE LA MANO

La región dorsal de la mano es disecada abarcando la cara dorsal de los dedos en toda su extensión. De acuerdo con esta idea, consideramos límites de esta región marcados por su contorno, incluyendo el de los dedos en actitud de extensión y en contacto uno con otro; el límite por arriba entre la cara dorsal de la mano y la del puño está considerado como un plano que pase a dos dedos por debajo de la línea pisiforme-escafoidea.

Claro que debemos recordar que entre la región dorsal de la mano propiamente dicha, y los dedos, se considera un límite representado por una lí-

nea transversal que pasa por los espacios interdigitales.

Forma.- La región dorsal de la mano es cuadrilátera, convexa en sentido transversal y plana en el sentido vertical. Recordemos que el dorso de la mano, de la muñeca y del antebrazo, están en un mismo plano en actitud de extensión. En sujetos delgados se ven y se palpan las eminencias lineales de los huesos metacarpianos y de los tendones extensores.

El alumno debe palpar con cuidado el tercer metacarpiano, que prolonga hacia arriba al dedo medio; que el extremo superior metacarpiano nos conduce cuando la mano está en extensión a una oquedad; y que cuando está en flexión esta oquedad se convierte en prominencia.

Recordemos que esto se debe a que en extensión, la oquedad corresponde al cuello del hueso grande, y que en flexión, la cabeza de este hueso es la que hace prominencia. Se debe a los movimientos normales de la articulación mediocarpiana, que como ya se dijo, está a la misma altura del pliegue de la muñeca.

Antes de todo corte, el alumno debe hacer estas observaciones en la mano del cadáver o en la suya propia, de gran utilidad para su futura clínica.

DISECCION

Póngase la mano del cadáver en extensión sobre una tabla, los dedos ligeramente separados uno de otro y clavados en sus extremos para fijarlos permanentemente.

Cortes: Iguales a los de la región palmar, o sea: un corte superior al nivel del límite superior de la región; otro corte transversal a nivel de las articulaciones metacarpo-falángicas; y otro corte vertical sobre el tercer metacarpiano que vaya desde el corte superior, llegue al corte inferior y se prolongue hasta la parte media dorsal del dedo medio. Estos cortes deben ser exclusivamente de piel.

1o. Levántese la piel, que por ser delgada, y móvil, se diseca fácilmente.

2o. El tejido celular de la región es casi nulo y se fracasa si se le quiere levantar como un solo plano, porque casi siempre es inevitable levantarlo con todo y piel. El tejido celular, que es una verdadera fascia superficial, contiene los vasos y nervios superficiales de la región, que por delgados a veces cuesta trabajo identificarlos y limpiarlos.

3o. Sobre los mismos cortes de piel y tejido celular, se levanta la aponeurosis dorsal superficial, de color blanco, aspecto fibroso y resistente.

4o. Debe decirse que en muertos delgados y deshidratados, los tres planos, piel, tejido celular y aponeurosis, se levantan en un solo plano, quedando descubierto la llamada capa tendinosa, formada por los tendones, que buscaremos en este orden: en el extremo superior de los metacarpianos segundo y tercero, la inserción y los tendones de los radiales externos primero y segundo respectivamente; después la inserción en el extremo superior del quinto metacarpiano del tendón del cubital poste-

rior; en el extremo superior del primer metacarpiano la inserción del abductor largo del pulgar, que corre junto con el extensor corto del mismo dedo para ir a insertarse a la primera falange de este dedo pulgar; disecar al extensor largo del pulgar hasta verlo insertarse también en la extremidad superior de la primera falange del pulgar. La disección de los tendones del extensor común de los dedos, la seguiremos en los dedos índice, medio, pulgar y meñique.

Téngase presente al disecar estos tendones en los dedos, que el tendón extensor del meñique se confunde con el del extensor propio, pasando lo mismo con el tendón del índice que se confunde con el del propio del mismo dedo. Así entendido, en cada dedo solo encontraremos un solo tendón que sufre una expansión ensanchándose, para resolverse en tres lengüetas, una central que se inserta en la segunda falange, y dos laterales que van a terminar fusionándose en el extremo superior de la tercera falange.

5o. Las arterias y los nervios colaterales de los dedos, ya los disecamos en la región anterior o palmar. Por la región dorsal son de poco volumen y consideración en cuanto a disecarlos en el cadáver.

REGION INGUINO - ABDOMINAL

En esta región creemos conveniente modificar nuestra técnica de disección, para poder dar al alumno ideas sobre cortes de índole quirúrgica. Es una región herniaria, es decir, región en la que por haber un conducto natural es susceptible de dejar pasar anormalmente elementos cavitarios como intestino, epiplón, etc.

Por esta razón, frecuentemente es explorada y operada, y en nuestra disección debemos marcar los elementos anatómicos que son indispensables para la clínica y la cirugía.

Límites de la región inguino-abdominal o inguinal simplemente: por abajo el arco femoral; por arriba la línea biespinal o sea la que va de una espina ilíaca anterior y superior a la del lado opuesto; por dentro una línea que se eleva de la espina del pubis a la biespinal.

Forma.- Es triangular por los límites marcados, ligeramente convexa en los delgados, y francamente abombada en los gordos. Esta forma es alterada por las hernias llamadas inguinales, así como por las frecuentes adenitis que en ella se desarrollan.

DISECCION

Márquense los límites de la región como están indicados, con tinta. Además, localícese por palpación y márquese con tinta la espina del pubis y la espina ilíaca anterior y superior, ambas muy importantes en clínica.

Cortes: Transversal que parta de la espina ilíaca hacia la línea media, que coincide con el límite superior de la región. Interno vertical que parta de la espina del pubis y ascienda hasta encontrar al corte transversal. Este corte coincide con el límite interno de la región. La bisagra corresponde al arco femoral o sea a la línea que va de la espina ilíaca anterosuperior a la del pubis.

1o. Siguiendo a los cortes descritos y solamente de piel, levantamos a este plano que es delgado, móvil o desplazable en toda la región, menos a nivel del arco femoral en donde sufre adherencias. Está cubierta de pelo en su parte interna, que el alumno debe cortar con tijeras para observar bien la superficie de la piel. En cirugía es obligatorio rasurarla.

2o. Levántese ahora al tejido celular, y se verá claramente que está formado por dos planos, uno muy grasoso llamado areolar, que se continúa con el del muslo sin interrupción, y otro pobre en grasa, pegado a la aponeurosis, que forma la fascia superficial, en el que corren vasos y nervios llamados superficiales.

En el tejido celular encontramos también el grupo ganglionar inguinal que en algunos cadáveres está muy desarrollado por los padecimientos que en vida tuvierón y son perfectamente identificados. En otras ocasio-

REGIÓN INGUINO-ABDOMINAL.

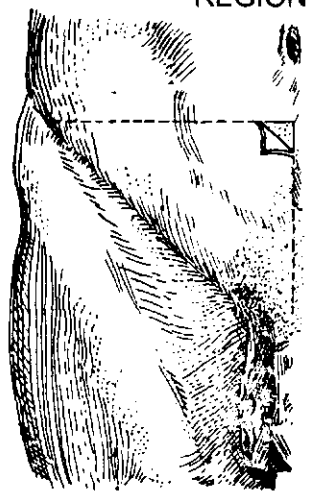

CORTE DE LA REGIÓN.

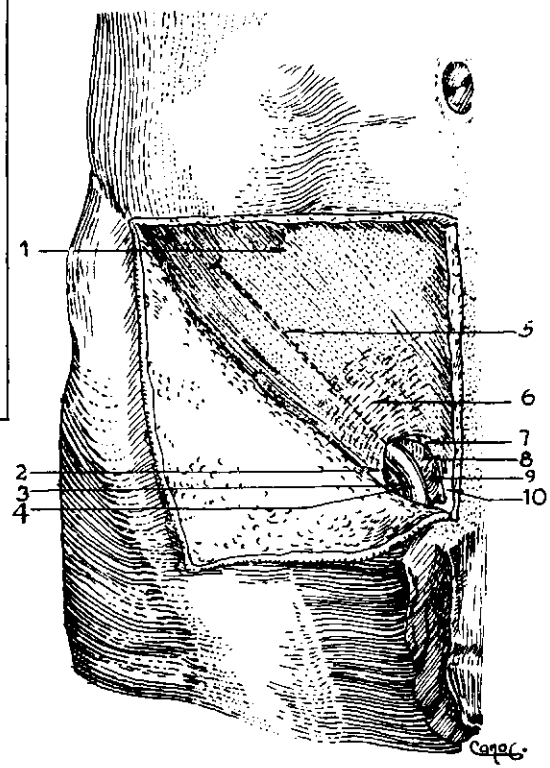

1. Aponeurosis del oblicuo mayor.
2. Pilar externo.
3. Músculo cremáster.
4. Cordón espermático.
5. Incisión de la aponeurosis.
6. Fibras arciformes.
7. Pilar interno.
8. Pilar posterior *(ligamento de Colles)*.
9. Anillo inguinal externo.
10. Ligamento suspensor del pene.

FIG. 42

nes no se encuentran por sus pequeñas dimensiones que indican normalidad premortem. Cuando existan, diséquense, y el alumno debe tomar alguno entre sus dedos y apreciar su forma y volumen.

La fascia superficial se fija en el arco femoral.

3o. Para disecar el conducto inguinal seguiremos una técnica muy parecida a la quirúrgica. Comenzaremos por identificar a la espina del pubis para descubrir y limpiar al pilar externo del anillo inguinal interno o subcutáneo del conducto inguinal. Sobre este pilar encontramos en el hombre el cordón espermático y en la mujer el ligamento redondo. Bien limpio el pilar externo que se inserta en la espina del pubis, procederemos a limpiar al pilar interno que se inserta en la sínfisis del pubis, y de esta manera habremos localizado al referido anillo interno del conducto inguinal.

En el hombre este anillo tiene dimensiones variables, pero siempre se encuentra, no así en la mujer que pueden estar tan cerca uno del otro que ambos pilares apenas dejan una hendedura para que pase el ligamento redondo. Se dificulta encontrar a este anillo en estas condiciones, pero la espina del pubis es excelente referencia para encontrarlo.

Una vez disecado este anillo, el alumno debe observar que la espina del pubis, repetimos, es una referencia preciosa para localizarlo en clínica.

Levantando al máximo el pilar interno, vemos unas fibras diagonales hacia abajo y afuera, insertándose inmediatamente por fuera de la espina del pubis: es el tercer pilar que entra en la formación del anillo inguinal, llamado pilar de Colles o pilar posterior.

El alumno debe poner su dedo índice en este anillo y familiarizarse con su forma anular, que en clínica deberá apreciar a través de la piel del escroto en el hombre y del gran labio en la mujer.

4o. Primero recordemos que el conducto inguinal mide de 3 a 4 centímetros y que su proyección corresponde a una línea que representa la bisectriz del ángulo formado por el propio arco femoral y el borde externo del recto anterior del abdomen.

Ahora introduzcamos una sonda acanalada por el anillo inguinal ya disecado, y sigamos la dirección del conducto en toda su extensión. Con la sonda así dispuesta, podemos levantar la pared anterior del conducto o sea la aponeurosis del gran oblicuo o su tendón de inserción, como también se llama.

Esta pared anterior del conducto representada, repetimos, por la aponeurosis del gran oblicuo, será incindida, tal como lo hace el cirujano, para abrir el conducto. Tómese con una pinza de Pean o de Kocher el labio superior de la incisión, levantándolo lo suficiente para dejar a descubierto al borde carnoso de los músculos oblicuo menor y transverso, que al seguirlos hacia adentro descubrimos e identificamos su tendón conjunto.

Tomemos también con pinzas el labio inferior de la incisión, y lo levantamos y abatimos lo más que se pueda para despejar el tejido celular que envuelve al cordón espermático, si el cadáver es masculino, o al ligamento redondo, si es femenino, hasta llegar a descubrir la cintilla blanca, brillante y nacarada ilio-pubiana.

El borde carnoso de los músculos oblicuo menor y transverso, y su tendón conjunto, forman la pared superior del conducto inguinal y la cintilla ilio-pubiana la pared inferior. Sépalo el alumno y no olvide que el cirujano que no descubra estos elementos no podrá llevar a cabo una correcta técnica de hernioplastía o sea la cura quirúrgica de la hernia inguinal.

5o. Tomamos al cordón espermático o al ligamento redondo, según el caso, lo limpiamos, y con un gancho separador lo rechazamos hacia abajo para dejar a descubierto a la fascia transversalis que forma la pared posterior del conducto inguinal. Esta fascia transversalis, al reunirse hacia abajo con la aponeurosis del gran oblicuo a nivel del arco femoral, forma prácticamente la pared inferior del conducto inguinal, reforzada por la ya mencionada cintilla ilio-pubiana.

Esta fascia transversalis es delgada, pero perfectamente identificable, y debemos recordar que está reforzada por los ligamentos de Henle y de Hesselbach, que en disección no son identificables.

6o. Una vez estudiadas las cuatro paredes del conducto inguinal, la anterior, incindida, representada por la aponeurosis del oblicuo mayor, la inferior por la cintilla ilio-pubiana, la superior por los bordes carnosos del oblicuo menor y transverso, y la posterior por la fascia transversalis, procedamos a disecar los vasos epigástricos que limitan por dentro la fosita inguinal externa, que representa al extremo externo o profundo del conducto inguinal.

Esta fosita inguinal externa se proyecta por un punto situado a un centímetro por arriba de la parte media del arco femoral.

Tomando como referencia este punto, hacemos una incisión pequeña en la fascia transversalis, e inmediatamente por dentro del cordón espermático o del ligamento redondo encontramos a los vasos epigástricos que cruzan a manera de asa a los referidos elementos.

La arteria epigástrica lleva una trayectoria que se proyecta por una línea que va de la parte media del arco femoral al ombligo.

Cuando se trabaje en el hombre, diséquense los elementos del cordón, sabiendo que está constituido por el conducto deferente, las arterias deferencial, espermática y funicular, dos paquetes de venas, uno anterior formado por tres o cuatro venas y otro posterior de cuatro a cinco venas, y filetes nerviosos en número de dos o tres que representan al plexo simpático deferencial y al nervio espermático del plexo renal.

Que el alumno palpe el conducto deferente y se dé cuenta de su forma, volumen y consistencia, que no cambia gran cosa del vivo al muerto.

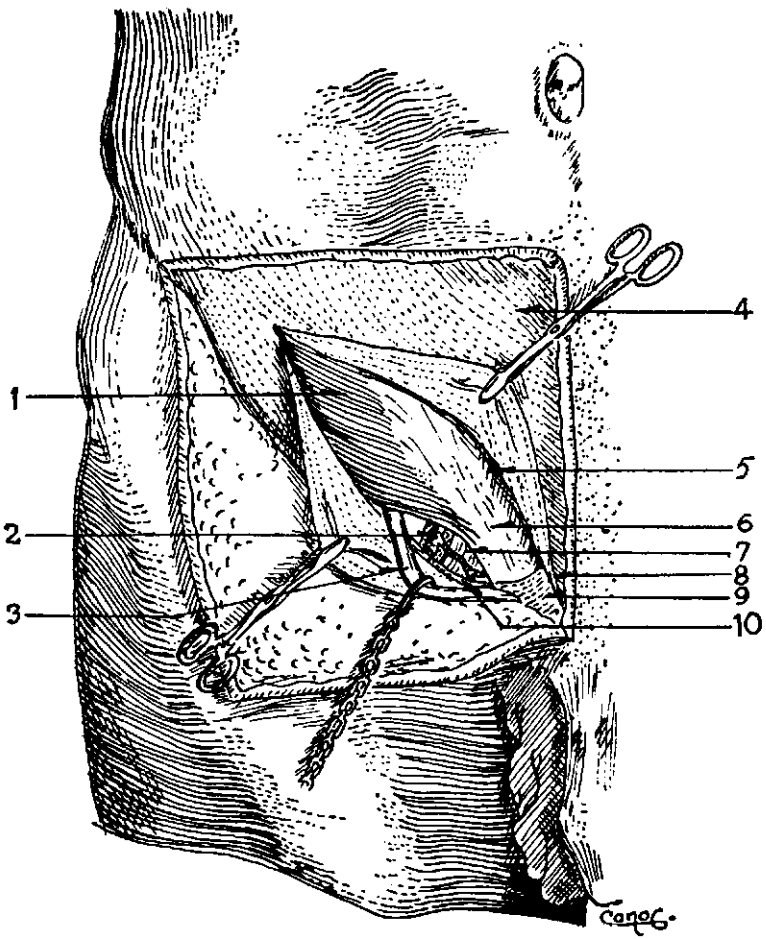

1. Músculo oblicuo menor.
2. Arteria y vena epigástrica.
3. Cordón espermático.
4. Aponeurosis del oblicuo mayor.
5. Músculo recto anterior del abdomen.
6. Tendón conjunto.
7. Fascia transversalis.
8. Pilar interno.
9. Ligamento de Colles.
10. Bandeleta ileo-pubiana.

FIG. 44

En la mujer téngase presente que a veces el ligamento redondo es un cordón grueso y visible, y otras veces se disocia en pequeños haces y no es posible identificarlo.

7o. Que el alumno haga la práctica de suturar el tendón conjunto con la cintilla ilio-pubiana, dejando al cordón espermático por detrás o por delante, según las diversas técnicas. Este ejercicio le dará una idea de la técnica operatoria de la hernioplastía.

REGION INGUINO - CRURAL

Triángulo de Scarpa.

Esta región forma parte de la cadera, pero es conveniente que el alumno asocie su estudio a la inguino-abdominal, para que domine el conocimiento de los conductos inguinal y crural, y sabiendo que son zonas herniarias y por lo tanto quirúrgicas, desde ahora aquilate la importancia de su anatomía. En clínica es frecuente la confusión entre una hernia inguinal y una crural, y en cirugía hay una técnica de cura quirúrgica de hernia crural por vía inguinal. Estos dos ejemplos nos dicen de la importancia de dominar el conocimiento anatómico de ambas regiones.

Si agregamos que en la región inguino-crural, en cierta forma se incluye la región obturatriz, también herniaria, parece que la disección en una sola sesión de las tres regiones será de una gran enseñanza para el alumno.

Como en la región inguino-abdominal, en la crural se ven frecuentemente las hernias, sobre todo en la mujer, y los procesos de adenitis supuradas, especialmente en el hombre.

Límites. - Los límites de la región inguino-crural o del triángulo de Scarpa son: por arriba, el propio arco femoral; por abajo una línea que prolongue hacia delante al pliegue glúteo; hacia dentro una línea vertical que descienda de la espina del pubis hasta el límite inferior; por fuera una línea que vaya de la espina ilíaca anterosuperior al gran trocánter.

La línea transversal que prolonga al pliegue glúteo o sea el límite inferior de la región, pasa por el vértice del triángulo de Scarpa; es el punto donde se reunen los músculos sartorio con el aductor mediano, también llamado primer aductor.

Por sus límites, la región inguino-crural tiene la forma de un cuadrilátero, de superficie ligeramente excavada.

Antes de todo corte, marcar con tinta las líneas y puntos de proyección de los distintos elementos de la región.

La línea de proyección de la arteria femoral, mejor dicho, de los vasos femorales, va de la parte media del arco femoral al tubérculo del tercer aductor. Este tubérculo hace saliente en la parte más interna del cóndilo interno del fémur; está a nivel de la parte media de la rótula.

La línea que proyecta al cuello del fémur, es la bisectriz del ángulo que forman el arco femoral y la línea de los vasos femorales arriba indicada. El arco femoral se proyecta por una línea que vaya de la espina ilíaca anterosuperior a la espina del pubis.

El punto del cayado de la vena safena interna se marca a un centímetro por debajo y tres por fuera de la espina del pubis.

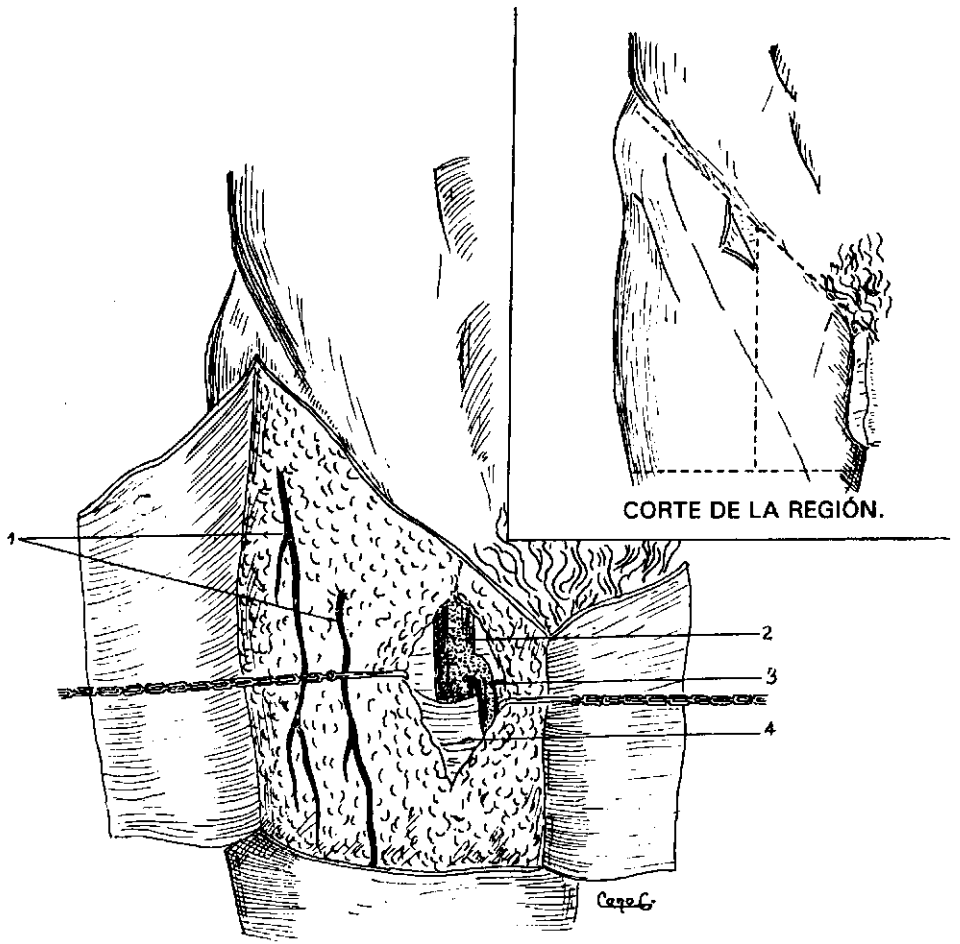

1. Nervio fémoro-cutáneo
2. Vena femoral
3. Vena safena interna
4. Ligamento de Alan Burns

FIG. 46

El alumno debe saber localizar a estas espinas púbicas con precisión y que por su prominencia es fácil palparlas.

DISECCION

Cortes: Superior de la espina ilíaca anterosuperior a la del pubis, o sea siguiendo el arco femoral. Inferior horizontal que coincide con el límite inferior de la región o sea a la prolongación del pliegue glúteo. Medio vertical sobre la línea media que descienda de la parte media del arco femoral al corte inferior. Bisagras interna y externa.

1o. Levántese con limpieza la piel, tomando en cuenta que es delgada, móvil, excepto a nivel del arco femoral, donde sufre adherencias. Está cubierta de pelo en la parte interna, rica en glándulas sebáceas y sudoríparas.

2o. El tejido celular se levanta con los mismos cortes. Es más grueso por dentro que por fuera. Se encuentran dos planos: uno superficial o areolar, muy rico en grasa, y otro profundo o laminar, en contacto con la aponeurosis en donde corren los vasos y nervios superficiales. Ambos planos están separados por una laminilla celular que es tersa y brillante. Al disecar este plano encontramos a la vena safena interna, cuyo cayado se cruza sobre el borde superior del ligamento de Allan Burns y va a desembocar a la vena femoral. Su punto de proyección arriba mencionado es bastante preciso. La vena safena interna va acompañada a veces de una accesoria que es posible tomarla como el tronco principal. Las dos se reúnen para formar el cayado de la safena, que el alumno debe sisecar con esmero, así como a las venas que en él desembocan, que son cuatro o cinco, tal como lo hace el cirujano que las descubre, principalmente a la safena interna, para abrirlas, extraer coágulos y ligarlas en caso de la flebotrombosis. Esta disección es un remedo quirúrgico.

Fijar bien el cayado de la safena, es recordar que sobre este punto se trazan dos líneas, una horizontal y otra vertical, para dividir a los ganglios linfáticos de la región en cuatro cuadrantes o grupos, siendo el superointerno el más importante porque a estos ganglios superficiales van a desembocar los vasos linfáticos de los órganos genitales externos. Su inflamación se llama vulgarmente incordios o bubones.

Los ganglios linfáticos deben disecarse cuando se encuentren, para ver su forma y volumen. No siempre son identificables, pues depende de los padecimientos premortem.

Levantado bien el plano grasoso, y respetando a la safena interna, descubrimos el plano aponeurótico y buscaremos y limpiaremos el ligamento de Allan Burns en inmediata relación con la parte inferior del cayado de la safena interna. Entre ambos elementos se encuentra un ganglio linfático. Al limpiar el ligamento de Allan Burns, el alumno debe recordar que marca el extremo inferior del conducto crural.

3o. La disección del plano aponeurótico nos obliga a tomar en cuenta que la aponeurosis femoral tiene caracteres distintos por abajo y por arriba del ligamento de Allan Burns. Por abajo es gruesa, fuerte, bien constituida;

da una vaina al músculo sartorio o costurero, bastante bien conformada, lo mismo que al aductor mediano y el ligamento de Allan Burns es dependencia de la aponeurosis femoral que va de la vaina del sartorio a la del aductor, condensada en fibras arciformes, inmediatamente por debajo del cayado de la safena interna. Por arriba del ligamento, la aponeurosis pierde su aspecto de lámina fibrosa, para pasar por delante de los vasos femorales, arteria y vena, formada por trabéculas fibrosas dispuestas en distintas direcciones, dejando entre sí innumerables espacios u orificios, lo que le vale el nombre de "fascia cribiformis", infiltrada de la grasa del tejido celular subcutáneo.

4o. Del cayado de la safena interna hacia el arco femoral, se incinde la fascia cribiformis con mucho cuidado para descubrir a la vena femoral que se ve de color morenò, un tanto aplanada. Inmediatamente hacia afuera se descubre a la arteria femoral. Entre ambos vasos se diseca un delgado tabique llamado intervascular, perfectamente identificable. La arteria se ve de color más claro que la vena, cilíndrica, y a la palpación presenta cierta consistencia que no tiene la vena. Se limpian estos vasos desde el ligamento de Allan Burns hasta el arco femoral, y se verá casi a nivel de este ligamento que la arteria se bifurca para dar nacimiento a la femoral profunda, tan gruesa como la superficial.

5o. Recordemos que el conducto crural tiene dos extremos y un trayecto. El extremo inferior lo marca el ligamento de Allan Burns, el superior es el anillo crural. El trayecto mide de dos a tres centímetros y tiene tres paredes: una anterior que es la propia fascia cribiformis; una posterointerna representada por la aponeurosis del pectíneo; y la posteroexterna por la aponeurosis del psoas ilíaco, llamada también fascia ilíaca.

6o. Disecadas la arteria y la vena femorales, debemos tener presente que el conducto crural tiene tres compartimientos. El arterial o externo, el venoso o medio y el espacio virtual o interno denominado infundibulum crural, que es el recorrido de las hernias.

7o. Rechacemos hacia afuera con un gancho separador a los vasos, y dejaremos a descubierto a la aponeurosis del pectíneo, a la que haremos una ventana para ver al músculo cuyas fibras van hacia abajo y afuera. Entre la vena y la unión de la fascia cribiformis con la aponeurosis del pectíneo, vemos al infundibulum crural que como ya se dijo es la porción vacía del conducto, y que por arriba se continúa con el septum crural, o sea la porción desocupada del anillo crural, que vamos a disecar a continuación.

8o. Ahora separemos hacia adentro a los vasos femorales y descubramos a la fascia ilíaca o sea la aponeurosis del psoas ilíaco. Le abrimos una ventana y vemos al músculo y también al nervio crural, cuyo tronco se divide en sus cuatro ramas a este nivel aún agrupadas: safeno interno, músculo-cutáneo interno, músculo-cutáneo externo y crural.

Hemos visto, pues, las tres paredes del conducto crural con sólo desplazar a los vasos hacia adentro o hacia afuera.

9o. Disección del anillo crural o extremos superior del conducto. Con una

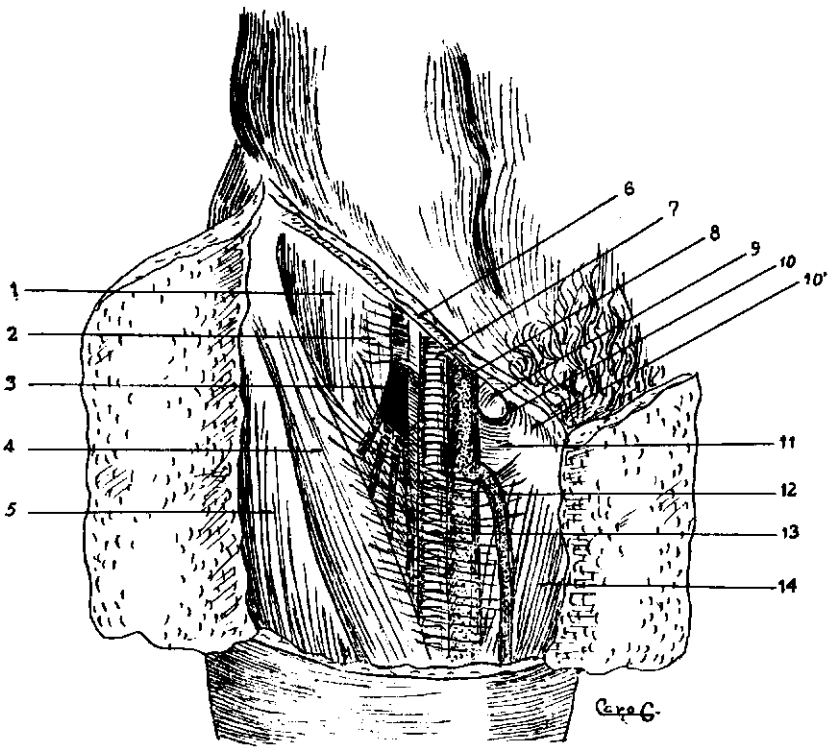

1. Músculo psoas-ilíaco con su aponeurosis.
2. Bondelela flio-pectínea (seccionada para dejar ver el nervio crural).
3. Nervio crural.
4. Músculo sartorio con su aponeurosis.
5. Músculo recto anterior.
6. Arco crural.
7. Arteria femoral.
8. vena femoral.
9. Septum crural.
10. Ligamento de Cooper.
10'. Ligamento de Gimbernal.
11. Aponeurosis del pectíneo
12. Vena safena interna.
13. Ligamento de Allan Burns.
14. Músculo abductor mediano con su aponeurosis.

FIG. 48

pinza se levanta el arco femoral lo más que se pueda. Con un gancho separador se desplaza a la vena femoral hacia afuera. Con este dispositivo encontramos inmediatamente sobre el lado interno de la vena al ganglio linfático de Cloquet, envuelto en una atmósfera celulograsosa. Se quita el ganglio y se limpia esta atmósfera, y queda a descubierto el ligamento de Gimbernat, que representa al ángulo interno del anillo. Se introduce el dedo índice en este espacio comprendido entre la vena femoral, el arco femoral y el ligamento de Gimbernat, con el pulpejo vuelto hacia abajo con el objeto de palpar la cresta pectínea forrada por fibras aponeuróticas que forman el ligamento de Cooper. Con esto hemos hecho la disección del "septum crural", o sea el espacio desocupado del anillo crural por donde se deslizan las hernias crurales. Despéguese el ligamento de Cooper de la cresta pectínea mediante un pequeño corte transversal rasando el plano óseo y tómesele con una pinza para apreciar su resistencia.

10o. Ahora rechacemos enérgicamente a la arteria hacia adentro para dejar a descubierto el ángulo externo del anillo crural, formado por la unión del arco femoral y la fascia ilíaca, condensada por fibras que reciben el nombre de cintilla iliopectínea. El arco femoral debe estar siempre levantado con la pinza para hacer más manifiesto este ángulo. A un centímetro de esta cintilla iliopectínea está la abertura que hicimos en la fascia ilíaca para ver el músculo psoas ilíaco y el nervio crural. Tomando con una pinza a esta cintilla, vemos que se interpone entre la arteria femoral y el nervio crural. En otras palabras, la cintilla iliopectínea separa al nervio de la arteria.

Con el arco femoral, la cintilla iliopectínea y el ligamento de Cooper, hemos disecado los tres lados del anillo crural, y con el ligamento de Gimbernat su ángulo interno, que es el más importante.

11o. Disección del triángulo de Scarpa. Levantemos la aponeurosis del aductor mediano o primer aductor de dentro a fuera, hasta llegar a su borde interno, y abramos en toda la extensión de la región a la vaina del sartorio, y veremos cómo ambos músculos se cruzan a nivel del límite inferior de la preparación, formando el ángulo inferior o vértice del triángulo de Scarpa. El sartorio o costurero es un músculo plano, acintado, como de cuatro centímetros de ancho y que se inserta por arriba en la espina ilíaca anterosuperior y abajo en el cóndilo interno de la tibia, formando con el recto interno y el semitendinoso la "pata de ganso". Sus fibras llevan una dirección oblicua hacia abajo y adentro, en sentido contrario a la dirección que llevan las fibras del aductor mediano, que se inserta por arriba en el pubis, en una pequeña extensión comprendida entre la sínfisis y la espina, y por abajo en la línea áspera del fémur.

Veremos ahora que el arco femoral, el sartorio y el aductor mediano integran el triángulo de Scarpa, que encierra a su vez otro triángulo formado por el mismo arco femoral, el pectíneo por dentro y el psoas ilíaco por fuera, cuyas aponeurosis hemos ya abierto cuando disecamos las paredes del conducto crural. El pectíneo se inserta por arriba en la sínfisis del pubis y en su espina, en la cresta pectínea y en el ligamento de Cooper, y por abajo en la línea áspera del trocánter menor. El psoas ilíaco va a insertarse por medio de un solo tendón en el trocánter menor,

y dentro de su vaina corre el nervio crural, como ya lo vimos.

Levantando por un lado la aponeurosis del aductor mediano, y por el otro la del sartorio, vemos cómo se levanta el ligamento de Allan Burns por debajo del cayado de la safena interna, como ya lo vimos también.

12o. Como ejercicio propedéutico, abramos en su parte media y en sentido longitudinal al psoas ilíaco, y separando fuertemente los labios de la sección, veremos a la cápsula de la articulación coxo-femoral a la que abrimos para ver la cabeza del fémur y su cuello, cuya proyección ya marcamos y ahora nos resta ver su fidelidad. Veremos también cómo al rotar el muslo hacia adentro, la cabeza casi se oculta, y en cambio al rotarlo hacia afuera la cabeza se queda a descubierto y accesible a la palpación. Observemos también la relación de la cabeza femoral con la arteria femoral y con el arco del mismo nombre.

13o. Separemos con un gancho hacia adentro al aductor mediano, y con otro gancho al pectíneo hacia afuera, y veremos al obturador externo cruzado por el nervio obturador y vasos que los acompañan a su salida del conducto subpúbico. Diséquese el nervio hasta el conducto subpúbico.

14o. Señalemos con pinzas el anillo interno del conducto inguinal, así como el septum crural y el conducto subpúbico, y formaremos un triángulo que yo llamo "triángulo herniario", por corresponder a tres zonas herniarias.

REGION GLUTEA

La región glútea es parte de la cadera, situada en la parte posterior. Par y simétrica, se interpone entre ambas el surco interglúteo.

Sus límites son: por arriba la cresta ilíaca, muy accesible a la palpación y a la inspección en los sujetos delgados; por abajo el pliegue glúteo; por dentro el surco interglúteo y una línea que va del extremo superior de este surco a la espina ilíaca posterior y superior; por fuera una línea que va de la espina ilíaca anterosuperior al gran trocánter.

Por estos límites, la región glútea tiene la forma de un cuadrilátero con una superficie convexa, en la cual debemos marcar con tinta la espina ilíaca anterosuperior, la cresta ilíaca, la espina ilíaca posterosuperior, el gran trocánter y la tuberosidad isquiática.

La línea transversal que pasa por las espinas del pubis, llamada de Peter, corresponde a uno y otro extremo a los respectivos trocánteres mayores.

Entre el trocánter mayor y la tuberosidad isquiática existe el surco isquiotrocantéreo en donde se puede palpar la cabeza del fémur y el borde posterior de la cavidad cotiloidea (articulación coxo-femoral).

Una línea que va de la espina ilíaca posterosuperior al gran trocánter, llamada "iliotrocantérea superior", proyecta sobre la piel el borde superior del músculo piramidal, y más afuera al borde superior del cuello del fémur. Sobre esta línea márquese a cuatro dedos por fuera de la línea media el punto que corresponde a los vasos glúteos mayores. Punto glúteo vascular.

Márquese otra línea paralela a la descrita a dos dedos por debajo, llamada "iliotrocantérea inferior", que proyecta al borde inferior del mismo piramidal, y también a cuatro dedos de la línea media, sobre esta línea, se marca la salida del nervio ciático mayor de la gran escotadura ciática. Punto ciático glúteo superior.

La región glútea es la elegida para las inyecciones musculares, y el alumno debe trazar una línea horizontal que vaya del trocánter mayor al surco interglúteo, y en su parte media trazar una línea vertical y perpendicular. Ambas líneas dividen a la región glútea en cuatro cuadrantes. El superointerno corresponde a los vasos glúteos mayores. El inferointerno a los nervios ciáticos mayor y menor. El inferoexterno a la articulación coxofemoral. Es el cuadrante superoexterno el que debe elegirse para las inyecciones musculares, porque no hay ningún elemento anatómico delicado, y los músculos glúteos forman su principal plano.

Antes de todo corte, el alumno debe hacer estos ejercicios de inspección, palpación y proyecciones.

Debe observar que los pliegues glúteos son simétricos entre sí, y saber desde ahora que una buena inspección de cadera no es completa si no se ob-

REGIÓN GLÚTEA.

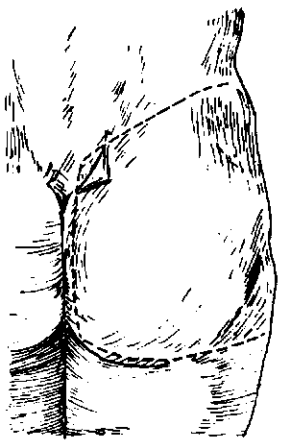

CORTE DE LA REGIÓN.

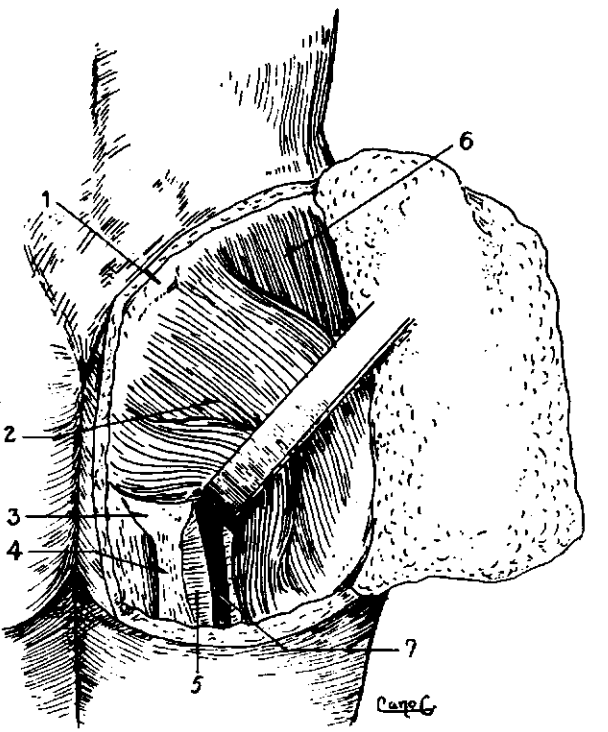

1. Espina ilíaca posterior y superior.
2. Músculo glúteo mayor.
3. Tuberosidad isquiática.
4. Tendón de inserción de los músculos semitendinoso y bíceps crural.
5. Músculo cuadrado crural.
6. Músculo glúteo mediano.
7. Nervio gran ciático.

FIG. 51

serva este importante detalle. Este pliegue corresponde al borde inferior del músculo gran glúteo.

DISECCION

Cortes: Superior, de piel, que va de la espina ilíaca anterosuperior a la espina ilíaca posterosuperior, siguiendo a la cresta ilíaca.
Inferior, sobre el pliegue glúteo que va del surco interglúeto al gran trocánter.
Interno, que se hace en el surco interglúteo desde el pliegue glúteo hasta su extremo superior, y se prolonga desde este punto a la espina ilíaca posterosuperior.
La bisagra es externa y corresponde al límite externo de la región, o sea, de la espina ilíaca anterosuperior al trocánter mayor.

1o. Levántese la piel de dentro a fuera. Es gruesa, rica en glándulas sebáceas y sudoríparas, lampiña. A nivel del pliegue glúteo tiene adherencias con el tejido celular y el borde inferior del gran glúteo, y por eso el pliegue glúteo se desplaza con este músculo.

2o. De la piel a la aponeurosis van pequeñas columnas fibrosas que limitan pequeñas celdas llenas de grasa que constituyen el tejido celular subcutáneo. Al levantar este plano se observa que es grueso, compacto, formando un verdadero colchón adiposo. Esta disposición de piel, tejido celular y aponeurosis, es la misma que la del cuero cabelludo, palma de la mano y planta del pie. Son pieles de frotamiento y de presión.

Pueden encontrarse en este plano grasoso dos bolsas serosas, una a nivel del trocánter, y otra a nivel del isquion, llamadas bolsas superficiales.

3o. La aponeurosis de la región glútea cubre al gran glúteo; es gruesa, resistente y emite tabiques al músculo dividiéndolo en gran cantidad de pequeños fascículos. Hay solidaridad entre músculo y aponeurosis que hace laboriosa su separación. En la parte superior y externa de la región, a nivel del glúteo mediano, la aponeurosis tiene un espesor considerable. En el borde inferior del glúteo mayor se ve la unión de las hojas superficial y profunda de esta aponeurosis, que forma al músculo una vaina completa.

4o. Levantada la aponeurosis, quedan a descubierto los músculos. En primer término vemos al glúteo mayor, el más voluminoso y grueso. Los tabiques que le envía la aponeurosis le dan un aspecto de fibras agrupadas por hacecillos o fascículos que dejan ver bien su dirección hacia abajo y afuera de acuerdo con sus puntos de inserción. En la pelvis tiene una superficie extensa de inserción que abarca la cresta ilíaca, la línea curva posterior del hueso coxal, ligamento sacroilíaco posterior, aponeurosis lumbar, crestas del sacro y coxis, y en el ligamento sacrociático mayor. Se dirige al fémur para insertarse en su cresta rugosa que se extiende del trocánter a la línea áspera en una extensión de 15 a 18 centímetros. Su dirección de las fibras musculares es fuertemente oblicua hacia abajo y afuera, de tal manera que la parte más externa del glúteo mayor queda prácticamente fuera de la región.

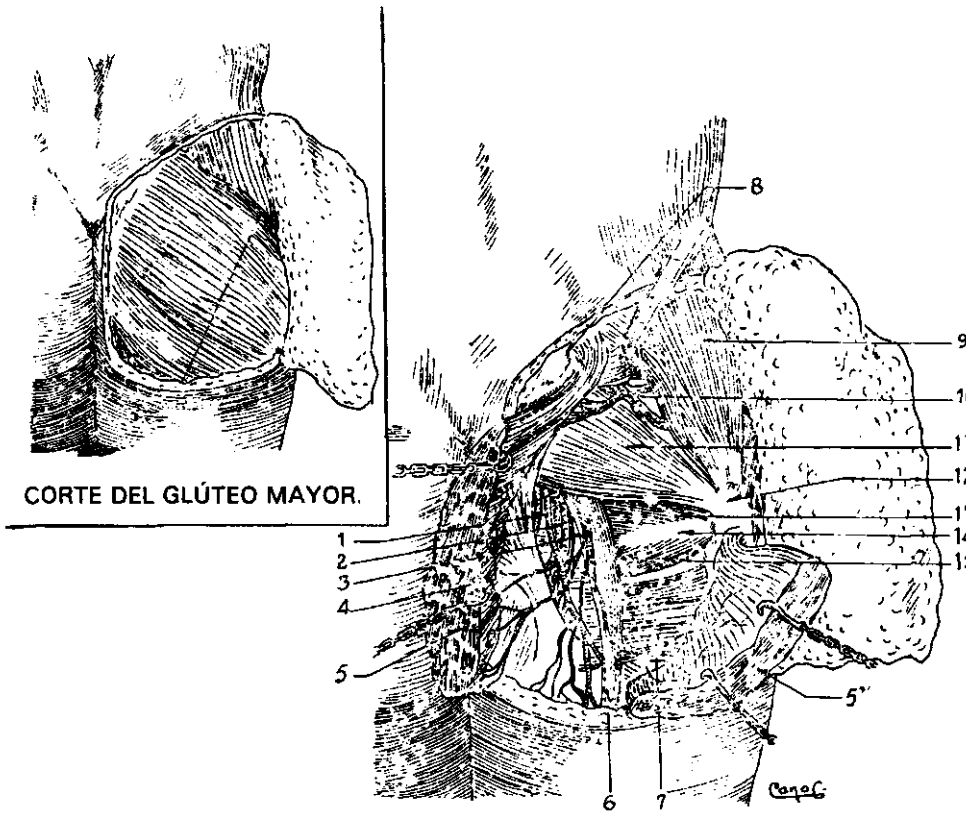

1. Arteria isquiática.
2. Arteria y vena pudendos internos.
3. Nervio ciático menor.
4. Ligamento sacrociático mayor.
5. 5'. Músculo glúteo mayor.
6. Nervio ciático mayor.
7. Músculo cuadrado crural.
8. Espina ilíaca póstero-superior.
9. Músculo glúteo mediano.
10. Paquete glúteo superior.
11. Músculo piramidal.
12. Trocánter mayor.
13. Músculo gémino-superior.
14. Músculo obturador interno.
15. Músculo gémino-inferior.

FIG. 52

5o. Búsquese el borde inferior del glúteo mayor y límpiesele con cuidado de la grasa de la región. Con relación a la tuberosidad isquiática, identifíquese al tendón conjunto que en ella se inserta del biceps crural y semitendinoso. En el ángulo que forman el borde glúteo y este tendón, se encuentra el cordón grueso del nervio gran ciático. El alumno debe cuidar de no confundir al tendón aludido con el nervio, cosa que puede suceder, pero el color blanco nacarado del primero lo distingue del color marfileño del nervio.

Observe el alumno que el nervio queda por fuera de la tuberosidad isquiática, a 2 centímetros de distancia.

Este punto se le llama punto ciático glúteo inferior. Es doloroso por palpación en la ciática (inflamación del nervio por múltiples causas). También se emplea este punto en la anestesia regional (infiltración de novocaína).

6o. Desinsértese el glúteo mayor de toda su línea femoral. Rotando el miembro inferior del cadáver hacia afuera, se relaja el músculo, y en esta condición se introduce el índice por su cara profunda, y pegándose al hueso se palpa bien la línea de inserción, y con cuchillo se hace el corte del tendón de inserción que es corto, muy fuerte y de una extensión de 20 centímetros. Se levanta al músculo de fuera a dentro hasta el ligamento sacrociático mayor, del cual también se desinserta, hasta dejarlo bien limpio y visible. Al levantar al glúteo mayor téngase presente la línea iliotrocantérea superior que proyecta al borde superior del músculo piramidal, y recuérdese que a cuatro dedos de la línea media posterior se encuentra la emergencia de los vasos glúteos mayores. Esto evitará lesionarlos, al levantar al glúteo, pues a él van destinados.

7o. Levantado el glúteo mayor, identificaremos a los bordes superior e inferior del piramidal, ayudándonos de las líneas iliotrocantérea superior y la inferior ya mencionadas. Sobre el borde superior ya vimos a los vasos y nervios glúteos mayores, y sobre el borde inferior veremos la salida de los nervios ciáticos mayor y menor, las arterias isquiática y pudenda interna. Estos elementos deben ser limpiados e identificados plenamente.

8o. Limpio el piramidal, se diseca al tendón del obturador interno que tiene por arriba al gemelo superior y por abajo al gemelo inferior, y forman una sola pieza. Para ver al tendón hay que separar ambos gemelos. Véase la relación de este conjunto con los nervios ciáticos mayor y menor, y la arteria isquiática, porque la pudenda lleva otro camino que describiremos después.

9o. Abajo de los gemelos y del tendón del obturador interno, limpiamos el músculo cuadrado crural que también tiene como relación los nervios ciáticos y arteria isquiática.

10o. Por arriba del piramidal, diséquense los músculos glúteos mediano y menor. Se levanta al mediano para descubrir al menor. Entre ellos corren los vasos y nervios glúteos.

11o. Téngase en cuenta que el glúteo mediano se inserta en los tres cuartos anteriores del labio externo de la cresta ilíaca, y en la superficie de la fosa ilíaca externa, y por abajo en la cara externa del trocánter mayor.

El glúteo menor tiene inserción también en la fosa ilíaca externa por arriba, y por abajo en el mismo trocánter mayor.

El obturador interno se inserta por dentro en la cara interna de la membrana obturatriz, en el contorno del agujero obturador. De esta zona de inserción intrapelviana sale por la escotadura ciática menor y va a insertarse por medio del tendón cilíndrico que hemos disecado a la cara interna del trocánter mayor.

El gemelo o gémino superior se inserta por dentro en la espina ciática y adosado al borde superior del tendón del obturador interno termina insertándose en él.

El gemelo o gémino inferior se inserta en la cara posterior del isquion y adosado al borde inferior del tendón del obturador, también termina por insertarse en él, como el superior.

El cuadrado crural, bastante corto y aplanado de adelante a atrás, casi cuadrilátero, nace en el isquion y termina en la epífisis del fémur.

12o. El paquete vásculonervioso pudendo interno (arteria, vena y nervio) lo disecamos con la técnica siguiente: trazamos una línea horizontal que parta del trocánter mayor hasta llegar a la inserción del ligamento sacrociático menor en la espina ciática, que está cubierta por el ligamentosacrociático mayor que va del sacro al isquion y que ya hemos descubierto al desinsertar al glúteo mayor.

En el ángulo que forman el ligamento sacrociático mayor con el borde inferior del piramidal, palpamos la espina ciática, sobre la cual corren los vasos y nervio pudendos.

Sobre la cara posterior del isquion desinsertamos el ligamento sacrociático mayor y lo levantamos, con lo que se descubre perfectamente bien el paquete pudendo interno.

Sepamos que la arteria, la vena y el nervio pudendos internos, salen de la pelvis por la escotadura ciática mayor, se colocan sobre la espina ciática y ligamento sacrociático menor, y vuelven a introducirse a la pelvis por la escotadura ciática menor para meterse en la vaina del músculo obturador interno.

Límpiese la espina ciática para ver su relación con el citado paquete vascular y nervioso, cuyos componentes deben ser bien disecados.

13o. Rechácese hacia arriba al piramidal, y hacia abajo al tendón del obturador interno y gemelos, y en ese espacio se llega a la cápsula articular coxofemoral. Se le abre y se descubre a la cabeza del fémur y al reborde de la cavidad cotiloidea.

Compruébese que poniendo el miembro inferior del cadáver en flexión, rotación interna y aducción, y estando el cadáver en decúbito lateral contrario al lado en estudio, (posición de Sims), la cabeza femoral hace una verdadera saliente, y que en posición contraria o sea con el miembro inferior en extensión y rotación externa, la cabeza se oculta en la cavidad cotiloidea.

En clínica, el alumno sabrá que para palpar la cabeza femoral en la región glútea, el enfermo se pone en posición de Sims, y la mano palpadora en el canal isquiotrocantéreo.

REGION FEMORAL

El muslo es la porción del miembro inferior colocada entre la cadera y la rodilla. Tiene una dirección hacia abajo y adentro. Su forma es prismática triangular, por lo que se le consideran tres caras, posterior, anterointerna y anteroexterna. Base superior y vértice inferior truncado.

Límites. - El muslo está limitado por arriba y atrás por el pliegue glúteo, y por delante la prolongación de este mismo pliegue; por arriba y adentro el pliegue génitocrural o femoroperineal; por abajo un plano que pase a dos dedos por encima de la base de la rótula, y que corresponde al fondo de saco superior de la sinovial de la rodilla.

Se divide en dos regiones: Femoral Anterior y Femoral Posterior.

La región femoral anterior, constituida por las partes blandas que cubren por delante al fémur, tiene por límite superior la prolongación hacia adelante del pliegue glúteo, y por abajo el plano que pasa a dos dedos por arriba de la base de la rótula. Por fuera una línea que va del gran trocánter al cóndilo externo del fémur, y por dentro otra línea que va de la parte media del pliegue génitocrural al cóndilo interno, que coincide con el recorrido del músculo recto interno.

Antes de todo corte, tracemos la proyección de los vasos femorales mediante una línea que va de la parte media del arco femoral al tubérculo del tercer aductor. Este tubérculo se encuentra en el cóndilo interno, es muy saliente, y está a nivel de la parte media de la rótula.

La línea de Ollier se traza del trocánter mayor a la cabeza del peroné, y corresponde al tabique intermuscular externo. A esta línea se la toma en cuenta para abordar directamente al fémur, entrando entre el biceps que está por detrás, y el vasto interno que se encuentra por delante.

La línea que corresponde al recorrido del tensor de la fascia lata es la misma línea que limita a la región por fuera, o sea la que va del trocánter mayor al cóndilo externo del fémur.

La proyección de la vena safena interna es la línea que va del cóndilo interno al punto de su propio cayado, que se localiza a un centímetro por abajo y tres por fuera de la espina del pubis.

La región anterior del muslo o femoral anterior, es torneada en la mujer y en el niño, pero en el delgado y en el bien musculado presenta los resaltos de sus músculos.

DISECCION

Cortes: El superior es transversal, coincide con el límite superior de la región, o sea, la prolongación del pliegue glúteo. Ya dijimos que coincide con fidelidad con el vértice del triángulo de Scarpa. El corte in-

ferior es también transversal y pasa a dos dedos por encima de la base de la rótula. El corte medio es vertical y se hace en la línea media de la cara anterior del muslo, y va del corte superior al inferior. Bisagra externa e interna.

1o. Levantar la piel que es más movible y deslizable por dentro que por fuera. También es más gruesa por fuera que por dentro. Tiene pelo y es rica en glándulas sudoríparas y sebáceas.

2o. El tejido celular subcutáneo en general es grueso, cargado de grasa, formado por la capa areolar, superficial, y la profunda o laminar en cuyas dos hojas corren los vasos superficiales. Al levantar el tejido celular disecaremos en su parte interna de la región a la vena safena interna, que a veces es lo suficientemente gruesa para identificarla con facilidad, y en otras su delgadez dificulta encontrarla. El alumno debe buscarla con cuidado, recordando que es una vena importante desde el punto de vista clínico y quirúrgico. Tenga presente su línea de proyección ya mencionada.

En la parte externa se buscan las ramas del nervio femorocutáneo, que atraviesan a la aponeurosis a cuatro dedos por abajo de la espina ilíaca anterior y superior, para transcurrir en el tejido celular. Protegiendo a la vena safena interna y al femorocutáneo, se terminará de levantar el plano grasoso, hasta ver a la aponeurosis.

3o. Esta es gruesa y resistente por fuera, donde recibe un reforzamiento de las fibras tendinosas del músculo tensor de la fascia lata. A nivel del sartorio, la aponeurosis es también gruesa, y forma una vaina bien organizada. Ya por dentro se hace más delgada y forma a los demás músculos vainas celulosas no muy diferenciadas.

Bien limpia la aponeurosis femoral, llamada también fascia lata, se procederá a disecar el canal de Hunter. Debe colocarse el muslo del cadáver en flexión y ligera abducción, para exponer con más facilidad el sitio del canal que se encuentra en la cara interna del muslo, a nivel de la unión de su tercio medio con el tercio inferior.

Tomando en cuenta que el canal de Hunter es recorrido por la arteria femoral y su vena, tracemos la línea de proyección de estos vasos que, como sabemos, va de la parte media del arco femoral al tubérculo del tercer aductor, cuyo tendón podremos palpar fácilmente, puesto que se inserta en este tubérculo.

No abandonemos la referencia de este tubérculo para palpar al referido tendón, que está en la parte media de la cara interna del muslo, en forma de una cuerda vertical cuyo resalto se hace más notable en el tercio inferior, ya para llegar a su punto de inserción en el tubérculo. Hacemos esta explicación al alumno para que no lo confunda con los tendones de la pata de ganso, que se encuentran en un plano posterior con respecto al tendón del tercer aductor.

Secciónese a lo largo, la vaina del músculo sartorio o costurero, para descubrirlo e identificarlo por su aspecto acintado y la dirección de

sus fibras diagonales hacia abajo y adentro. Es frecuente cometer el error de abrir la aponeurosis del vasto interno, lo que conduce a una serie de dificultades. Recuérdese que el sartorio va rumbo al cóndilo interno de la tibia, para tomar parte en la pata de ganso.

Limpiando al sartorio, se le rechaza hacia atrás y adentro con un gancho, y por palpación debe tocarse al tendón del tercer aductor que irá despejándose con instrumento romo (a veces basta el dedo), hasta descubrir el punto de salida del nervio safeno interno, que al abandonar a la arteria se hace extraaponeurótico y se cruza con el tendón.

Este punto está más o menos a cuatro dedos por arriba del tubérculo del tercer aductor. El nervio atraviesa al tendón, y basta recorrer con el dedo su borde posterior para tropezarse con él, pues lleva una dirección hacia la cara interna de la pierna.

4o. Disecado el nervio safeno interno (rama del crural), lo seguimos hacia arriba para ver cómo sale del canal de Hunter, y guiándonos por él, introducimos una sonda acanalada en el canal, cuya pared interna podemos levantar. Esta pared está formada por fibras arciformes que van del vasto interno al tendón del tercer aductor.

Hágase una ventana a la aponeurosis del vasto interno, para ver sus fibras musculares diagonales hacia abajo y afuera.

Ahora ya se puede ver al canal de Hunter, formado hacia atrás por el tendoñ del tercer aductor blanco, nacarado y brillante; hacia adelante, por el vasto interno, y teniendo por pared interna las fibras aponeuróticas en forma de arco que levantamos con la sonda y que vemos cómo van del tendón al vasto interno.

5o. Se corta esta pared aponeurótica y se busca a la arteria femoral, teniendo como guía al nervio safeno interno; en el canal van juntos, teniendo por detrás a la vena femoral cuyo aspecto y consistencia la hacen parecida a la arteria.

En el canal de Hunter se buscan a la arteria y a la vena para practicar su ligadura en caso de amputación del muslo. También se busca para practicar la simpatectomía, que consiste en limpiar a la arteria de su túnica periarterial para destruir a los filetes del nervio simpático y provocar una vasodilatación paralítica. El simpático fisiológicamente es vasoconstrictor, o sea que reduce la luz de las arterias.

Disecar el canal de Hunter es hacer práctica de técnicas operatorias.

6o. Estudiados por el alumno estos detalles anatómicos, seguirá su disección, limpiando los músculos de la región. En el plano superficial encontrará al tensor de la fascia lata por fuera, cuadrado y aplanado, que se inserta en la espina ilíaca anterosuperior y en la cresta ilíaca, y por abajo se transforma en un poderoso tendón que se confunde con la aponeurosis femoral a nivel del tercio superior del muslo, formando una cinta o tira fibrosa llamada cinta de Maissiat o ligamento ileotibial, que va a insertarse a la tuberosidad externa de la tibia y en el borde externo

REGIÓN FEMORAL ANTERIOR.

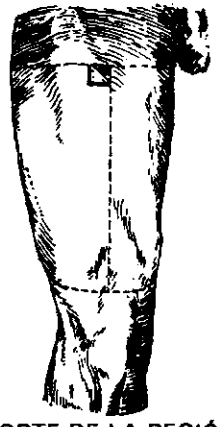

CORTE DE LA REGIÓN.

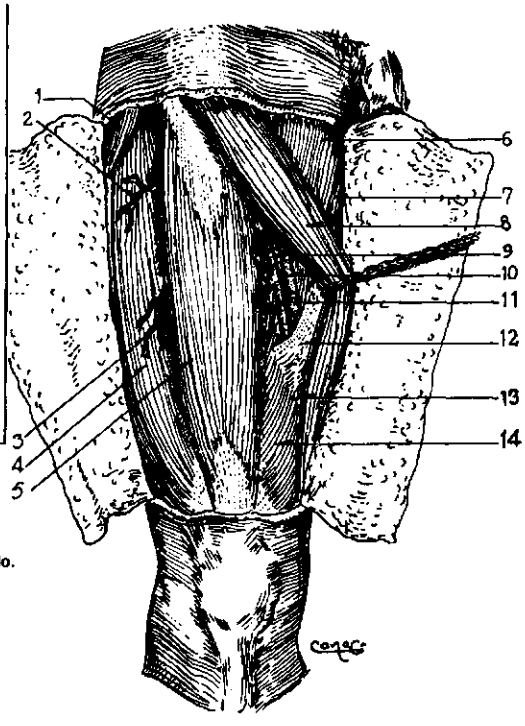

1. Tensor de la fascia lata.
2-y 3. Arteriolas del recto anterior.
4. Músculo vasto externo.
5. Músculo recto anterior del muslo.
6. Músculo aductor mediano.
7. Músculo recto interno.
8. Músculo sartorio.
9. Nervio safeno interno.
10. Vena femoral.
11. Arteria femoral.
12. Canal de Hunter.
13. Tendón del tercer aductor.
14. Músculo vasto interno.

FIG. 56

de la rótula, contribuyendo a formar su ala externa.

Al sartorio o costurero lo limpiamos de arriba a bajo abriendo ampliamente su vaina. Su forma es de cinta aplanada, dirigida diagonalmente desde la espina ilíaca anterosuperior, cruza diagonalmente la cara anterior del muslo hasta llegar a insertarse a la parte interna de la extremidad superior de la tibia, donde forma con el recto interno y el semitendinoso la pata de ganso.

En el tercio superior y medio, tiene una estrecha relación con la arteria femoral, por lo que se le llama músculo satélite; a esta altura basta con rechazarlo hacia afuera para ver la vaina de los vasos en un canal formado por los aductores mediano y mayor por dentro, y el recto anterior por fuera. En este sitio es muy fácil llegar a la arteria con sólo abrir esa vaina.

7o. En un plano medio encontramos al músculo recto anterior, al vasto interno, al vasto externo, cuyo conjunto forma el cuadriceps crural; el cuarto músculo llamado crural ocupa un plano más profundo y que hemos de encontrarlo adosado al fémur. Limpiamos primero a los tres superficiales. El recto anterior se inserta arriba en la espina ilíaca anterior e inferior, y en la parte superior de la ceja cotiloidea; el vasto interno en la línea áspera del fémur; el vasto externo en los bordes anterior e inferior del trocánter mayor. De estas inserciones superiores, los tres músculos descienden para confundirse en un solo tendón que se inserta en el borde superior de la rótula, llamado tendón del cuadriceps, que se continúa en el vértice de este hueso, con otro tendón llamado rotuliano, que va a fijarse en la tuberosidad anterior de la tibia.

Sobre la línea media, y levantando al recto anterior, vemos al crural que toma inserciones en la cara anterior del cuerpo del fémur, y por abajo se incorpora al tendón del cuadriceps.

8o. En el plano profundo se disecan los músculos pectíneo, los aductores y el recto interno. El pectíneo está en la parte más alta de la región, sus fibras van diagonalmente hacia abajo y afuera; su inserción superior se hace en la espina del pubis, en la cresta pectínea y en el ligamento de Cooper, y por fuera se inserta en la línea áspera del fémur y en el trocánter menor. La parte alta del pectíneo corresponde a la región crural y toma parte en el triángulo de Scarpa.

Los aductores son tres: el primero o mediano, el segundo o menor y el tercero o mayor. En nuestra región, es el aductor mayor el que encontramos íntegramente, y al limpiarlo de arriba a bajo los vemos en el tercio superior y medio del muslo, formar con el aductor mediano (por fuera) y el vasto interno (por dentro) un canal en que se aloja el paquete vásculonervioso femoral integrado por la arteria y vena femorales, y el nervio safeno interno (rama del crural) y su accesorio. Al limpiar al sartorio, lo hemos visto en relación con la arteria (músculo satélite), y al disecar ahora a los aductores mediano y mayor y vasto interno, abrimos la vaina de los vasos femorales para disecarlos y observar sus mutuas relaciones. La vena femoral está por dentro de la arteria en la parte superior, pero luego se va colocando a medida que desciende hacia

atrás de la arteria. Las acompaña el nervio safeno interno.

9o. En el tercio superior del muslo encontramos entre el aductor menor y el mediano, a la arteria femoral profunda, y más abajo la vemos apoyada contra el aductor mayor, pero ya muy delgada.

La buena disección de los aductores exige recordar sus inserciones, para darse cuenta de la dirección de sus fibras. El aductor menor o segundo se inserta arriba en la espina y en la sínfisis del pubis, y por fuera en la línea áspera del fémur. El primero o mediano aductor se inserta por arriba en el cuerpo y rama ascendente del pubis, y por abajo y afuera en la línea áspera del fémur. El tercero o gran aductor se inserta en la tuberosidad isquiática y en la rama isquiopúbica, y por fuera en toda la extensión de la línea áspera del fémur, donde forma anillos, siendo el inferior el más importante (anillo del tercer aductor), muy cerca del cóndilo interno del fémur y que da paso a la arteria femoral que cambia de rumbo; de la región anterior del muslo pasa a la región del hueco poplíteo. El alumno debe buscar este anillo y limpiarlo para observar con claridad este detalle anatómico de los vasos femorales. El nervio safeno interno ya se ha separado de la arteria en el extremo inferior del canal de Hunter, como ya lo vimos al disecarlo, para recorrer la cara interna de la pierna hasta el cuello del pie.

10o. Al músculo recto interno que ocupa la parte más interna de la región, lo disecamos teniendo en cuenta que es plano, acintado, de dirección vertical; por arriba se inserta en la sínfisis del pubis y parte anterior de la rama isquiopubiana, y por abajo en la parte interna de la extremidad superior de la tibia, formando con el sartorio y semitendinoso la pata de ganso.

En la parte inferior, el alumno puede confundir al recto interno con el sartorio y evita este error rectificando la dirección de sus fibras.

Repetimos que del pectíneo tan sólo se limitará la disección a su inserción inferior, que va del trocánter menor a la línea áspera del fémur.

Lo mismo del aductor mediano, que se inserta en la parte media de esa misma línea áspera.

En la rama de bifurcación de esta línea áspera encontramos la inserción inferior del aductor menor.

Del aductor mayor, ya limpio totalmente, lo vemos de forma triangular, aplanado de delante a atrás, volviendo a tener la oportunidad de ver el tendón de inserción en el tubérculo de su nombre, situado en el cóndilo interno que nos ha servido de referencia para el canal de Hunter, y disecar el "anillo del tercer aductor".

Insistimos en que este anillo es uno de tantos que deja de trecho en trecho el corto tendón de inserción del tercer aductor en la línea áspera, y está situado a cuatro dedos por encima del cóndilo interno.

Al limpiar el vasto externo obsérvese su relación inmediata con el

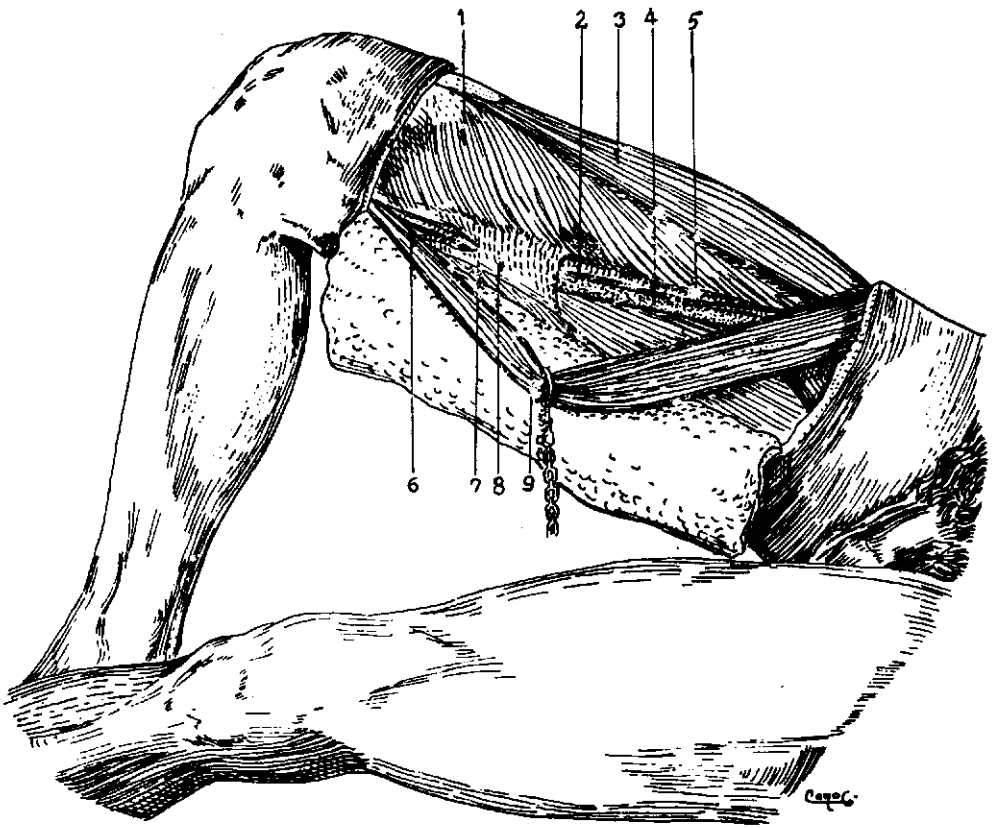

1. Músculo vasto interno.
2 y 6. Nervio safeno interno.
3. Recto anterior del muslo.
4. Vena femoral.
5. Arteria femoral.
7. Tendón del tercer aductor.
8. Canal de Hunter.
9. Sartorio fuertemente herinado.

FIG. 58

REGIÓN FEMORAL POSTERIOR.

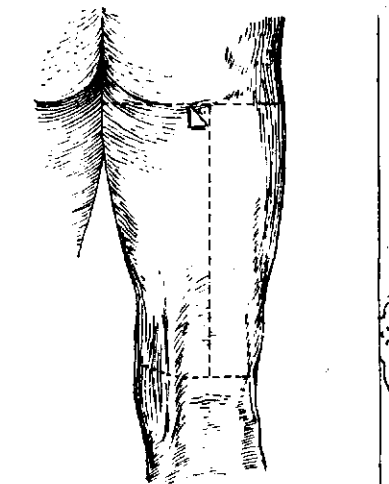

CORTE DE LA REGIÓN

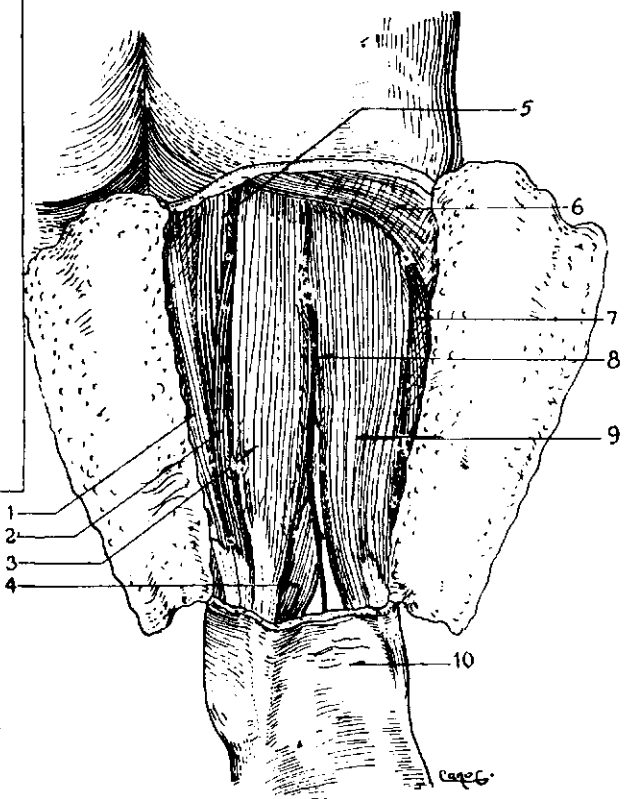

1. Músculo recto interno.
2 y 4. Músculo semimembranoso.
3. Músculo semitendinoso.
5. Músculo aductor.
6. Músculo glúteo mayor.
7. Músculo vasto externo.
8. Nervio ciático menor.
9. Bíceps crural en su porción larga.
10. Hueco poplíteo.

FIG. 62

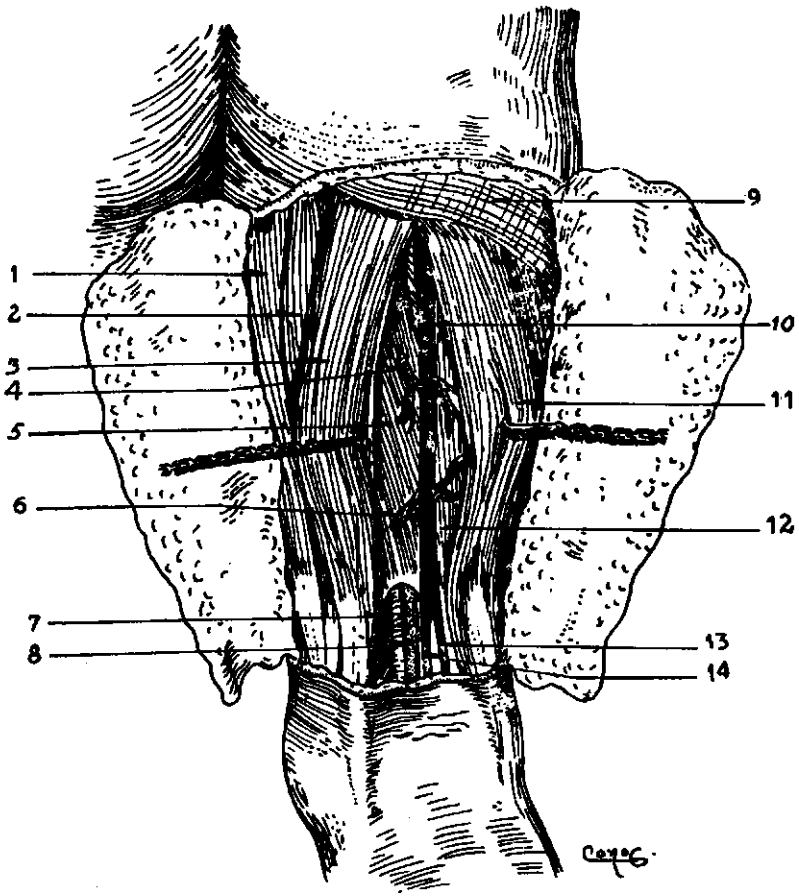

1. Músculo recto interno.
2 y 5. Músculo aductor mayor.
3. Músculo semitendinoso.
4 y 6. Arterias perforantes.
7. Arteria poplítea.
8. Vena poplítea.
9. Músculo glúteo mayor.
10. Nervio ciático mayor.
11. Bíceps crural (porción larga).
12. Bíceps crural (porción corta).
13. Ciático poplíteo externo.
14. Ciático poplíteo interno.

FIG. 63

tabique intermuscular externo, que lo separa del biceps crural, y que corresponde a la línea de Ollier ya mencionada.

11o. Póngase al cadáver en correcta posición de decúbito dorsal (boca arriba) y los miembros inferiores reunidos en la línea media, de tal manera que los maleolos internos estén en contacto. En esta posición tiéndase un hilo que vaya de la parte media del arco femoral al primer espacio interdigital del pie correspondiente. Este hilo debe pasar por la parte media de la rótula, lo que significa que el eje del miembro inferior es correcto. Cuando este hilo pasa por fuera de la rótula, significa que el eje del miembro está desviado anormalmente.

12o. Sobre el cuerpo del fémur, y por un corte longitudinal sobre el periostio, levantemos esta membrana con una gubia y veamos que está pegado a la línea áspera, y que en el resto del hueso se despega fácilmente. Es grueso, sobre todo en los niños, de color marfil y resistente.

El fémur es hueso largo, cilíndrico, ahuecado por un conducto lleno de médula ósea. En este conducto óseo se introducen tallos metálicos para practicar la osteosíntesis intramedular, operación que nos obliga, entre otras cosas, a recordar la situación del trocánter mayor. Córtese con sierra al hueso transversalmente para ver este conducto.

La relación del músculo crural con el hueso nos explica porqué en las fracturas del fémur, las fibras de este músculo pueden interponerse entre los dos extremos de los fragmentos y evitar una buena consolidación, y aun llegar a producir una falsa articulación (pseudoartrosis).

A nivel del corte del hueso, que imita una fractura, búsquese la crepitación ósea; observe la deformación del muslo y trate de restaurar la forma coaptando los extremos de la fractura, y ensaye poner al miembro inferior en su eje correcto, de acuerdo con el hilo que va de la parte media del arco femoral al primer espacio interdigital.

REGION FEMORAL POSTERIOR

Esta región tiene como límites: por arriba, el pliegue glúteo; por abajo, el plano que pasa a dos dedos por encima de la base de la rótula; por fuera, una línea que vaya del trocánter mayor al cóndilo externo; y por dentro, una línea que vaya de la parte media del pliegue génitocrural al cóndilo interno. En profundidad, la línea áspera del fémur, y téngase en cuenta que dada la inserción de los tabiques intermusculares que envía la aponeurosis a esta línea áspera, el fémur queda colocado en la región femoral anterior.

La forma de la región es uniformemente convexa, sobre todo en la mujer y en el niño, pero en los sujetos delgados o en los bien musculados, se dejan ver los resaltos de los músculos de la región.

Como la línea de proyección, trácese la del nervio ciático mayor, que va de un punto colocado a dos dedos por fuera del isquion a la parte media del hueco poplíteo.

DISECCION

Cortes: El superior y el inferior concuerdan con los límites respectivos de la región, y el medio con la línea media, o sea la línea de proyección del ciático mayor y que reúne a los transversales. Estos cortes son de piel solamente. Bisagras externa e interna.

1o. Levantar la piel. Es gruesa, móvil por dentro, y adherida por fuera a la aponeurosis por tractos conjuntivos. Escasa en pelo.

2o. La capa grasosa se levanta en los mismos cortes de la piel. Tiene dos planos, el superficial o areolar, rico en grasa, y el profundo o laminar, celuloso y pobre en grasa.

3o. La aponeurosis se levanta con cuidado para dejar a descubierto el plano muscular.

4o. En el plano superficial encontramos a la porción larga del biceps crural y al semitendinoso. Siguiéndolos hacia arriba, los vemos reunirse en un solo tendón que se inserta en el isquion. Entre ambos descubrimos al nervio gran ciático que limpiamos en toda su extensión hasta el hueco poplíteo. A veces en el tercio inferior se le ve dividirse en sus dos ramas, el ciático poplíteo interno y el ciático poplíteo externo. Hacia abajo, los dos músculos se van separando poco a poco para ir a terminar, el biceps en la cabeza del peroné, y el semitendinoso en la parte interna de la extremidad superior de la tibia, formando con el recto interno y el sartorio la pata de ganso. El ciático mayor está más en relación con el biceps.

En la parte alta de la región encontramos el borde inferior del gran glúteo, que forma un ángulo con el tendón conjunto del biceps y semitendinoso, en cuyo seno se encuentra el ciático mayor. Este nervio, lim-

CORTE DE LA REGIÓN ROTULIANA.

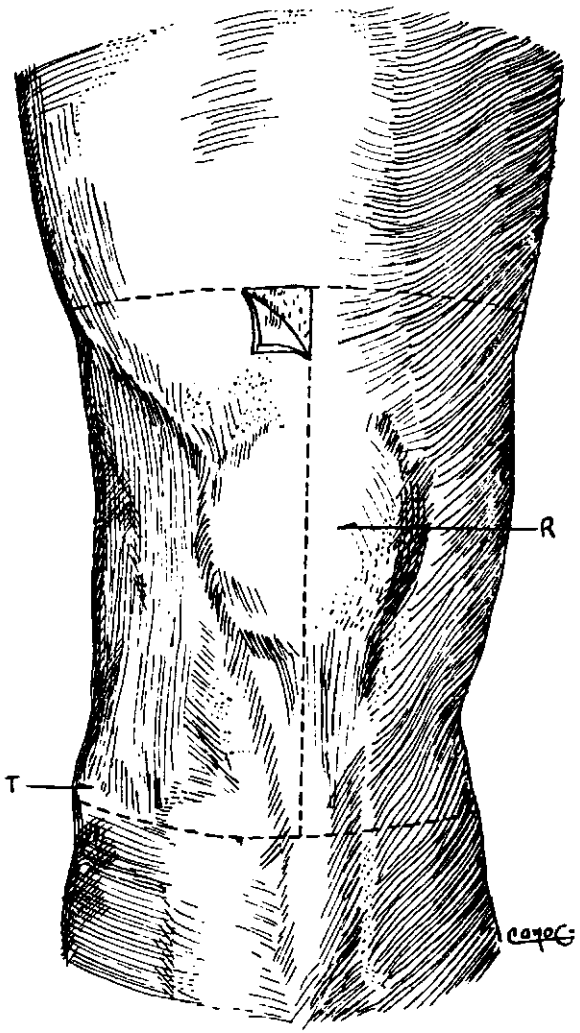

R.- Rótula.
T.- Tuberosidad anterior de la tibia.

FIG. 64

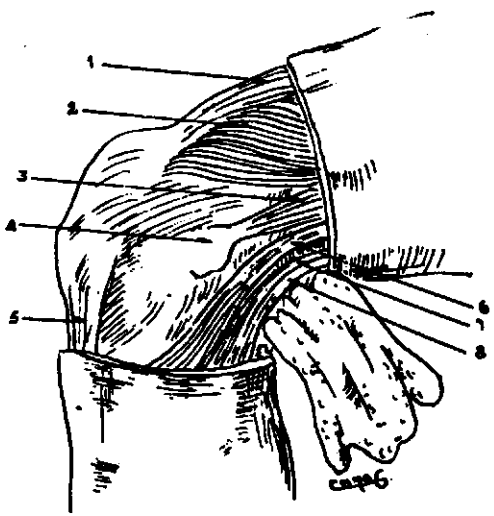

1. Tendón del cuadríceps
2. Vasto interno (músculo)
3. Tendón del tercer adductor
4. Tubérculo del tercer adductor
5. Tendón rotuliano
6, 7 y 8. Pata de ganso (tendones del sortorio, semitendinoso y recto interno

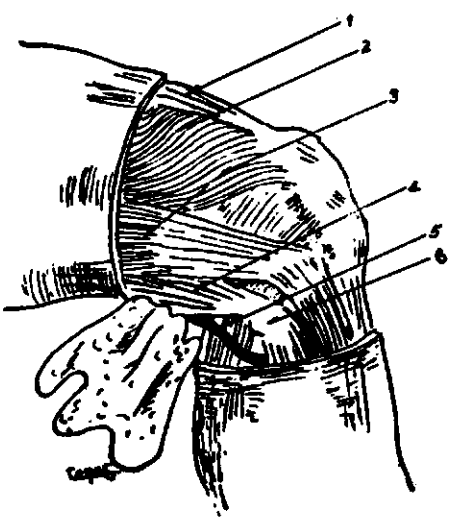

1. Tendón del cuadríceps
2. Vasto externo (músculo)
3. Cintilla ileo-tibial , o de Maissiat
4. Tendón del bíceps
5. Nervio ciático poplíteo externo
6. Cabeza del peroné

FIG. 64A

pio, obsérvense sus relaciones.

5o. Separando al biceps y al gran ciático hacia afuera, y al semitendinoso hacia adentro, descubrimos el plano muscular profundo, formado por la porción corta del biceps y el semimembranoso. La porción corta del biceps crural está oculta por la porción larga; se inserta en el tabique intermuscular externo y en la línea áspera del fémur, de donde desciende para incorporarse a la porción larga, y por medio de un solo tendón ir a insertarse a la cabeza del peroné. Diséquese con cuidado este tendón, blanco y nacarado, y véase la relación que tiene con el ciático poplíteo externo, rama del gran ciático.

El semimembranoso, músculo ancho y aplanado, se inserta en el isquion por arriba, y por abajo en la extremidad superior de la tibia. Guarda con el semitendinoso relaciones íntimas.

6o. Arterias. - Una de las ramas de la arteria isquiática desciende junto con el nervio ciático mayor, tomando el nombre de arteria del ciático mayor, que a veces se le encuentra bastante aumentada de volumen.

La arteria circunfleja posterior, rama de la femoral profunda, se halla inmediatamente por detrás y abajo del cuello del fémur.

Las tres arterias perforantes, ramas de la femoral profunda, atraviesan de adelante hacia atrás las inserciones del aductor mayor en la línea áspera.

7o. Solamente veamos en nuestra preparación, que el ciático mayor que está cubierto por la porción larga del biceps, corre en un canal formado por la porción corta y el aductor mayor.

8o. No debe cortarse ningún músculo para conservar todas las relaciones que serán observadas por el alumno una vez terminada la preparación.

9o. Del hueso, por esta región, sólo vemos su línea áspera y la inserción en ella de los tabiques intermusculares. Esta disposición hace que el fémur corresponda a la región anterior, que ya estudiamos.

RODILLA

La rodilla es el segmento articular del miembro inferior que une el muslo con la pierna. Sus límites son: por arriba, un plano que pase a dos dedos por encima de la base de la rótula, y que corresponde a la parte más alta del fondo de saco superior de la sinovial de la rodilla; por abajo, un plano que pase por la tuberosidad anterior de la tibia.

La rodilla tiene la forma de un cilindro aplanado de adelante a atrás, y se le divide para su estudio y disección en: una región anterior o rotuliana, y una posterior o del hueco poplíteo. Ambas cubren a la articulación fémoro-tibial cuyo estudio se hace por separado, pero en disección la incluimos al preparar la región rotuliana.

REGION ANTERIOR ROTULIANA

La región rotuliana tiene por arriba y por abajo los mismos límites, y a los lados líneas verticales que pasan por los cóndilos respectivos del fémur. En extensión el miembro inferior, la región rotuliana nos presenta en primer término el resalto de la rótula, de forma triangular de base superior y vértice inferior, que se continúa con el tendón rotuliano. A los lados se ven los surcos pararrotulianos que corresponden a los fondos de saco laterales de la sinovial de la rodilla. En realidad se considera que el tendón del cuadriceps se continúa con el rotuliano, y que la rótula que se encuentra entre ambos, hace el papel de un hueso sesamoideo. El tendón rotuliano se inserta en la tuberosidad anterior de la tibia.

La línea llamada articular, es transversal y pasa a nivel del vértice de la rótula, cuando la rodilla está en semiflexión.

Por fuera de la tuberosidad anterior de la tibia, está otro resalto que es el tubérculo de Gerdy, en el que se inserta el tensor de la fascia lata.

Un poco más afuera y por debajo de la línea articular también, se localiza la cabeza del peroné, en la que se inserta el tendón del biceps crural.

Por arriba de la línea articular, se localizan los cóndilos del fémur, y sobre el interno se ve la prominencia que hace el tubérculo del tercer aductor en el que se inserta el tendón del músculo del mismo nombre.

Todos estos resaltos, el alumno debe localizarlos por inspección y por palpación, y señalarlos con tinta.

DISECCION

Cortes: Tanto el superior como el inferior son transversales, y coinciden con los límites de la región. El corte medio, vertical, que pase por el vértice de la rótula. Bisagras externa e interna.

1o. Levántese la piel, que en algunos casos es bastante gruesa, pero por ser

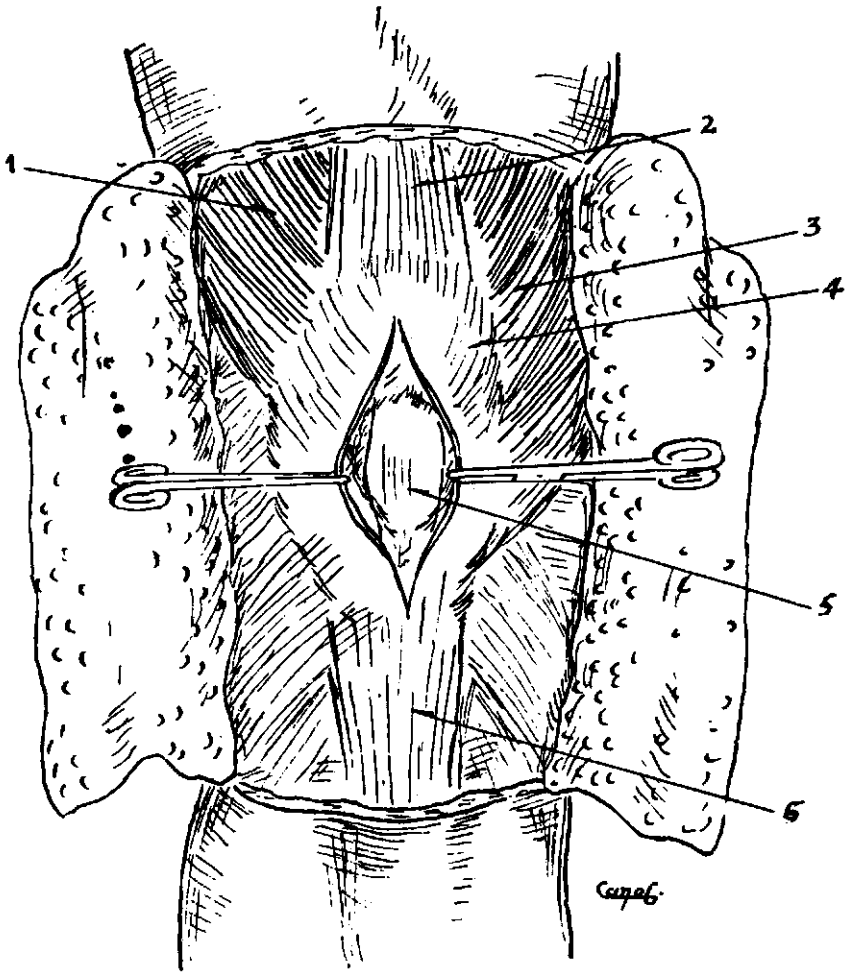

1. Vasto externo (músculo)
2. Tendón del cuadríceps
3. Vasto interno (músculo)
4. Rótula
5. Tendón rotuliano
6. Capa fibrosa pre-rotuliana, seccionada

FIG. 64B

móvil, su disección resulta sencilla.

2o. Al levantar el tejido celular subcutáneo se verá que es muy laxo y delgado, sobre todo el que cubre a la rótula. Por la parte interna y sobre el cóndilo interno, encontramos a la vena safena interna que hay que limpiar y ver su recorrido vertical. En los sujetos que padecieron várices es muy dilatada.

En sujetos que tuvieron la costumbre de hincarse de rodillas frecuentemente, encontramos en el tejido celular subcutáneo una bolsa serosa llamada prerrotuliana superficial.

En los cadáveres secos no se logra obtener este plano, y la vena safena interna es fácilmente desgarrable, por faltarle esa atmósfera de grasa que normalmente la rodea.

3o. Diséquese la "pata de ganso" en su inserción tibial. De adelante a atrás y en orden sucesivo, encontramos al tendón del sartorio o costurero, que es el más ancho; sigue el tendón del recto interno, menos ancho; y por último y el más posterior, el tendón delgado del semitendinoso.

Téngase presente que el tendón del semimembranoso, que no toma parte en la "pata de ganso", se encuentra en un plano más profundo entre el semitendinoso y el del recto interno. Estos tendones se confunden con la aponeurosis de la rodilla.

A veces, entre la pata de ganso y el plano óseo se encuentra una bolsa serosa, especialmente en los que fueron jinetes.

4o. Por la parte externa diséquese el tendón del biceps en su inserción peroneana, y su inmediata relación con el nervio ciático poplíteo externo. En realidad, esta disección corresponde a la región poplítea, pero también puede incluirse en la disección de la rotuliana, para que el alumno fije detalles anatómicos que le sean útiles en clínica y cirugía, sin perjuicio de que los vuelva a ver en el hueco poplíteo.

5o. El plano aponeurótico de la rodilla se condensa en varias formaciones que debemos identificar una a una. Por fuera es una cintilla muy fuerte llamada de Maissiat, ligamento ilio-tibial, o tensor de la fascia lata, que se inserta en el tubérculo de Gerdy situado hacia afuera de la tuberosidad anterior de la tibia, en el tubérculo de Gerdy. Se ve cómo esta cinta se prolonga hacia delante para ir a insertarse al borde externo de la rótula, formando su ala externa de este hueso. Por dentro vemos que esta aponeurosis que viene del vasto interno, se engruesa para formar el ala interna de la rótula, y al insertarse en la tibia se confunde con la pata de ganso.

Por delante de la rótula, la aponeurosis, que es el resumen de las aponeurosis del recto anterior, vasto interno, vasto externo y crural, se le ve adherirse en la base de la rótula, y fibras más superficiales, pasan por delante de la rótula formando una expansión que a veces es fácil disecarla, y a veces se adhiere en tal forma que da la impresión de que integra el mismo periostio de la rótula.

Sin embargo, con un corte medio y vertical sobre la cara anterior de la rótula, en los cadáveres frescos, se puede levantar esta expansión y observarse un espacio entre ella y el periostio propiamente dicho, que a veces está ocupado por una bolsa serosa.

La descripción que los clásicos hacen, nos la presentan como un mango que rodea a toda la rodilla, que se continúa con la del muslo por arriba y la de la pierna por abajo, y sufre inserciones en los relieves óseos de la tibia y el fémur.

Para mayor precisión, límpiese bien el tendón del cuadriceps, el tendón rotuliano, las alas de la rótula a uno y otro lado, y véase cómo todo es dependencia de las aponeurosis de los músculos del cuadriceps. Hágase hincapié en la expansión fibrosa que pasa por delante de la rótula, porque es importante en cirugía. En las fracturas de la rótula, esta capa fibrosa se desgarra, y sus bordes pueden interponerse entre los fragmentos de fractura e impedir una correcta consolidación. Cuando se requiere corregir esta fractura quirúrgicamente (osteosíntesis), basta en ocasiones con suturar este plano aponeurótico para que queden coaptados los fragmentos de la rótula.

6o. Córtese con sierra a la rótula en su parte media y transversalmente, prolongando el corte a uno y otro lado sobre las alas rotulianas, para dejar ampliamente abierta la articulación.

Obsérvese la superficie del corte de la rótula, y véase la inserción en sus bordes de las alas rotulianas, y cómo pasa de lado a lado la expansión fibrosa ya mencionada. Véase también la disposición de la sinovial de la articulación, y cómo forra la cara posterior de la rótula.

Al llegar al borde de la rótula, véase cómo se separan el plano fibroso (ala rotuliana) del plano seroso (sinovial articular) y forman un espacio que, junto con el borde rotuliano, es triangular. A este espacio lo describe Eduardo Dios y le da mucha importancia en clínica, en el diagnóstico de la tuberculosis de la rodilla.

7o. La rodilla en flexión y abierta ampliamente la articulación, se nos presenta el ligamento adiposo que representa a un repliegue de la sinovial cargado de grasa, y que en algunos individuos es de considerables proporciones; va del paquete adiposo a la cara interna del cóndilo interno.

Seccionado este ligamento adiposo, descubrimos a los ligamentos cruzados, situado en primer término el ligamento anterior y externo que va de la parte anterointerna de la espina de la tibia a la parte posterior de la cara profunda del cóndilo externo. Por su parte posterior encontramos al ligamento cruzado posterior e interno, que va de la parte posterior de la espina de la tibia a la parte anterior de la cara profunda del cóndilo interno. Estos ligamentos son intraarticulares o interóseos, y por su disposición se les llama cruzados.

8o. Bien flexionada la rodilla, vemos a los meniscos o fibrocartílagos semilunares que cubren la superficie plana (platillos tibiales) de las tube-

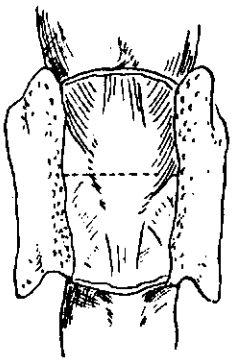

CORTE DE LA RÓTULA.

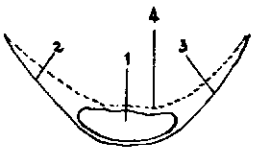

TRIÁNGULO DE EDUARDO DIOS:

1. Rótula.
2. 3. Alerones rotulianos.
4. Sinovial.

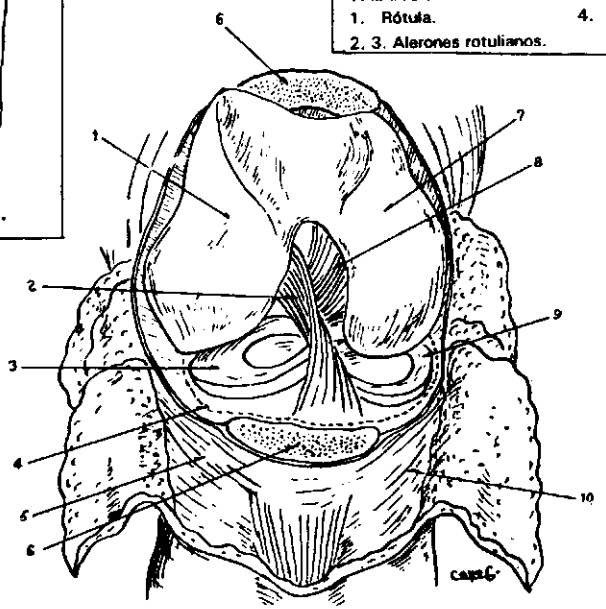

1. Cóndilo externo
2. Ligamento cruzado anterior
3. Menisco externo
4. Sinovial.
5. Alerón rotuliano externo
6. Rótula
7. Cóndilo interno
8. Ligamento cruzado posterior
9. Menisco-interno
10. Alerón rotuliano interno

FIG. 66

rosidades o cóndilos de la tibia, y que por la forma cóncava de su cara superior dan una superficie adecuada a la convexidad de los cóndilos del fémur. El externo tiene la forma de O y el interno de C(OECI). Se adhieren a la tibia por sus extremos o astas en la superficie preespinal, y al tubérculo externo de la espina de la tibia. Por su circunferencia se adhieren a la cápsula articular, y por dos aletas ligamentosas se unen a los bordes laterales de la rótula. Ligamentos menisco-rotulianos. Estos meniscos no son fijos a pesar de sus conexiones, gozan de desplazamientos en sentido anteroposterior y de semirotación, lo que tiene importancia en los movimientos de la rodilla.

9o. Abatiendo enérgicamente el colgajo inferior del corte rotuliano, vemos adosado a la cara posterior del ligamento rotuliano al paquete adiposo anterior cubierto por la sinovial, que ya observamos al disecar el ligamento adiposo.

10o. Levantando también con energía al colgajo superior, podemos introducir el índice hasta el fondo de saco superior de la sinovial articular, para comprobar que está a dos dedos arriba de la base rotuliana.

Podemos también ver toda la superficie de los cóndilos hasta su porción posterior, donde por palpación sentimos la inserción de la sinovial ya en plena región del hueco poplíteo.

REGION POPLITEA

Situada en la parte posterior de la rodilla, la región poplítea o hueco poplíteo tiene por límites los mismos de la rotuliana, o sea: por arriba un plano horizontal que pase a dos dedos por arriba de la base de la rótula; por abajo otro plano horizontal que pase a nivel de la tuberosidad anterior de la tibia; a los lados líneas verticales que pasen por la parte posterior de los respectivos cóndilos. En profundidad, llega al plano óseo representado por las caras posteriores de la epífisis interior del fémur y de la epífisis superior de la tibia, forradas por el ligamento posterior de la articulación de la rodilla.

Mide en el adulto 14 centímetros, de los cuales 10 son para la porción femoral y 4 para la tibial.

En flexión sí merece el nombre de hueco, y es la postura más adecuada para la palpación de la región. En extensión desaparece toda oquedad y presenta una superficie convexa, que es la más conveniente para la disección y para la cirugía.

DISECCION

Cortes: El superior y el inferior, horizontales, coinciden con los límites respectivos de la región; el corte medio es vertical y va sobre la línea media de uno a otro corte horizontal. Bisagras externa e interna.

1o. Levántese la piel, que por ser fina, elástica y movible, es maniobra fácil. Muy escasa de pelo, es rica en glándulas sudoríparas y sebáceas.

2o. La capa grasosa está constituida por dos láminas, una superficial o areolar, y otra profunda o laminar. Bien se les puede identificar si se les diseca con cuidado. En su espesor se encuentran vasos y nervios superficiales entre los que debemos disecar con esmero a la vena safena externa, hasta verla perforar a la aponeurosis y desembocar en la vena poplítea. La línea media de la región es la que proyecta el recorrido de la vena safena externa y es en este recorrido donde debemos redoblar nuestro cuidado para no herirla.

3o. Al levantar la aponeurosis, observaremos que es de espesor variable, según el sujeto, pero siempre resistente, siendo difícil su disección a nivel de los tendones, por tener sólidas adherencias con ellos. Esto hace muchas veces que para limpiar bien los tendones, sea necesario destruir la integridad del plano aponeurótico, cosa que también se hace indispensable para disecar a la vena safena externa, que antes de desembocar en la vena poplítea tiene un trayecto subaponeurótico.

4o. Sabiendo que el hueco poplíteo está formado por cuatro paredes, dos superiores y dos inferiores, que en conjunto hacen un rombo, procederemos a disecar las superiores, representadas por el músculo biceps, que en su parte inferior se transforma en un fuerte tendón que va a insertar-

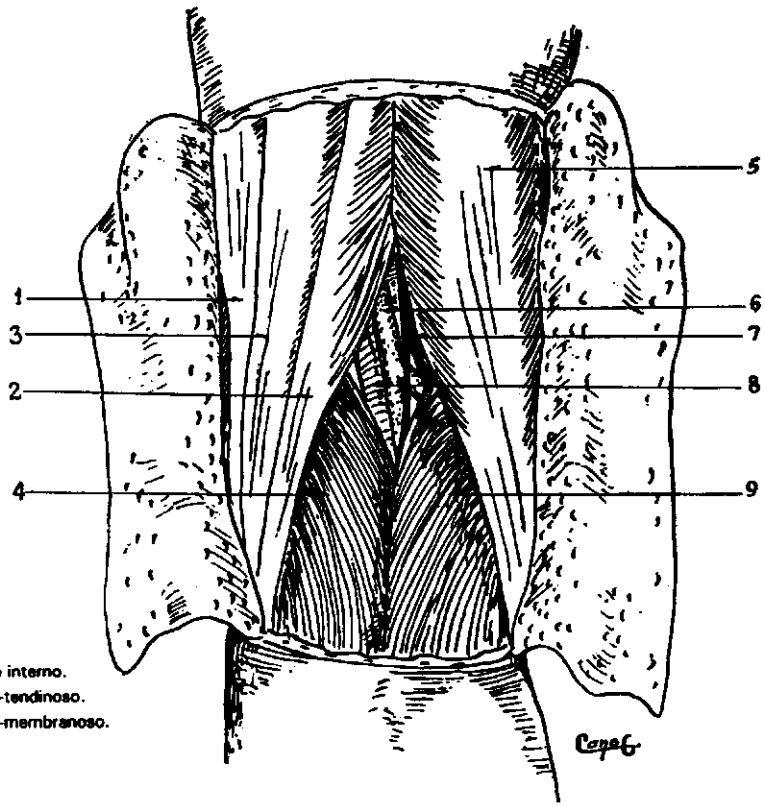

1. Tendón del recto interno.
2. Tendón del semi-tendinoso.
3. Tendón del semi-membranoso.
4. Gemelo interno.
5. Bíceps crural.
6. Vena poplítea.
7. Nervio ciático poplíteo interno.
8. Arteria poplítea.
9. Gemelo externo.

FIG. 68

se a la cabeza del peroné; es la pared superoexterna. La pared superointerna está formada por los músculos semitendinoso y semimembranoso, que también se transforman en su parte inferior en sendos tendones. El semitendinoso va a formar la pata de ganso, junto con el recto interno y el sartorio, pata que se inserta en la tibia. También el tendón del semimembranoso se inserta en la tibia por dentro de la pata de ganso. Diséquense estos elementos en esta pared superointerna. Las paredes inferolaterales del hueco poplíteo están constituidas por los músculos gemelos interno y externo, que separados hacia arriba, se reúnen en la parte inferior del hueco poplíteo, formando su ángulo inferior. El ángulo superior está formado por la reunión del biceps y del semitendinoso.

Los gemelos son músculos anchos de regular espesor, que se insertan por arriba en el cóndilo respectivo. El gemelo interno forma la pared inferointerna del hueco, exclusivamente; el gemelo externo forma la pared inferoexterna en compañía del músculo plantar delgado, pequeño, en contacto con su cara profunda.

5o. Con ganchos separadores rechácense a uno y otro lado las paredes disecadas del hueco, y se pondrán a la vista los elementos vásculonerviosos. En el plano más superficial encontramos al nervio ciático mayor, que casi siempre lo vemos bifurcarse en el ángulo superior del hueco poplíteo. En ocasiones llega a la región ya bifurcado mucho muy arriba, a nivel del tercio medio del muslo, en el ciático poplíteo interno y en el ciático poplíteo externo. El interno se coloca atrás y afuera de la vena poplítea, guardando cierta distancia; su recorrido es vertical y coincide con la línea media de la región. De sus ramas disecaremos al safeno externo, que se coloca entre los dos gémelos, después de pasar por detrás de los vasos poplíteos.

El ciático poplíteo externo se descubre con facilidad inmediatamente bajo la aponeurosis, y llevando como referencia al tendón del biceps crural, y por consiguiente la cabeza del peroné que jamás debe perder de vista el alumno.

De este nervio, vemos desprenderse de arriba a bajo a sus ramas, el cutáneo peroneo a la altura del cóndilo externo del fémur, y es necesario disecarlo con atención porque es muy delgado. Otra rama muy delgada es el accesorio del safeno externo, que sale del ciático poplíteo externo y va en busca del safeno externo.

La vena poplítea se encuentra en un plano más profundo en contacto con el nervio, no inmediato, y por sus caracteres puede ser confundida con la arteria. A veces hay dos venas poplíteas. En la vena poplítea buscaremos la desembocadura de la vena safena externa, completando su disección. En un plano más profundo, y pegada al hueso, encontramos a la arteria poplítea, identificándola bien a la salida del anillo del tercer aductor y siguiéndola hasta el anillo del sóleo, en donde se divide en dos ramas, el tronco tibioperoneo y la tibial anterior. Buscar sus ramas o sean las articulares superiores, la media y las inferiores, para limpiarlas y observar su dirección.

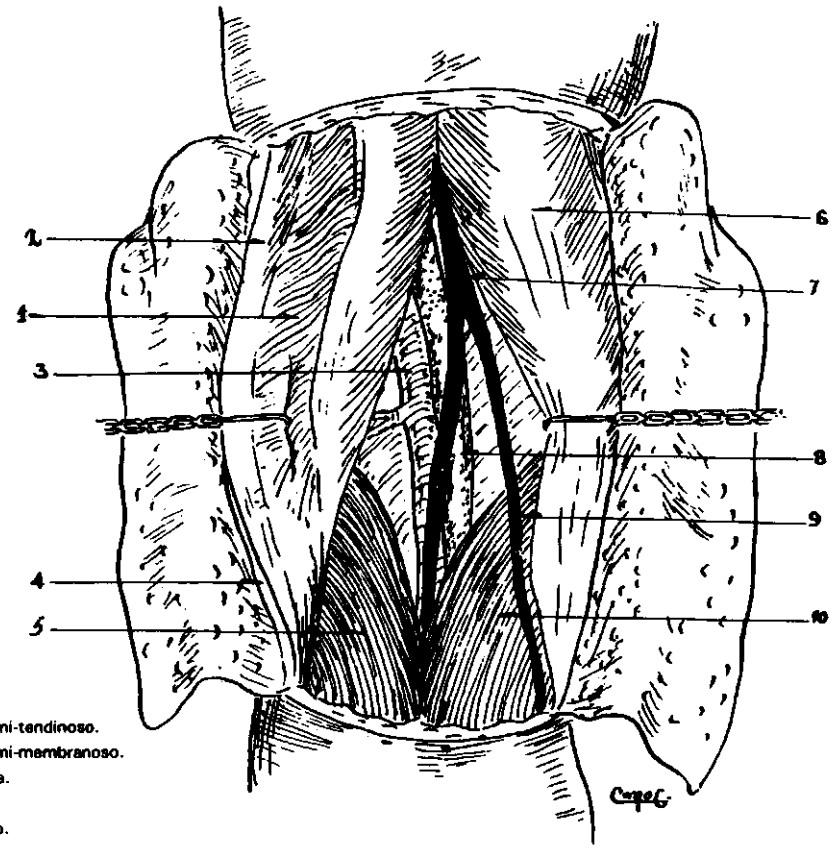

1. Tendón del semi-tendinoso.
2. Tendón del semi-membranoso.
3. Arteria poplítea.
4. Recto interno.
5. Gemelo interno.
6. Bíceps crural.
7. Nervio ciático poplíteo interno.
8. Vena poplítea.
9. Nervio ciático poplíteo externo.
10. Gemelo externo.

FIG. 69

6o. Una vez disecada la región, el alumno debe descubrir con amplitud la articulación de la rodilla por la cara posterior, sin cortar ningún elemento, para que vea las relaciones del paquete vasculonervioso y sobre todo la arteria con el plano óseo y los fondos de saco posteriores de la sinovial articular.

7o. El plano esquelético está cubierto por el músculo poplíteo y el ligamento posterior de la articulación de la rodilla.

PIERNA

La pierna es el segmento no articular del miembro inferior, colocado entre la rodilla y el cuello del pie. Tiene en conjunto la forma de un cono truncado, de base superior.

Límites. - Por arriba un plano que pase horizontalmente por la tuberosidad anterior de la tibia, y por abajo otro plano también horizontal que pase por la base de los maleolos. Se le divide para su estudio y disección en dos regiones, una anterolateral y otra posterior.

La disposición de las aponeurosis de la pierna dictan esta división, pues forman cuatro compartimientos, de los cuales, dos forman la región anterolateral y dos la posterior. En el compartimiento anterior están encerrados los músculos tibial anterior, extensor común de los dedos, extensor propio del dedo gordo y peroneo anterior. En el lateral están los peroneos laterales largo y corto. El compartimiento posterior se divide en el superficial ocupado por los músculos gémelos, sóleo y plantar delgado. En el central, y en íntima relación con los huesos, están el tibial posterior, el flexor común de los dedos o tibial y el flexor propio del dedo gordo o peroneo.

REGION TIBIAL ANTERIOR Y EXTERNA

La región tibial anteroexterna o anterolateral comprende a los músculos extensores y peroneos.

Límites. - Por arriba, por el mismo plano horizontal que pasa por la tuberosidad anterior de la tibia; por abajo, el mismo plano que pasa por la base de los maleolos; por dentro, por el borde anterior o cresta de la tibia llamada vulgarmente "espinilla"; por fuera, por el borde externo del peroné. Estos dos bordes óseos son palpables, especialmente la cresta de la tibia por ser subcutánea. Es muy accesible a los traumatismos. En profundidad, esta región se extiende a los huesos tibia y peroné y a la membrana interósea.

DISECCION

Cortes: Por arriba un corte transversal que va de la tuberosidad anterior de la tibia a la cabeza del peroné; por abajo, otro corte también transversal a nivel de la base de los maleolos, y que vaya de la cresta tibial al peroné. Corte vertical sobre la cresta de la tibia en todo su recorrido, y que reúna los extremos internos de los dos cortes transversales. Queda una sola bisagra a nivel del peroné.

1o. Levántese la piel que es delgada y de escasa movilidad. Tiene glándulas sebáceas y sudoríparas, y en algunos sujetos, abundante pelo. Se separa con facilidad del tejido celular.

2o. Con los mismos cortes de la piel levántese el tejido celular, teniendo cuidado en la parte inferior y externa de no seccionar la rama del ner-

REGIÓN TIBIAL ANTEROEXTERNA.



CORTE DE LA REGIÓN.

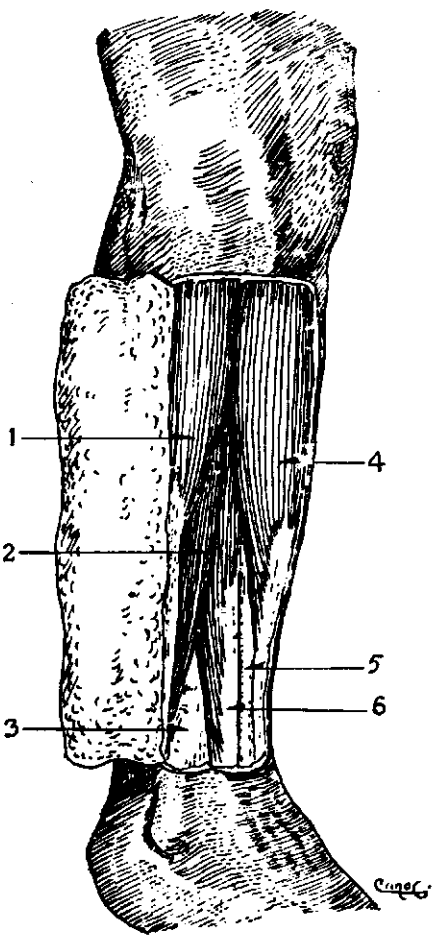

1. Peroneo lateral largo.
2. Peroneo lateral corto.
3. Peroné.
4. Tibial anterior.
5. Extensor propio del dedo gordo.
6. Extensor común de los dedos.

FIG. 71

vio musculocutáneo que atraviesa la aponeurosis para correr en el tejido celular. Este se divide en dos planos, uno superficial o areolar, rico en grasa, y otro profundo o celular, que a la vez tiene dos hojillas entre las que corren los vasos y los nervios superficiales, es decir, venas y filetes del nervio cutáneo peroneo y del músculocutáneo.

3o. Levántese la aponeurosis desinsertándola de la cresta tibial en toda su extensión. En la parte superior no se le puede disecar limpiamente porque presta inserción a los músculos tibial anterior, extensor común de los dedos y peroneo lateral largo. En la parte inferior es atravesada por el ramo del nervio musculocutáneo, que no debe ser seccionado, para conservar esta relación.

En general, la aponeurosis de la pierna reviste la forma de un manguito y toma firmes inserciones en la cresta de la tibia, rodea a toda la pierna para fijarse en el borde posterior de la tibia, de tal manera que la cara interna de este hueso es extraaponeurótica, quedando completamente subcutánea. Envía tabiques que subdividen a la pierna en los cuatro compartimientos mencionados.

4o. Levantada la aponeurosis, quedan a la vista los músculos, y procédase a limpiar en toda su extensión de dentro a fuera al tibial anterior que está adosado a la cara externa de la tibia en todo su recorrido, y que por arriba se inserta en los dos tercios superiores de la cara externa de la tibia, en su tuberosidad anterior, en el tubérculo de Gerdy, en el ligamento interóseo y en la propia aponeurosis.

Por fuera del tibial anterior disecamos al extensor común de los dedos, pero en el tercio medio de la región se interpone entre ellos el extensor propio del dedo gordo, de tal manera que en su tercio superior su relación externa es el extensor común de los dedos, y en los dos tercios inferiores es con el extensor propio del dedo gordo.

El extensor común de los dedos se inserta en la tuberosidad externa de la tibia o de Gerdy, en la cara interna del peroné, en el ligamento interóseo y en la aponeurosis.

El extensor propio del dedo gordo se inserta en la parte media de la cara interna del peroné y en el ligamento interóseo.

Más afuera disecamos al peroneo anterior que se inserta en la cara externa del peroné.

5o. Con un gancho separador se rechazan hacia afuera a los músculos extensores para separarlos del tibial anterior. En este intersticio descubrimos al paquete vasculonervioso de la región tibial anterior. Está formado por la arteria tibial anterior, las dos venas que la acompañan y el nervio tibial anterior y, repitiendo, se encuentra en la mitad superior de la región, entre el tibial anterior y el extensor común de los dedos, y en la mitad inferior entre el tibial anterior y el extensor propio del dedo gordo. Este paquete sigue una dirección que proyectada sobra la piel es una línea que va del tubérculo del tibial anterior o de Gerdy

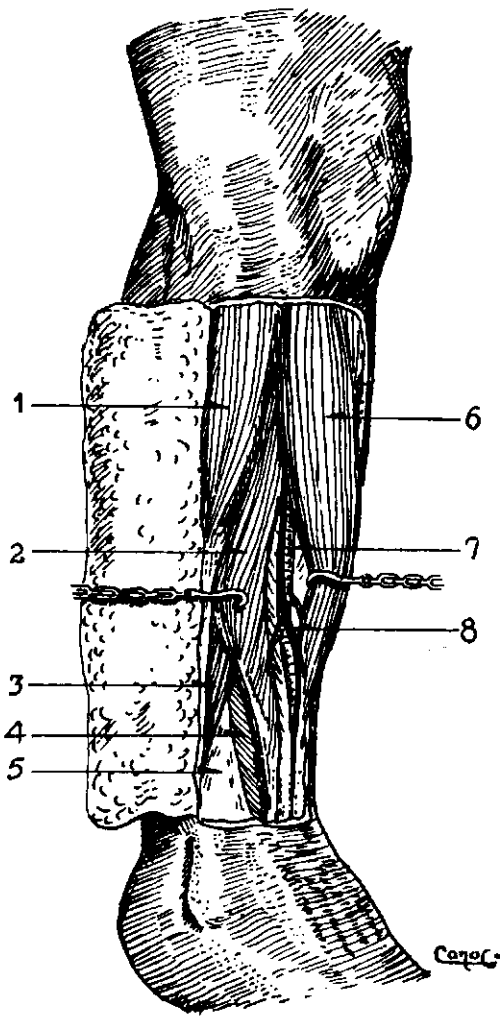

1. Peroneo lateral largo.
2. Extensor común de los dedos herinado hacia atrás
3. Peroneo lateral corto.
4. Peroneo anterior.
5. Peroné.
6. Tibial anterior herinado para dejar ver:
7. Arteria tibial anterior, y
8. Nervio tibial anterior.

FIG. 72

al punto medio de la línea intermaleolar. Está materialmente cubierta por los músculos referidos, y su situación es profunda, pues se recarga en el ligamento interóseo.

La arteria tibial anterior nace de la poplítea, y en un recorrido de atrás a delante, atraviesa el anillo del sóleo, para penetrar en la región anterior, donde ya la hemos disecado y estudiado.

El nervio tibial anterior es rama del ciático poplíteo externo y nace a nivel de la cabeza del peroné, atraviesa las inserciones del peroneo lateral largo y del extensor común de los dedos, para ir a reunirse con la arteria tibial y acompañarla en su recorrido, por su lado externo; luego la cruza, pasa por delante y va a ocupar su lado interno.

6o. El compartimiento lateral está limitado por dos tabiques que envía la aponeurosis al peroné. En él disecamos a los músculos peroneos laterales largo y corto. El largo se inserta en la cabeza del peroné, en la mitad superior de su cara externa, y en los tabiques aponeuróticos que lo rodean. El corto se inserta en el tercio medio de la misma cara peroneana. De estos puntos de inserción descienden hasta el pie, pasando por el canal retromaleolar externo. En nuestra región vemos al peroneo lateral largo en un plano más superficial que el corto; éste tiene más íntimas relaciones con el peroné.

Por su función son extensores, abductores, y hacen rotar el pie hacia afuera. Los inerva el ciático poplíteo externo, cuya lesión provoca una parálisis del pie en actitud varo-equina, es decir, en hiperextensión y rotación interna.

En el espesor del peroneo lateral largo, en su parte superior, va el nervio musculocutáneo, rama de bifurcación externa del ciático poplíteo externo. Este nervio, más abajo transcurre entre los dos peroneos, se apoya en el tabique intermuscular anterior y luego perfora la aponeurosis para hacerse subcutáneo, como ya lo hemos visto.

Al disecar, pues, a los músculos peroneos, se diseca al nervio musculocutáneo.

REGION TIBIAL POSTERIOR

Comprende dos compartimientos, ocupa la parte posterior de la pierna, y está limitada por arriba por el plano que pasa horizontalmente por la tuberosidad anterior de la tibia; por abajo, el plano también horizontal que pasa por la base de los maleolos; por dentro, el borde interno de la tibia; y por fuera el borde externo del peroné. En profundidad se extiende hasta el ligamento interóseo, las caras posteriores de la tibia y del peroné, y el tabique intermuscular externo.

Su superficie es convexa en su parte superior por el resalto que hacen los gemelos, y en la parte inferior se va estrechando, viéndose en la parte media el resalto que hace el tendón de Aquiles.

DISECCION

Cortes: El superior y el inferior coinciden con los límites respectivos de la misma región. Corte medio y vertical a lo largo de la línea media, que vaya de uno a otro corte horizontal. Bisagras externa e interna.

1o. Levántese la piel, que es menos gruesa que la de la región anterior. Tiene poco pelo y es más tersa.

2o. El tejido celular es variable en espesor según el sujeto. Está integrado por dos láminas, una superficial o areolar, y otra profunda o laminar, que a la vez está constituida por dos hojillas que forman la fascia superficialis. En este plano se encuentran las venas safenas interna y externa. La safena interna corre en la cara interna de la región, no así la externa que corre en la cara posterior, para ir a desembocar a la vena poplítea. Disecar ambas venas, porque son de interés clínico y quirúrgico.

3o. La aponeurosis, que es dependencia de la de la pierna, se levanta de acuerdo con los cortes de la piel y del tejido celular. Por arriba es más o menos gruesa, pero en la parte inferior se hace muy delgada, hasta parecer una simple hoja celulosa.

4o. Queda a descubierto el plano muscular, encerrado en el lóculo posterior limitado por la aponeurosis tibial ahora ya seccionada, y por delante la cara posterior de la tibia y el peroné, y los tabiques intermusculares interno y externo. Limpiamos la masa muscular de los dos gemelos, que ya vimos en el hueco poplíteo insertarse en los cóndilos respectivamente. Entre ellos hay un surco vertical que aloja a la vena safena externa. En la parte media de la región se unen estos cuerpos carnosos y son continuados por abajo por el tendón de Aquiles.

Se rechaza a los gemelos hacia un lado, y se descubre al plantar delgado, que es bastante pequeño, de forma triangular. Se inserta en la parte más elevada del cóndilo externo, y es continuado por un largo tendón, muy delgado, y de 8 a 12 centímetros de extensión, que va a confundirse con el tendón de Aquiles.

REGIÓN TIBIAL POSTERIOR.

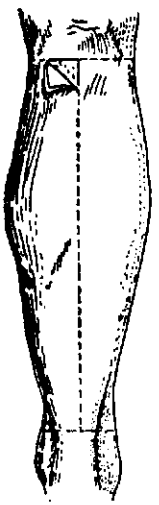

CORTE DE LA REGIÓN.

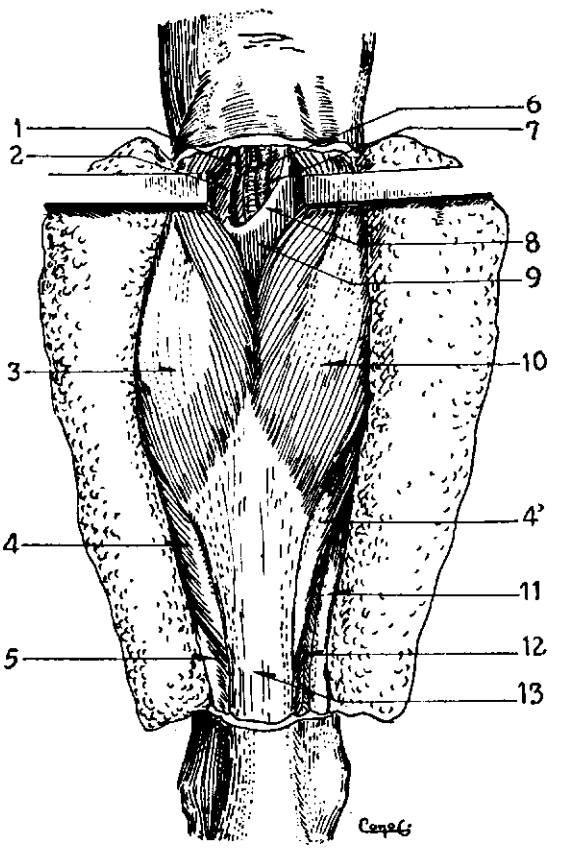

1. Nervio ciático poplíteo interno.
2. Músculo poplíteo.
3. Gemelo interno.
4 y 4' Músculo sóleo.
5. Flexor largo común de los dedos.
6 y 7. Vasos poplíteos.
8. Anillo del sóleo.
9. Músculo sóleo.
10. Gemelo externo.
11. Peroneo lateral largo.
12. Flexor largo del dedo gordo.
13. Tendón de Aquiles.

FIG. 74

Este plantar delgado y su tendón, están situados entre el gemelo externo y el sóleo.

Así rechazados los gemelos al máximo, en la parte superior de la región disecamos el anillo del sóleo, situados en su línea de inserción. Esta inserción empieza en la cabeza y cara posterior de la epífisis del peroné, en la línea oblicua de la tibia, en un arco fibroso que se extiende entre la tibia y el peroné, arco del sóleo, y que con el ligamento interóseo forma el anillo del sóleo, por donde pasan los vasos poplíteos y el ciático poplíteo interno. Este anillo es muy amplio, de bordes fibrosos, dados sus componentes. La línea de inserción del sóleo ya mencionada lleva una inclinación diagonal de fuera a dentro y de arriba a bajo.

El sóleo es un músculo tan ancho como la pierna misma, de espesor considerable, que se va angostando paulatinamente hasta confundir su extremo inferior con el tendón de Aquiles, el cual debe limpiarse correctamente.

En conjunto vemos que los gemelos, el plantar delgado y el sóleo, se reúnen en el mismo tendón de Aquiles formando el llamado triceps sural.

5o. Al disecar el anillo del sóleo, limpiamos e identificamos la arteria poplítea que corre entre dos venas del mismo nombre, y en la parte más interna de este grupo arteriovenoso, encontramos el nervio ciático poplíteo interno, elementos que debemos disecar con cuidado para identificarlos. Por debajo del anillo vemos a la arteria dividirse en sus dos ramas, el tronco tibioperoneo y la tibial anterior. Al tronco tibioperoneo lo hemos de ver dividirse a su vez en dos ramas: la arteria tibial posterior y la arteria peronea, que disecaremos al descubrir a los músculos del lóculo central.

6o. Rechazado el conjunto muscular del triceps sural, encontramos una hoja aponeurótica, gruesa en su parte inferior y delgada en la superior, donde es difícil levantarla íntegra porque casi siempre se desgarra, pero que debe ser levantada para descubrir a los músculos del lóculo central. Este compartimiento abierto nos deja ver adosado a lo largo de la tibia al flexor común de los dedos o flexor tibial, en cuyo borde externo identificamos a la arteria tibial posterior en todo su recorrido. La acompaña el nervio tibial posterior.

En la parte externa, y adosado al peroné, disecamos al músculo flexor propio del dedo gordo o flexor peroneo, y también vemos entre este músculo y el tibial posterior a la arteria peronea, que va muy cerca del peroné.

El músculo tibial posterior, que se inserta tanto en la tibia como en el peroné y en el ligamento interóseo, se le ve entre el flexor tibial por dentro y el flexor peroneo por fuera.

En la parte alta de la región encontramos del músculo poplíteo solamente su inserción tibial, y con la importante relación de la arteria y del nervio tibiales posteriores.

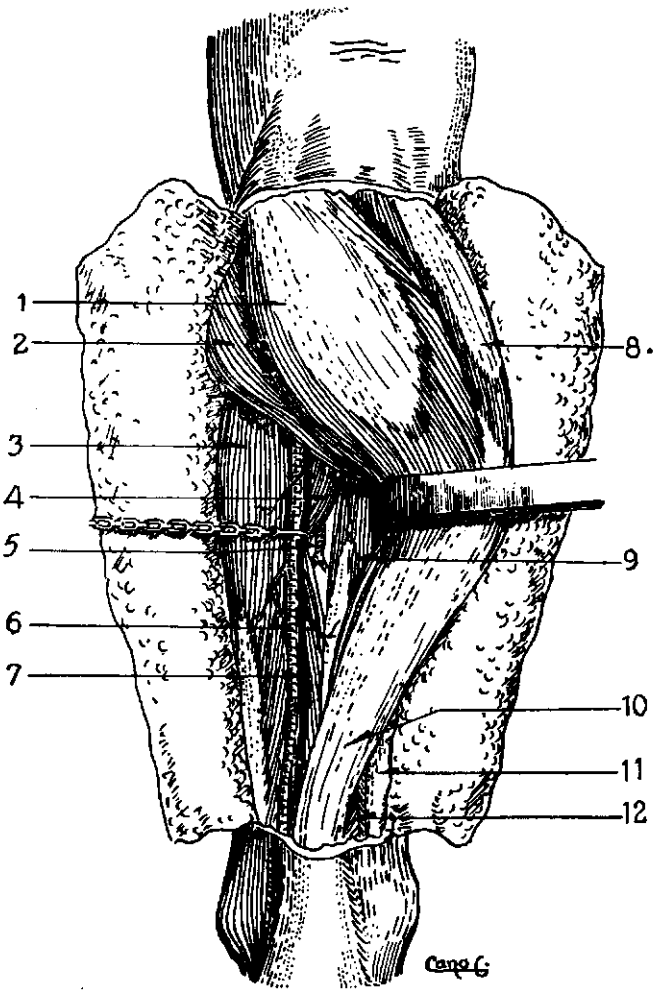

1 y 8. Gemelos: interno y externo rechazados fuertemente con el:
2. Músculo sóleo también,
3. Flexor común de los dedos.
4. Músculo tibial posterior *(herinado)*.
5. Arteria peronea.
6. Arteria tibial posterior.
7. Nervio tibial posterior.
9. Flexor propio del dedo gordo.
10. Tendón de Aquiles.
11. Peroneo lateral largo.
12. Peroneo lateral corto.

FIG. 75

Los gemelos, el sóleo, el flexor común de los dedos y el flexor propio del dedo gordo, reciben inervación del ciático poplíteo interno, cuya lesión acarrea la parálisis de estos músculos, y dejando predominar a los extensores, determina la deformación del pie zambo talus paralítico.

REGION ANTERIOR DEL CUELLO DEL PIE Y DORSO DEL PIE
(Disección Conjunta)

La región anterior de la garganta del pie y el dorso del pie deben disecarse conjuntamente y constituir una sola región (en disecciones), para que el alumno obtenga conocimientos completos sobre relaciones, distancias, inserciones tendinosas, que le serán muy útiles en clínica y en cirugía. Además, las deformaciones del cuello del pie imprimen a éste actitudes que sólo se aprecian en conjunto.

Por disciplina anatomotopográfica, daremos los límites de una y otra región, y de acuerdo con ellos trazaremos nuestros cortes.

El cuello del pie es la porción articular del miembro inferior comprendida entre la pierna y el pie. Tiene por límite superior al plano horizontal que pasa por la base de los maleolos, y el límite inferior, o sea el que lo separa del pie, es un plano diagonal que por delante parte a tres centímetros por debajo de la línea articular tibiotarsiana, y por atrás y abajo llega a la inserción del tendón de Aquiles en el calcáneo.

El pie es el extremo inferior del miembro inferior, y sus límites son sus propios contornos. El superior es el plano fuertemente oblicuo hacia abajo y atrás ya mencionado.

DISECCION

Cortes: Por arriba, un corte transversal que pase por la base de los maleolos.

Por el medio, un corte que coincida con el límite entre el cuello del pie y el propio pie, que es oblicuo. Estos cortes llegan a uno y otro maleolo.

Otro corte, también transversal, que pase por la base de los dedos, ligeramente cóncavo hacia atrás.

Finalmente, otro corte medio sobre la línea media de ambas regiones, que vaya del corte superior al inferior, pasando por el medio.

Bisagras externa e interna.

1o. Levántese la piel. El corte medio transversal facilita esta disección que se hace hasta los bordes de los maleolos arriba y hasta los bordes respectivos del pie, para ver ampliamente el recorrido e inserciones de los tendones. La piel es delgada, móvil y casi lampiña. Su levantamiento es fácil y debe tenerse cuidado de no seccionar a los nervios y a las venas subcutáneas.

2o. Al disecar el tejido celular que es muy laxo y escaso en grasa, límpien-

CORTE DE LA REGIÓN CONJUNTA DEL DORSO Y CUELLO DEL PIE.
(CARA ANTERIOR)

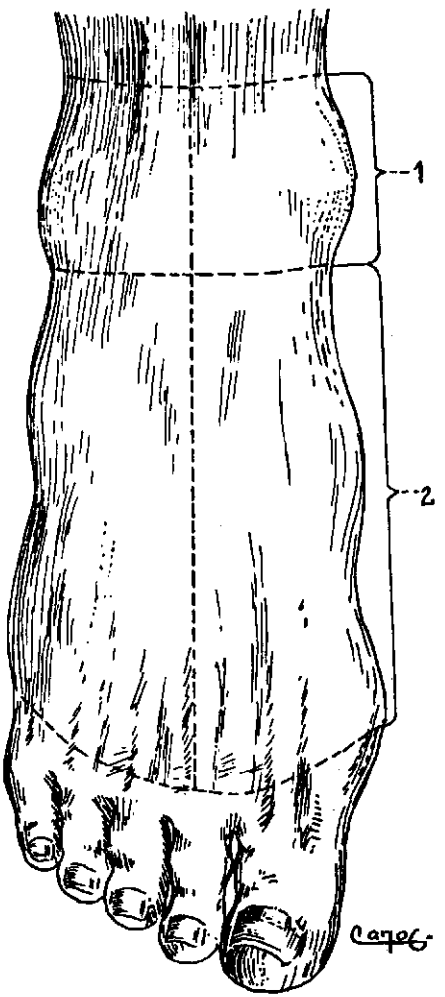

1. Cuello del pie.
2. Dorso del pie.

FIG. 77

se primero los ramos nerviosos del músculo cutáneo que se les encuentra en la parte externa de la región, y teniendo como punto de referencia el borde anterior del maleolo externo, y sobre el borde externo del pie se ve el ramo terminal del safeno externo. En el borde interno del pie y con relación del borde anterior del maleolo interno se ve el ramo del nervio safeno interno, rama del crural, que corre adosado a la vena safena interna.

En la parte anterior del dorso del pie y cerca de la raiz de los dedos, se diseca al arco venoso dorsal que da origen por su extremo interno a la vena safena interna, y por su extremo externo a la vena safena externa, que serán identificadas correctamente. La vena safena interna va acompañada del nervio safeno interno, y corren por el borde interno del pie y borde anterior del maleolo interno. La iniciación de la vena safena externa, que va acompañada del nervio del mismo nombre, corre por el borde externo del pie, con rumbo al borde posterior del maleolo externo. El resto del tejido celular se levanta con cuidado.

En la mujer y en el niño, que tienen abundante grasa en su tejido celular, se redoblarán los cuidados para la disección de estos elementos vasculonerviosos.

3o. La aponeurosis a nivel del cuello del pie está representada por el ligamento anular anterior del tarso, que es una cinta fibrosa colocada transversalmente sobre la articulación tibiotarsiana. Por su cara profunda envía una serie de tabiques sagitales que limitan espacios o correderas para los tendones de los músculos extensores.

De fuera a dentro da el primer espacio al músculo pedio; un segundo al tendón del peroneo anterior junto con los del extensor común de los dedos; un tercer conducto o corredera para el tendón del extensor del dedo gordo del pie; una cuarta corredera para el tendón del tibial anterior.

He mos de abrir estos cuatro conductos para ver a los referidos tendones y seguirlos en el dorso del pie. Para esto es necesario seccionar la aponeurosis dorsal sobre cada tendón, sin pretender levantarla en un solo plano.

Antes de seccionarla observemos a este plano aponeurótico que cubre a todo el dorso del pie, que es delgada, pero resistente.

4o. Al levantar, íntegra o no, esta aponeurosis superficial del pie, el alumno va a encontrar a los tendones que seguirá hasta sus respectivas inserciones, incluyendo al tendón del músculo tibial posterior y al del peroneo lateral corto que, aunque no pertenecen a esta región, tendrán que disecarse para completar su buen estudio.

Yendo de dentro a fuera se ha de descubrir, abriendo su corredera y su vaina, al tendón del tibial posterior que en la garganta del pie se encuentra en el surco retromaleolar interno, en contacto con el borde posterior del maleolo interno; sigue por el borde interno del pie y va a in-

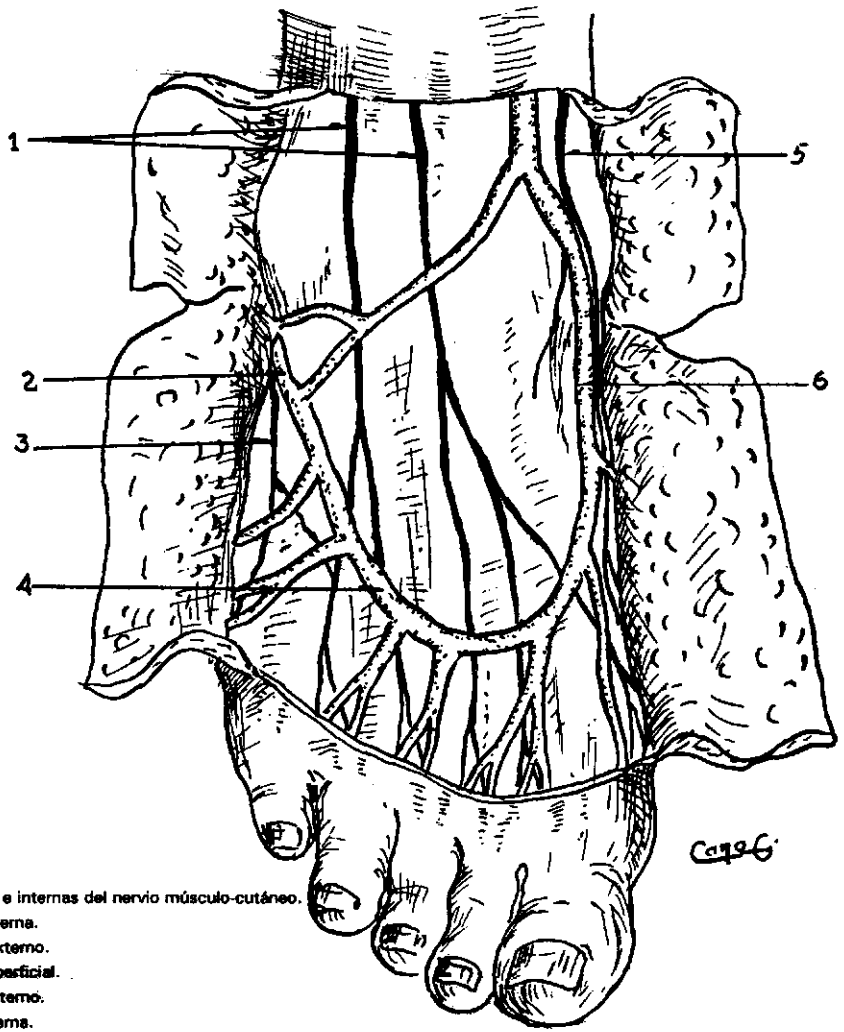

1. Ramas externas e internas del nervio músculo-cutáneo.
2. Vena safena externa.
3. Nervio safeno externo.
4. Arco venoso superficial.
5. Nervio safeno interno.
6. Vena safena interna.

FIG. 78

№103899

sertarse al tubérculo del escafoides que está a 3 centímetros por delante del vértice del maleolo interno, sobre el borde interno del pie. El alumno debe disecar muy bien esta inserción del tendón del tibial posterior y localizar el tubérculo del escafoides. En resumen, el tendón del tibial posterior va del borde posterior del maleolo interno al tubérculo del escafoides.

Inmediatamente por fuera del borde anterior del maleolo interno, descubrimos al tendón del tibial anterior que lleva una dirección oblícua hacia abajo y adentro para ir a insertarse a la primera cuña y a la extremidad posterior del primer metatarsiano. La proyección de esta extremidad posterior corresponde al punto medio del borde interno del pie.

Una vez disecados estos tendones, el alumno limpiará el vértice del maleolo interno y observará que estos tres elementos, los tendones del tibial anterior y del tibial posterior y el maleolo interno, forman un triángulo que recibe el nombre de astragalino interno o de los tibiales. En su área se encuentra la cabeza del astrágalo, detalle de gran utilidad clínico-quirúrgica.

5o. Sobre el borde externo del pie encontramos al tendón del peroneo anterior que se dirige oblicuamente al extremo posterior del quinto metatarsiano. Este músculo no es constante, pero de existir lo vemos por delante del maleolo externo.

Cuando no existe este peroneo anterior, se toma al tendón más externo de los cuatro, del extensor común de los dedos. Véanse figuras.

Descubriremos a continuación al tendón del peroneo lateral corto abriendo su corredera y su vaina, y tengamos presente que va del surco retromaleolar externo a insertarse en el extremo posterior del quinto metatarsiano. Este punto de inserción se proyecta en la parte media del borde externo del pie.

Límpiese muy bien el vértice del maleolo externo y véase que en unión de los dos tendones disecados, forma un triángulo llamado astragalino externo o de los peroneos, también como el interno, muy útil para la exploración del astrágalo.

6o. En la parte media de la cara anterior del cuello del pie, encontramos al tendón del extensor propio del dedo gordo, que corre entre el tendón del tibial anterior que está por dentro, y el grupo de tendones del extensor común de los dedos. Los seguiremos hasta los dedos. El del dedo gordo llega a este dedo, y los cuatro del común llegan respectivamente a los cuatro dedos restantes.

7o. Límpiese el músculo pedio o extensor corto de los dedos, y síganse a sus tendones que llegan a los cuatro primeros dedos, comenzando por el dedo gordo, para ir a reforzar a los extensores segundo, tercero y cuarto, ya disecados.

El músculo pedio se inserta por arriba en la porción anterior y supe-

UNIVERSIDAD NAL. DE MEX. DIR. GRAL. DE BIBLIOTECAS

FES

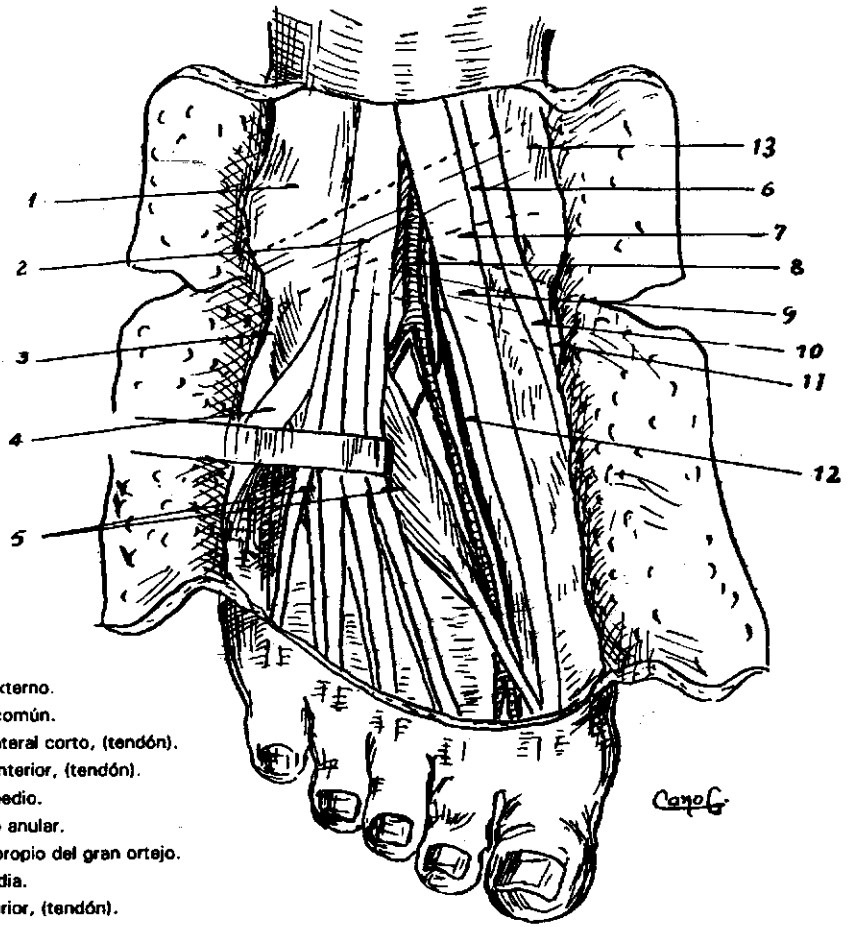

1. Maleolo externo.
2. Extensor común.
3. Peroneo lateral corto, (tendón).
4. Peroneo anterior, (tendón).
5. Músculo pedio.
6, 9. Ligamento anular.
7. Extensor propio del gran ortejo.
8. Arteria pedia.
10. Tibial anterior, (tendón).
11. Tibial posterior, (tendón).
12. Nervio tibial anterior.
13. Maleolo interno.

FIG. 79

rior del calcáneo y en las fibras que rellenan la excavación calcáneo-astragalina; es plano y delgado, sus fibras se dirigen hacia delante y se resuelven en cuatro tendones que limpiamos e identificamos. El músculo pedio tiene una consistencia bastante blanda.

8o. Con relación al tendón del extensor propio del dedo gordo en la cara anterior del cuello del pie, y guiándonos con el borde interno del pedio, descubrimos a la arteria pedia, a sus dos venas y a la rama interna del nervio tibial anterior.

En el cuello del pie se palpan en el vivo los latidos de esta arteria en el punto medio de la línea intermaleolar. En el cadáver utilizamos este punto para orientarnos y con la relación del tendón del extensor del dedo gordo del pie llegar a la arteria que camina recargada en el plano óseo en compañía de los elementos mencionados.

Lleva una dirección que proyectada en la piel, es una línea que va de la parte media de la línea intermaleolar al primer espacio interdigital.

La arteria pedia es continuación de la tibial anterior, y termina por perforar el primer espacio interóseo y pasar a la región plantar. Sus relaciones más íntimas son el borde interno del pedio y el tendón del extensor propio del dedo gordo.

9o. El plano esquelético está formado por la cara dorsal de los huesos del tarso, y la cara superior de los cinco metatarsianos. De los huesos del tarso, el astrágalo es accesible a nivel de los triángulos astragalinos ya disecados, especialmente su cabeza que puede palparse por el interno y teniendo como guía al tubérculo del escafoides, tomando en cuenta que ambos huesos forman la articulación astrágalo-escafoidea.

La distancia entre el maleolo interno y el tubérculo del escafoides es muy importante en clínica para el diagnóstico de luxaciones y fracturas.

El alumno debe saber también que la prolongación de la cresta tibial hacia el dorso del pie debe pasar por el primer espacio interdigital, cuando el eje es correcto.

El punto medio del borde interno del pie corresponde a la extremidad posterior del primer metatarsiano. El punto medio del borde externo corresponde al extremo posterior del quinto metatarsiano. Reúnanse estos dos puntos mediante una línea transversal sobre el dorso del pie, ligeramente cóncava hacia atrás, y tendremos la proyección de la línea articular tarso-metatarsiana o de Lisfranc.

REGION POSTERIOR DE LA GARGANTA DEL PIE

Esta región está limitada por arriba por una línea que pase por la base de los maleolos; por abajo, una línea que pase por el borde inferior del talón, es decir, por la inserción del tendón de Aquiles y se prolonga a uno y otro borde del pie; a los lados, líneas verticales que pasen por el vértice del maleolo respectivo.

Antes de todo corte, vea el alumno el resalto que hace el tendón de Aquiles, y a los lados las prominencias de los maleolos. Entre éstos y el tendón de Aquiles observe los surcos retromaleolares. El maleolo externo desciende más que el interno. Trace una línea vertical equidistante entre el borde interno del tendón de Aquiles y el borde posterior del maleolo interno, y por consiguiente paralela a estos elementos, y proyectará el recorrido de la arteria tibial posterior.

DISECCION

Cortes: Por arriba, un corte horizontal que pase de maleolo a maleolo a la altura de sus bases; por abajo, otro corte, también horizontal, que coincida con los bordes del talón; un corte vertical sobre la línea media de esta cara posterior y que reúna a los dos cortes horizontales. Bisagras interna y externa hasta el vértice de cada maleolo. Estos cortes se hacen solamente de piel.

1o. Levántese la piel, que es gruesa y fácil de disecar.

2o. El tejido celular es muy laxo y delgado en la parte superior, pero en la inferior se engruesa notablemente y su disección es laboriosa. Se debe a que en este sitio hay, entre la piel y la aponeurosis, trabéculas de unión que dejan entre sí espacios que, llenos de grasa, forman el tejido celular. Es la disposición de la planta del pie, de estos tres planos que están unidos entre sí.

3o. La aponeurosis se extiende de un maleolo al otro y cubre en la parte media al tendón de Aquiles, al que le da una vaina. Es bastante gruesa en el segmento que va del borde posterior del maleolo al borde respectivo del tendón, es decir, a nivel de los surcos retromaleolares. Es tan gruesa que se les denomina ligamentos anulares del tarso externo e interno respectivamente. Se adhieren también al calcáneo.

Se secciona el ligamento anular lateral interno para dejar a descubierto a los tendones del tibial posterior, flexor común de los dedos y flexor propio del dedo gordo, así como a los vasos y nervios tibiales posteriores, que se alojan y corren en el conducto que les brinda el calcáneo, bastante amplio.

Se secciona el ligamento anular externo para descubrir a los tendones de los peroneos largo y corto.

CORTE DE LA REGIÓN POSTERIOR DEL CUELLO DEL PIE.

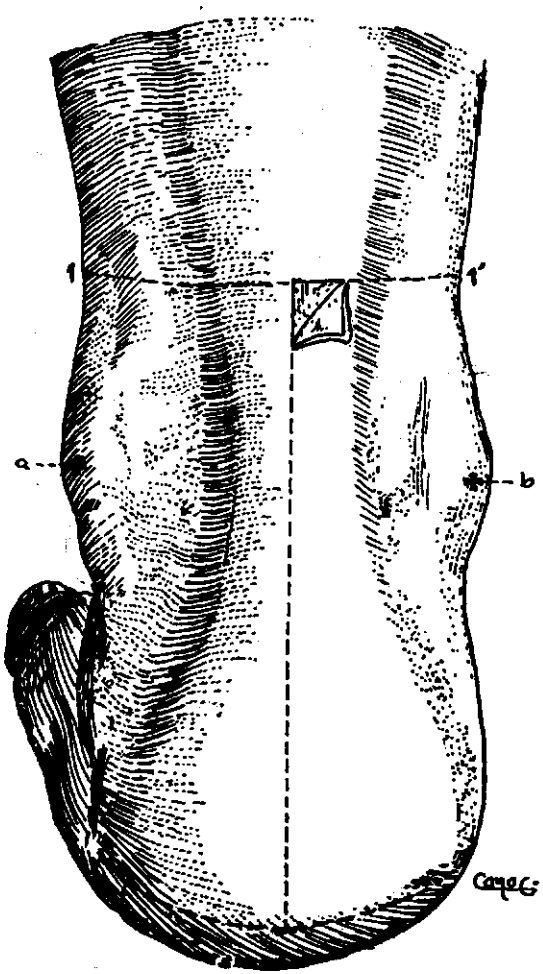

1, 1 '. Base de los maleolos.

a.- Maleolo interno. b.- Maleolo exte

FIG. 81

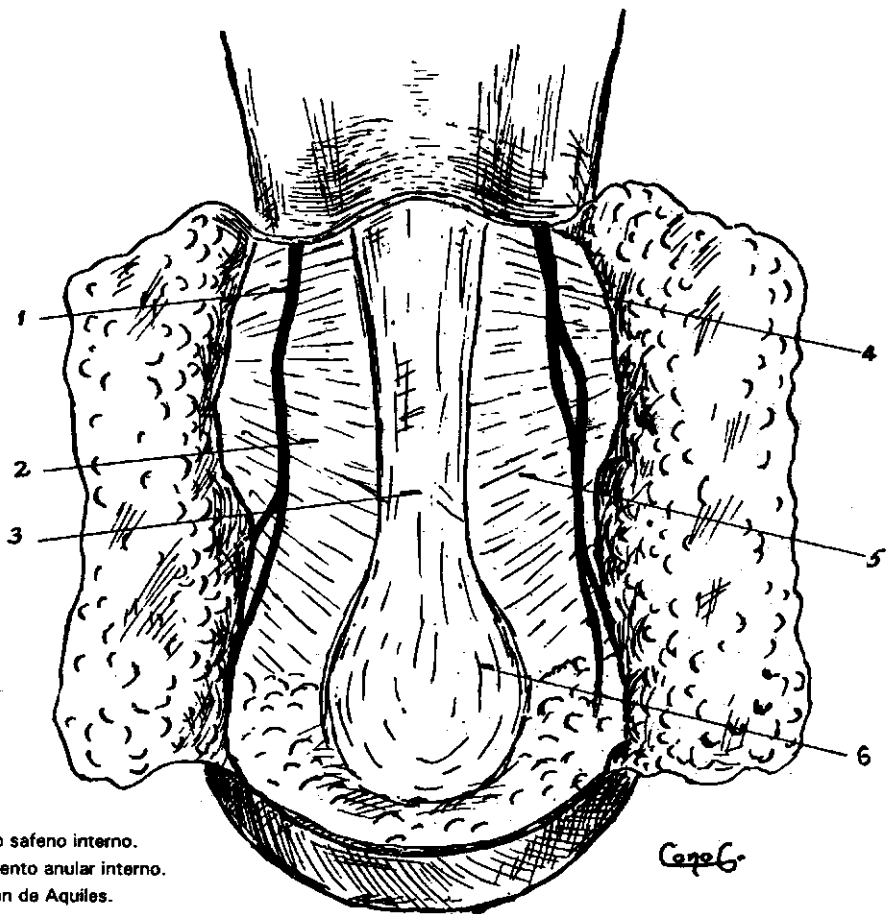

1. Nervio safeno interno.
2. Ligamento anular interno.
3. Tendón de Aquiles.
4. Nervio safeno externo.
5. Ligamento anular externo.
6. Calcáneo.

FIG. 81A

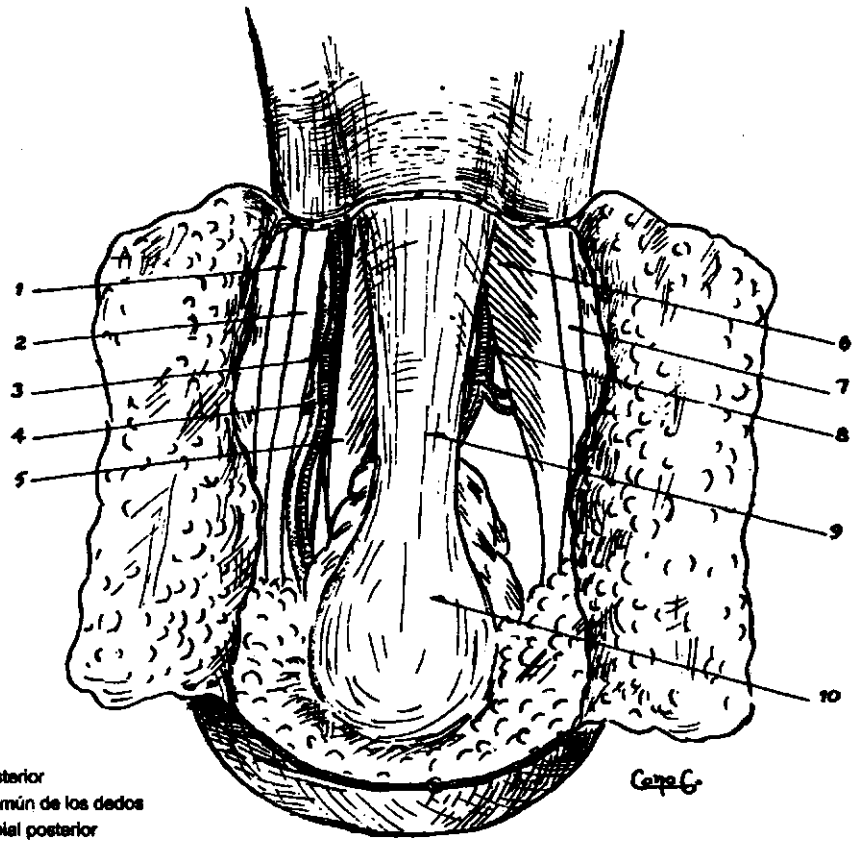

1. Tibial posterior
2. Flexor común de los dedos
3. Arteria tibial posterior
4. Nervio tibial posterior
5. Flexor propio del dedo gordo
6. Peroneo lateral corto
7. Peroneo lateral largo
8. Arteria peronea posterior
9. Tendón de Aquiles
10. Calcáneo

FIG. 81B

"A".- TRIANGULO CALCANEO ASTRAGALINO EXTERNO

1. Peroneo lateral largo (tendón)
2. Tendón de Aquiles
3. Maléolo lateral
4. Paquete adiposo
5. Ligamento anular externo
6. Calcáneo
7. Peroneo anterior (tendón)
8. Tibial anterior (tendón)
9. Extensor común de los dedos (tendón)

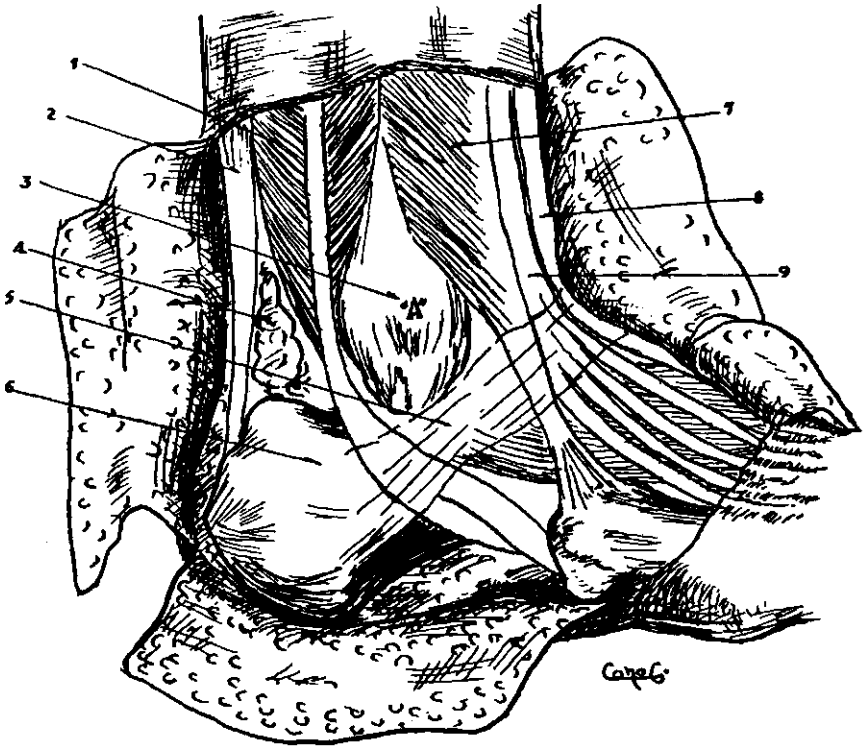

FIG. 81C

En la parte media se seccionará para descubrir al tendón de Aquiles.

Se hacen, pues, tres cortes verticales de la aponeurosis para disecar el plano subaponeurótico. En realidad, esta aponeurosis representa a la tibial posterior que se continúa con la plantar, reforzada en los surcos retromaleolares por fibras que van del maleolo al calcáneo, y que constituyen los ligamentos anulares externo e interno.

4o. Al tendón de Aquiles, formado por los gemelos y el sóleo, lo seguimos hasta su inserción en el calcáneo; es blanco nacarado, ancho, de 2 centímetros, grueso y resistente. En su parte media es más angosto, por lo que se le compara a un reloj de arena o clepsidra. Muy superficial, es fácilmente accesible a la palpación. Lo envuelve una vaina que le da la aponeurosis tibial y que hay que abrir como lo hemos hecho.

En el surco retromaleolar interno encontramos, de la superficie al plano óseo, al tibial posterior, al que podemos palpar bajo la piel; sigue el flexor común de los dedos o flexor tibial, y el más profundo o flexor propio del dedo gordo, o flexor peroneo, que está pegado al borde interno del tendón de Aquiles. Estos tendones están incluidos en sendas correderas que forman los tabiques fibrosos que envía el ligamento anular interno, y que van a insertarse al calcáneo.

Entre el tendón del flexor propio del dedo gordo por fuera, y el del flexor común de los dedos o flexor tibial, encontramos a la arteria y a las dos venas tibiales posteriores, acompañadas del nervio tibial posterior que corre entre los vasos y el tendón del dedo gordo o peroneo. La arteria está a igual distancia del borde del maleolo interno y del tendón de Aquiles.

En el surco retromaleolar externo encontramos a los tendones de los peroneos laterales, el largo más superficial y el corto más profundo, en sendas correderas que les forma los tabiques que emite el ligamento anular interno.

Entre estos tendones encontramos la arteria peronea posterior, muy delgada, que desciende por detrás del maleolo externo.

"A".- TRIÁNGULO ASTRAGALINO INTERNO

1 y 1'. Tibial anterior (tendón)

2. Maleolo interno

3. Ligamento anular interno

4. Extensor propio del dedo gordo

5. Tibial posterior (tendón)

6. Flexor común

7. Tendón de Aquiles

8. Calcáneo

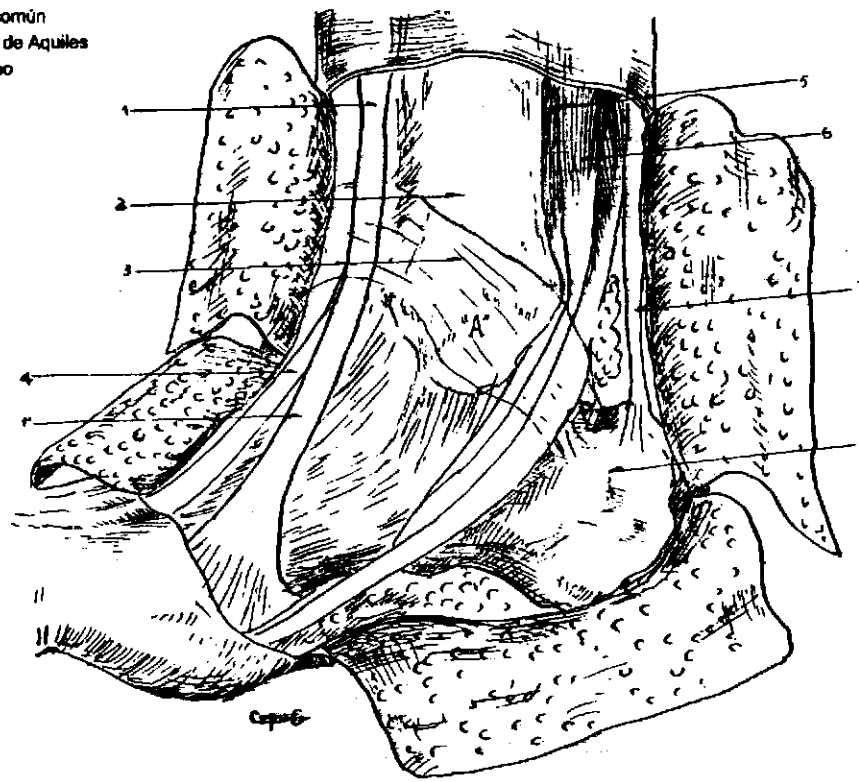

FIG. 82

REGION PLANTAR

La región plantar mira hacia abajo y se pone en contacto con el suelo; en la estación de pie y durante la marcha, resiste todo el peso del cuerpo.

Límites.- Por delante, es el pliegue dígito-plantar; a los lados, sus bordes respectivos; hacia atrás, también el borde posterior del talón que lo separa de la cara posterior del cuello del pie. En profundidad se extiende hasta los interóseos plantares.

Forma.- Cuadrilátera y muy alargada en sentido anteroposterior, es estrecha a nivel del talón y ancha en la parte anterior, alcanzando su máxima extensión el pliegue dígitoplantar.

En la parte interna, la planta del pie se ahueca, de tal manera que el borde interno del pie no se apoya en el suelo. Este arco interno o bóveda plantar, se forma por la especial disposición de los huesos del pie. El calcáneo, el astrágalo, el escafoides, la primera cuña y el primer metatarsiano, contribuyen a formar este arco que por su función se le llama de movimiento o muelleo. Cuando este arco desaparece, la planta del pie se hace plana, lo que significa un defecto que hace la marcha molesta y aun dolorosa, y además deforma al pie de manera característica. (Pie plano).

La planta del pie se pone en contacto con el suelo por el talón, por el borde externo y por la extremidad anterior de los cinco metatarsianos. El borde externo del pie tiene como esqueleto al calcáneo, cuboides y quinto metatarsiano, los que en conjunto forman también un arco de muy poca curvatura. Es el arco de apoyo o resistencia.

Sobre el borde interno marque el alumno el resalto que hace la apófisis menor del calcáneo, inmediatamente abajo del vértice del maleolo interno; más adelante, el tubérculo del escafoides, muy prominente, a dos o tres centímetros por delante del maleolo interno; y más adelante aún, la prominencia que hace el tubérculo de la extremidad posterior del primer metatarsiano, y que se localiza en la parte media del borde interno del pie.

Sobre la parte media del borde externo, márquese el resalto que hace la apófisis estiloides de la extremidad posterior del quinto metatarsiano.

DISECCION

Cortes: Por delante, un corte curvo de ligera concavidad posterior que siga todo el pliegue dígitoplantar; por los lados, dos cortes, derecho e izquierdo, que sigan respectivamente los bordes del pie y que deben ser la continuación de los extremos del corte anterior; estos cortes laterales deben llegar hasta el talón pero sin unirse, pues se debe dejar sin corte la parte más posterior del talón como bisagra del colgajo. Fig. 1.

REGIÓN PLANTAR

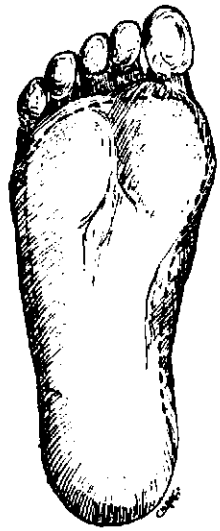

CORTE DE LA REGIÓN

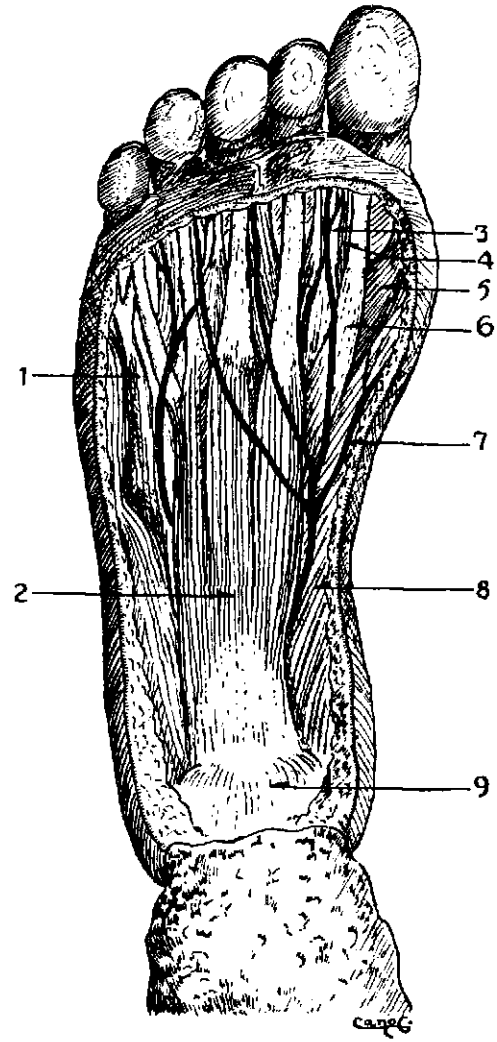

1. Flexor corto del dedo pequeño.
2. Flexor corto plantar.
3. Aductor oblicuo del dedo gordo.
4, 5. Flexor corto del dedo gordo.
6. Tendón del flexor propio del dedo gordo.
7. Nervio plantar interno.
8. Aductor del dedo gordo.
9. Calcáneo.

FIG. 83

1o. Levántese la piel de adelante hacia atrás, teniendo en cuenta que es delgada y fina en el hueco o bóveda plantar (parte interna), de fácil disección. En cambio, su levantamiento es laborioso en la parte externa; es muy gruesa y dura porque la piel se une a la aponeurosis por trabéculas fibrosas que determinan una solidaridad muy firme entre la piel, el tejido celular y la aponeurosis, que prácticamente forman un solo plano destinado a resistir grandes presiones.

La piel plantar es completamente lampiña, carece de glándulas sebáceas y, en cambio, es muy rica en glándulas sudoríparas. En algunos sujetos, estas glándulas secretan un sudor abundante (hiperhidrosis) y de muy mal olor.

En las personas que no usan calzado, la piel en los puntos de apoyo es dura y de espesor considerable. Su dureza llega a lo córneo.

2o. El tejido celular subcutáneo es fácil de disecar por su delgadez en el hueco plantar, no así en el resto de la región, por el detalle anatómico ya mencionado. El tejido celular está representado por los pelotones de grasa que rellenan los espacios que dejan entre sí las trabéculas fibrosas que van de la piel a la aponeurosis.

3o. Levantados los planos superficiales, queda a descubierto la aponeurosis plantar superficial, que se divide en tres porciones: la plantar interna, la plantar externa y la plantar media. Esta última es la más gruesa y resistente, de forma triangular, su vértice se inserta en el calcáneo y su base anterior se divide en cinco cintillas que al insertarse en la raíz de los dedos, describen una serie de arcos por los que pasan los tendones de los flexores.

Debe quedar bien limpia para que el alumno la estudie.

4o. Esta aponeurosis central se levanta de atrás a delante, desinsertándola del calcáneo, hasta llegar a la raíz de los dedos, y respetar las cintillas y arcos mencionados. Como puede apreciarse, el corte de la aponeurosis es inverso al de la piel y tejido celular.

Al levantar la aponeurosis se cortan a lo largo sus tabiques intermusculares interno y externo, que envía al plano óseo y dividen a la planta en tres compartimientos, ahora bien visibles en nuestra disección.

5o. En el compartimiento interno se disecan los músculos: aductor del dedo gordo, flexor corto y flexor largo del mismo dedo. El aductor es el más superficial y sigue el borde interno del pie, se inserta en la tuberosidad posterior del calcáneo, en el ligamento anular interno del tarso, y en la misma aponeurosis, y se dirige a la parte interna del extremo posterior de la primera falange del dedo gordo, donde se inserta por medio de un corto tendón fuerte y resistente.

El flexor corto del dedo gordo está situado inmediatamente arriba del precedente. Hay que apartar al tendón del flexor largo para descubrirlo. Se inserta en la cara inferior del escafoides y de la tercera cuña. Al lle-

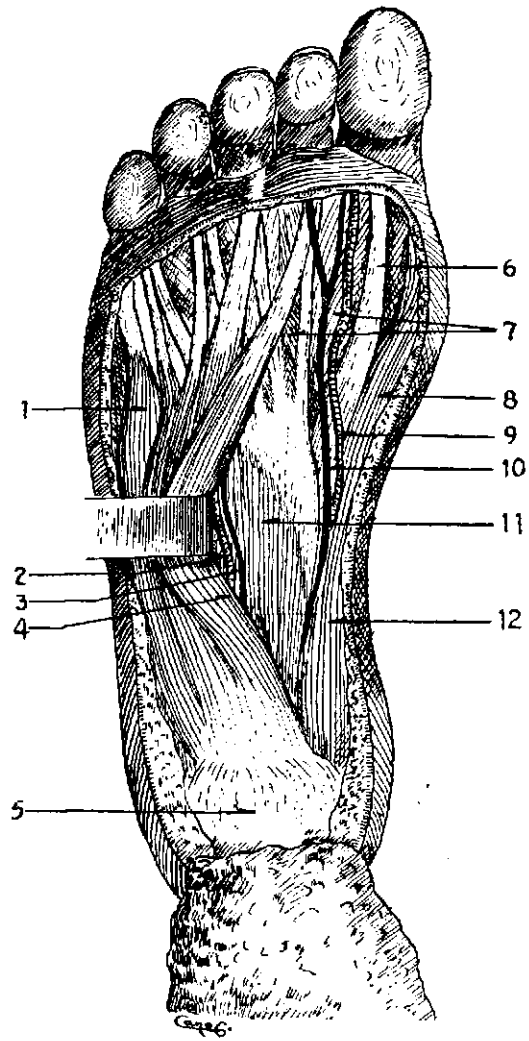

1. Flexor corto del dedo pequeño.
2. Arteria plantar externa.
3. Nervio plantar externo.
4. Flexor corto plantar.
5. Calcáneo.
6. Tendón del flexor propio
7. Lumbricales.
8. Flexor corto del dedo gordo.
9. Arteria plantar interna.
10. Nervio plantar interno.
11. Accesorio del largo flexor común.
12. Aductor del dedo gordo.

FIG. 84

gar a la parte media del primer metatarsiano se divide en dos fascículos: el interno, que se une al tendón del aductor, y el externo, que se une al tendón del abductor del dedo gordo, para terminar insertándose en la parte interna y en la externa, respectivamente, de la primera falange de este dedo.

El tendón del flexor largo propio del dedo gordo cubre al cuerpo carnoso del corto y lo hemos de disecar para ver sus relaciones.

En el compartimiento externo están los músculos: abductor, flexor corto y oponente del dedo pequeño, fusionados más o menos entre sí. El abductor se inserta en la tuberosidad externa del calcáneo y en la cara profunda de la aponeurosis, de donde se dirige a insertarse a la parte externa, del extremo posterior de la primera falange del dedo pequeño. El flexor corto de este dedo se inserta en la vaina del peroneo lateral largo y por delante en el extremo posterior de la primera falange de este mismo dedo. Para verlo hay que separar al tendón del abductor hacia afuera. El oponente del dedo pequeño es muy corto, se confunde atrás con el flexor corto, y por medio de un tendoncito va a terminar a la primera falange de este dedo.

En el compartimiento medio encontramos los músculos: flexor corto plantar, accesorio del flexor largo o cuadrado carnoso, lumbricales e interóseos.

En el plano más superficial disecamos al flexor corto plantar, de forma cuadrilátera, aplanado; se inserta en la tuberosidad interna del calcáneo y en la cara profunda de la aponeurosis, de donde arranca para dirigirse hacia adelante, y a poco dividirse en cuatro fascículos que al llegar a los dedos se convierten en otros tantos tendones delgados que se insertan en el extremo posterior de la segunda falange de los cuatro últimos dedos. El dedo gordo no recibe tendón de este músculo.

A este flexor corto plantar hay que limpiarlo y separarlo a un lado, para descubrir a los cuatro tendones del flexor largo común de los dedos. Estos forman atrás un solo tendón alojado en el canal calcáneo y en dirección diagonal van hacia adelante y afuera, y abandonando el compartimiento interno, atraviesan al tabique intermuscular interno, cruzándose con el tendón del flexor largo propio del dedo gordo o flexor peroneo, llegan a la parte media; aquí se divide en cuatro tendones que disecamos para seguirlos hasta las segundas falanges de los cuatro últimos dedos.

El accesorio del flexor largo o cuadrado muscular de Silvio, es pequeño, aplanado y cuadrilátero; se inserta por un fascículo en la cara interna del calcáneo, y por otro fascículo en la cara inferior del mismo hueso. Hacia adelante toman inserción en los tendones del flexor largo, sobre todo en el tercero y cuarto.

Al disecar a los tendones del flexor largo, también encontramos a los músculos lumbricales que en número de cuatro van adosados a ellos, pero al llegar a las articulaciones metatarso-falángicas, van a insertarse a la parte interna del extremo posterior de la primera falange respec-

tiva, así como pasan a la región dorsal para insertarse en los tendones del extensor correspondiente.

Hay que ir separando a los tendones del flexor corto y del flexor largo para llegar a un tercer plano donde encontramos al abductor del dedo gordo y al tendón del peroneo lateral largo. El abductor consta de dos fascículos, uno oblicuo y otro transverso. El oblicuo se inserta en el cuboides y en el extremos posterior del tercero y cuarto metatarsianos. El transverso, más desarrollado, toma origen en las partes fibrosas de las cuatro articulaciones metatarso-falángicas, a las que a la vez cubren, dada su dirección transversal.

Los dos fascículos se dirigen a la parte externa del dedo gordo, y reuniéndose en un mismo tendoncito se insertan en la parte externa de su primera falange. El tendón del peroneo lateral largo entra a la planta del pie por el lado externo, alojado en el canal del cuboides y casi transversal, pasa por la cara inferior de la tercera cuña y termina insertándose en el tubérculo externo de la extremidad posterior del primer metatarsiano y en la primera cuña. Este tendón se encuentra entre el plano óseo y los tendones flexores, y tiene grande ingerencia en la patogenia del pie plano valgo.

6o. Las arterias plantar interna y plantar externa, ramas terminales de la tibial posterior, las encontramos: la primera en el compartimiento interno entre los músculos aductor y flexor corto del dedo gordo; esta arteria se encuentra en el espesor del tabique intermuscular interno; y la segunda, la plantar externa, que es más gruesa que la interna, lleva una dirección oblicua hacia afuera y adelante, entre el flexor corto plantar y el accesorio del flexor largo, hasta llegar al tabique externo, en cuyo espesor se coloca.

Al limpiar los músculos se encuentran y disecan las arterias que corren acompañadas de los nervios respectivos, plantar interno y plantar externo. Estos nervios son ramas terminales del tibial posterior.

DISECCION DEL CEREBRO

Rasúrese bien el cuero cabelludo del cadáver. Con tinta azul se señalarán las seis líneas del procedimiento lineal de topografía cráneo-encefálica de Kroenlein, de la manera siguiente.

Sobre el lado elegido márquense las siguientes líneas horizontales:

Línea aurículo-infraorbitaria. - Tiéndase un hilo que parta del borde inferior de la órbita y pase por el borde superior del orificio del conducto auditivo externo hasta llegar a la línea media. Esta línea pasa por el arco cigomático y la base de la apófisis mastoides. El cruce de esta línea con la media corresponde a la protuberancia occipital externa o inion. Márquese con tinta esta línea.

Línea supraorbitaria. - Paralela a la aurículo-infraorbitaria, márquese la supraorbitaria que parte del borde superior de la órbita y llega atrás hasta la línea media.

Línea media. - Va de la glabela a la protuberancia occipital externa o inion. La glabela es el punto medio de la línea que reúne a las cabezas de ambas cejas, y el inion es el cruce entre esta línea y la aurículo-infraorbitaria, como ya se dijo. Esta línea media coincide con la sutura sagital o parieto-parietal.

De las líneas verticales marcamos la biauricular, la mediocigomática y la retromastoidea.

La biauricular debe ser perfectamente perpendicular a la aurículo-infraorbitaria, y debe ir desde esta línea a la media, partiendo del conducto auditivo externo.

La mediocigomática debe ser también perpendicular a las horizontales, y paralela a la biauricular. Va de la aurículo-infraorbitaria y llega a la línea media, partiendo del punto medio del arco cigomático.

La retromastoidea llenará los mismos requisitos geométricos, partiendo del borde posterior de la apófisis mastoides va de la aurículo-infraorbitaria a la línea media.

Con tinta roja el alumno marcará los siguientes puntos:

Punto meníngeo anterior, llamado también silviano, del pterion o de Broca. Es el cruce de las líneas mediocigomática y supraorbitaria. Tiene todas estas denominaciones por corresponder a estos elementos anatómicos, pues en él se puede localizar a la rama anterior de la arteria meníngea media, al extremo anterior de la cisura de Silvio, al punto de reunión de los huesos frontal, parietal, concha del temporal y ala mayor del esfenoides llamado pterion, y por último corresponde al centro del lenguaje articulado o de Broca.

Punto bregmático. - El bregma se localiza en el cruce de las líneas

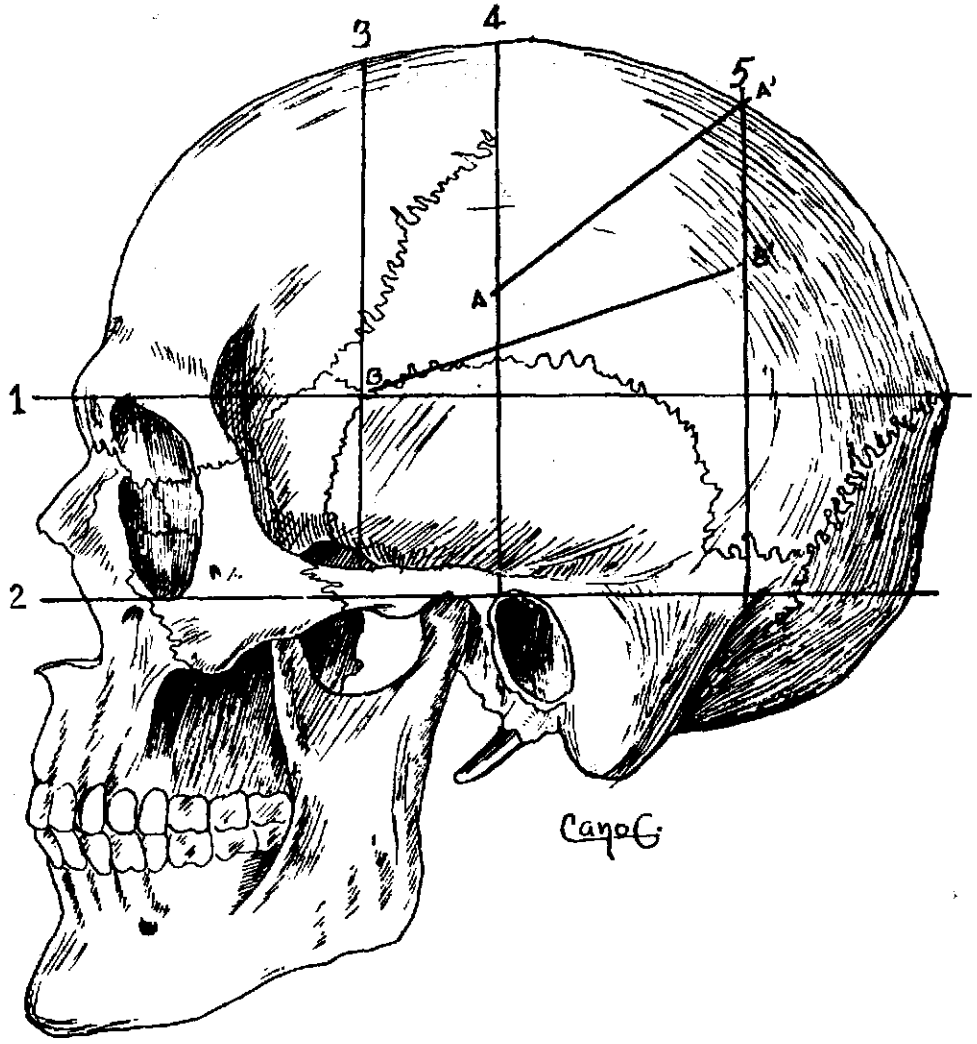

1. Línea supra-orbitaria.
2. Línea auriculo-infraorbitaria.
3. Línea medio-cigomática.
4. Línea *biauricular*.
5. Línea retromastoidea.

A, A´. Proyección de la cisura de Rolando.

B, B´. Proyección de la cisura de Silvio.

FIG. 87

PROCEDIMIENTO DE KROENLEIN.

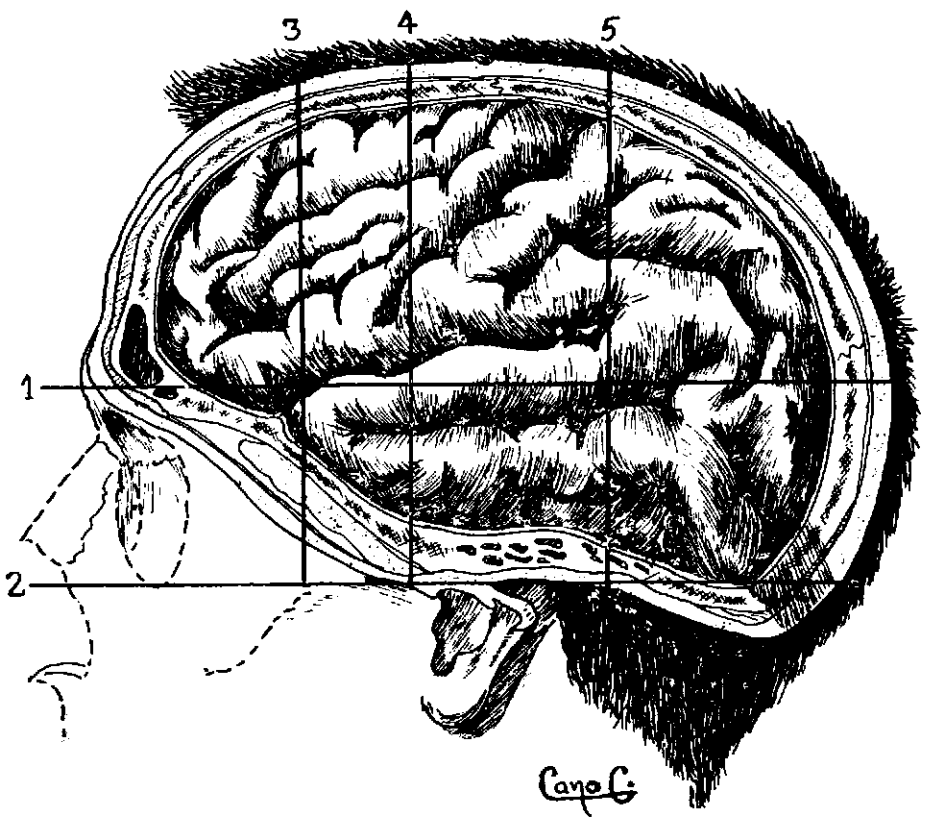

1. Línea supra-orbitaria.
2. Línea auriculo-infraorbitaria.
3. Línea medio-cigomática.
4. Línea biauricular.
5. Línea retromastoidea.

FIG. 87A



CORTE VISTO DE FRENTE.

CORTE VISTO POR ATRÁS.

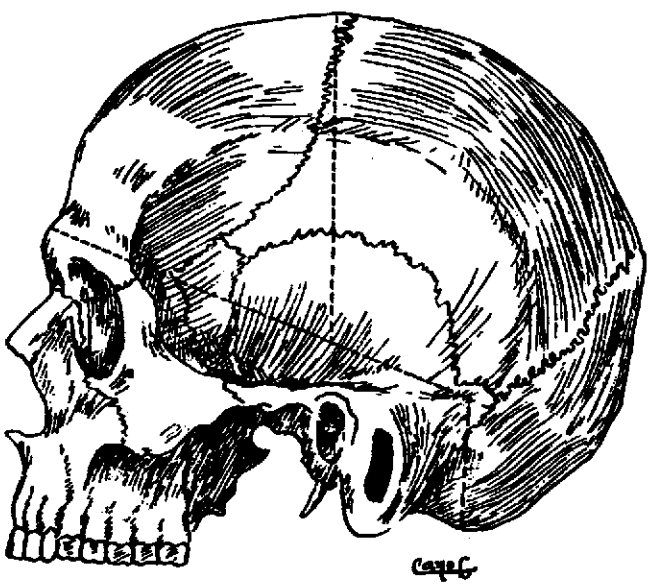

CORTE VISTO DE PERFIL (LATERAL).

FIG. 87B

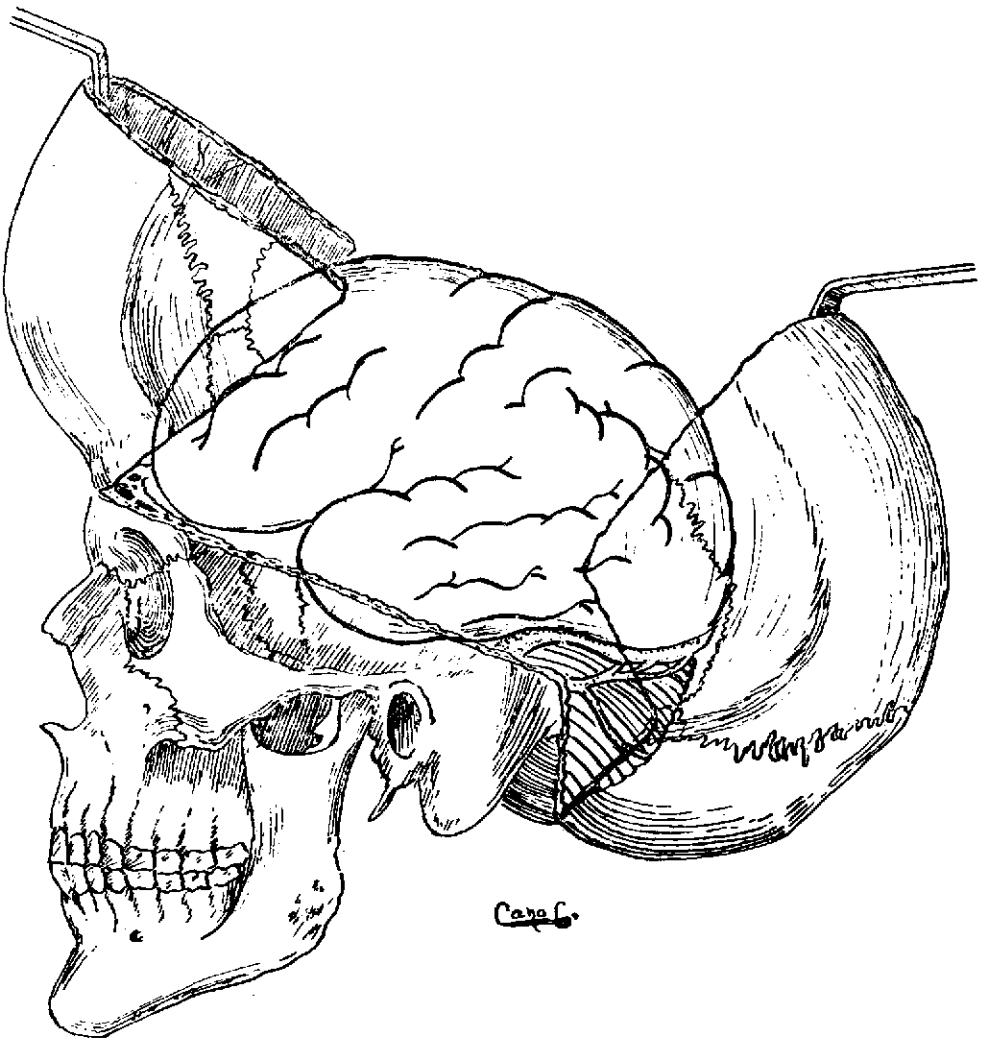

LEVANTAMIENTO DE LA BÓVEDA CRANEANA EN DOS SEGMENTOS.

FIG. 87C

media y biauricular. Corresponde a la unión de las suturas media o parieto-parietal y la coronaria o fronto-parietal.

Punto lamboideo. - El lambda se sitúa en el cruce de la línea media con la supraorbitaria. Corresponde al punto de unión de los dos parietales con la concha del occipital.

Cisura de Rolando. - Línea que va del punto meníngeo anterior al cruce de las líneas media y retromastoidea. De esta línea solo se considera como la proyección de la cisura de Rolando al segmento comprendido entre las líneas biauricular y retromastoidea.

Cisura de Silvio. - Su línea de proyección va del punto meníngeo anterior a la retromastoidea, y es la bisectriz del ángulo que forman las líneas supraorbitaria con la de Rolando.

Asterion: El cruce de las líneas aurículo-infraorbitaria con la retromastoidea, corresponde al ángulo que forman las porciones horizontal y vertical del seno lateral venoso de la duramadre. Proyecta también el asterion, o sea la reunión del occipital, el parietal y la concha del temporal.

Se marcará el cuadrilátero de Bergmann, comprendido entre las líneas aurículo-infraorbitaria, supraorbitaria, retromastoidea y biauricular, que representa la zona de trepanación del piso medio de la base del cráneo.

Este procedimiento lineal de Kroenlein es bastante simple, y el alumno lo retiene con facilidad y es verídico en sus proyecciones. Es muy útil en Anatomía y en Propedéutica. Ver figura.

1o. Hágase un extenso corte del cuero cabelludo, desde la glabela hasta la articulación occipito-atloidea, siguiendo exactamente la línea media, y bájense a uno y otro lado ambos colgajos hasta los arcos cigomáticos respectivos. Queda a descubierto el plano óseo, en el que el alumno localizará las suturas coronaria o fronto-biparietal, la media o sagital o biparietal; el pterion, el asterion, el bregma, el lambda, el inion, de acuerdo con lo marcado con las líneas de Kroenlein.

2o. A nivel del punto meníngeo anterior, hágase una pequeña trepanación de centímetro y medio cuadrados, para que el alumno descubra a la rama anterior de la meníngea media. Nosotros hacemos otra pequeña trepanación a un centímetro arriba de la parte media del arco cigomático, donde encontramos el tronco principal de esta arteria meníngea media.

3o. Levantar la bóveda del cráneo. Este tiempo requiere un corte hecho con sierra recta por delante, que pase horizontalmente por el borde superior de ambas cejas hasta las apófisis orbitarias externas de uno y otro lado. Este corte queda al ras de las bóvedas orbitarias. De ambos lados háganse sendos cortes que vayan de la apófisis orbitaria externa al borde superior del orificio del conducto auditivo externo, de donde se prolonga al asterion, corte que corresponde a la base de la apófisis mastoides. Del asterion se prolonga el corte hasta la parte lateral del agujero occipital. A veces se necesita usar el cincel y el martillo. Hecho este corte

en toda la base del cráneo, hacemos otro sobre la línea biauricular que vaya de un lado al otro lado.

Se levantan ahora, a partir de este corte biauricular, el colgajo anterior hacia adelante y el posterior hacia atrás, dejando a descubierto a la meninge dura. Ver figura.

4o. Entre el plano óseo y la meninge, hay muy escasas adherencias, de tal manera que se puede ver bien el espacio despegable de Gerard Marchant, que en clínica tiene importancia.

5o. De esta manera queda ampliamente a descubierto la meninge dura, en cuya superficie el alumno observará que es blanca, despulida, opaca, y además la manera como se disponen las ramas de la arteria meníngea media, en un desdoblamiento de la duramadre, de tal forma que se encuentra como empotrada y por lo tanto fija sobre la superficie de la membrana. Recordemos que la meninge dura está compuesta por tres planos, yendo de la superficie al centro: el periostio, la duramadre y la hoja parietal de la aracnoides. Por esta razón, la meninge dura o paquimeninge tiene un aspecto distinto por su cara superficial, que es la que estamos viendo, y por su cara profunda, que es tersa, pulida y brillante. En el cráneo, el periostio abandona al hueso y se adhiere a la duramadre.

Sigamos despegando a la meninge dura del plano óseo, es decir, haciendo real el espacio despegable de Gerard Marchant hacia abajo, para llegar a la base del cráneo, en su compartimiento medio, hasta ver la entrada de la arteria meníngea media por el agujero redondo menor. Se diseca a la arteria, y obsérvese que antes de que se incruste en la superficie perióstica de la meninge dura, tiene un segmento como de un centímetro de extensión que bien se puede rodear y disecar. Este detalle anatómico es aprovechado en cirugía, y el alumno debe estudiarlo con detenimiento.

6o. Senos de la duramadre. - Se abrirá ahora el seno venoso longitudinal superior, en todo su recorrido de delante a atrás, que se encuentra en el borde superior de la hoz del cerebro, en la línea media, un poco cargado a la derecha. A medida que se acerca a la presa de Herófilo se va haciendo más amplio, lo que da lugar a ver su paulatino ensanchamiento de delante a atrás.

La presa de Herófilo se abre ampliamente para ver la salida a uno y otro lado de las porciones horizontales de ambos senos venosos laterales. Se limpia de coágulos la presa de Herófilo y el nacimiento de los senos laterales, para localizar el orificio de desembocadura del seno recto, por el que se introduce una sonda acanalada, obsérvese que lleva una dirección hacia arriba y adelante.

La presa de Herófilo corresponde al inion o protuberancia occipital externa, y los senos venosos laterales en su porción horizontal, a la línea curva occipital superior. En proyección es una línea que va del inion al asterion.

Ya se dijo que el ángulo que forman la porción horizontal con la vertical del seno lateral, corresponde en proyección al asterion.

7o. Practiquemos ahora un corte en la meninge dura, a la derecha de la línea media, a un lado del seno longitudinal superior, paralelo a él, desde la glabela al inion. Abátase el colgajo hasta descubrir la corteza cerebral del hemisferio derecho, desde su borde superior hasta el inferior.

Ahora veremos la superficie interna de la meninge dura, lisa, tersa, pulida y brillante, debido a que está forrada por la hoja parietal de la aracnoides de naturaleza serosa. Compare el alumno esta superficie con la externa, para que note sus diferencias.

Con un gancho separador rechace hacia la derecha al hemisferio derecho para ver la hoz del cerebro, al seno longitudinal inferior que ocupa su borde inferior, y a la superficie superior del cuerpo calloso.

A nivel del rodete del cuerpo calloso, o sea, en su parte posterior, se ve parte del plexo coroideo del tercer ventrículo y la iniciación de las venas de Galeno, que van a desembocar al extremo anterior del seno recto, que, referido por la sonda que hemos colocado, podemos observar muy bien la continuidad de estas venas con el seno recto.

8o. Desinsértese la hoz del cerebro de la tienda del cerebelo, mediante un corte inmediatamente arriba del seno recto; levántese con un gancho el lóbulo occipital y déjese a descubierto la tienda del cerebelo del lado derecho, para hacer las observaciones necesarias.

Ahora hágase un corte longitudinal de la meninge dura, del lado izquierdo del seno longitudinal superior, tal como se hizo del lado derecho, desde la glabela al inion. Abátase el colgajo meníngeo hasta descubrir el borde inferior del cerebro, para dejar, como del lado derecho, toda la corteza cerebral izquierda a la vista.

Levántese el lóbulo occipital izquierdo para dejar a descubierto el lado izquierdo de la tienda del cerebelo.

Ahora un corte longitudinal a uno y otro lado del seno recto de la tienda del cerebelo; levántese la parte posterior de la hoz del cerebro, para ver el rodete del cuerpo calloso, y los plexos coroideos del tercer ventrículo que empezamos a ver al disecar las venas de Galeno.

9o. Estúdiese la cara superior del cerebelo que queda a la vista al levantar los colgajos de su tienda del cerebelo. La cara superior de ambos hemisferios cerebelosos, el vermis superior, el lóbulo central y la válvula de Vieussens.

Abatiendo al cerebelo, vemos a los tubérculos cuadrigéminos que representan la cara superior de los pedúnculos cerebrales, cubiertos por los plexos coroides que hay que despejar con mucho cuidado para no llevarse a la glándula pineal que descansa entre los cuadrigéminos anteriores o nates. Recordemos que son cuatro los tubérculos cuadrigéminos,

dos anteriores o nates y dos posteriores o testes.

Una observación cuidadosa para ver por detrás de los posteriores la salida del finísimo hilo nervioso del patético.

Repitiendo, para ver con claridad los tubérculos cuadrigéminos y la glándula pineal, hay que despejar con cuidado al plexo vascular coroideo.

10o. Sobre la línea media del vermis superior, y mediante un corte neto y profundo, abramos el cerebelo y separemos con ganchos a uno y otro lado los hemisferios cerebelosos. Aparece ante nuestra vista el cuarto ventrículo, y bien visibles los pedúnculos cerebelosos, los dos superiores y los dos inferiores. A los superiores se les ve unirse en su parte superior formando la válvula de Vieussens. Por arriba se ven los tubérculos cuadrigéminos y se puede pasar una fina sonda por el conducto que cubren estos tubérculos, o sea, el acueducto de Silvio, que comunica entre sí a los ventrículos cuarto y tercero. Esta maniobra puede hacerla el alumno para darse cuenta de esta comunicación interventricular, y observar a la punta de la sonda en el tercer ventrículo.

Hacia abajo, al separarse los haces de Goll a uno y otro lado, se ve el pico del cálamo con la desembocadura del conducto del epéndimo. El alumno debe introducir su sonda o estilete por este orificio.

Véase con atención al cuarto ventrículo, su forma romboidal, y recuérdese que una línea media transversal lo divide en dos triángulos, el superior o protuberancial y el inferior o bulbar.

11o. En seguida hacemos un corte longitudinal en la línea media del cuerpo calloso en toda su extensión, de extremo anterior o rodilla a extremo posterior o rodete, interesando todo su espesor, que es de 8 milímetros. Por abajo encontramos el septum lucidum y más abajo aún al trígono. Cuerpo calloso, septum lucidum y trígono, forman la pared superior o base del tercer ventrículo o ventrículo medio. Abierto éste ampliamente, volvemos a pasar la sonda por todo el acueducto de Silvio para observar una vez más la comunicación entre este ventrículo medio y el cuarto ventrículo.

12o. Con un separador levántese el cuerpo calloso para ver la cara interna del tálamo óptico, la comisura gris que une a los tálamos ópticos por esta su cara interna. Córtese esta comisura gris, y veremos hacia arriba y afuera del tálamo el núcleo caudado. Ahora podremos recorrer con el dedo índice al ventrículo lateral, desde su prolongación anterior o cuerno frontal hasta su prolongación posterior o cuerno occipital.

13o. Cambiemos de campo de acción y vayamos a la parte lateral del cerebro. Póngase al cadáver en decúbito lateral, o sea, de lado, para trabajar con más comodidad.

Levantada la meninge dura que, como dijimos, está integrada por el periostio, la duramadre y la hoja parietal de la aracnoides, queda a la vista la corteza cerebral cubierta por la hoja visceral de la aracnoides a la que se la puede levantar con una sonda acanalada a nivel de cualquier

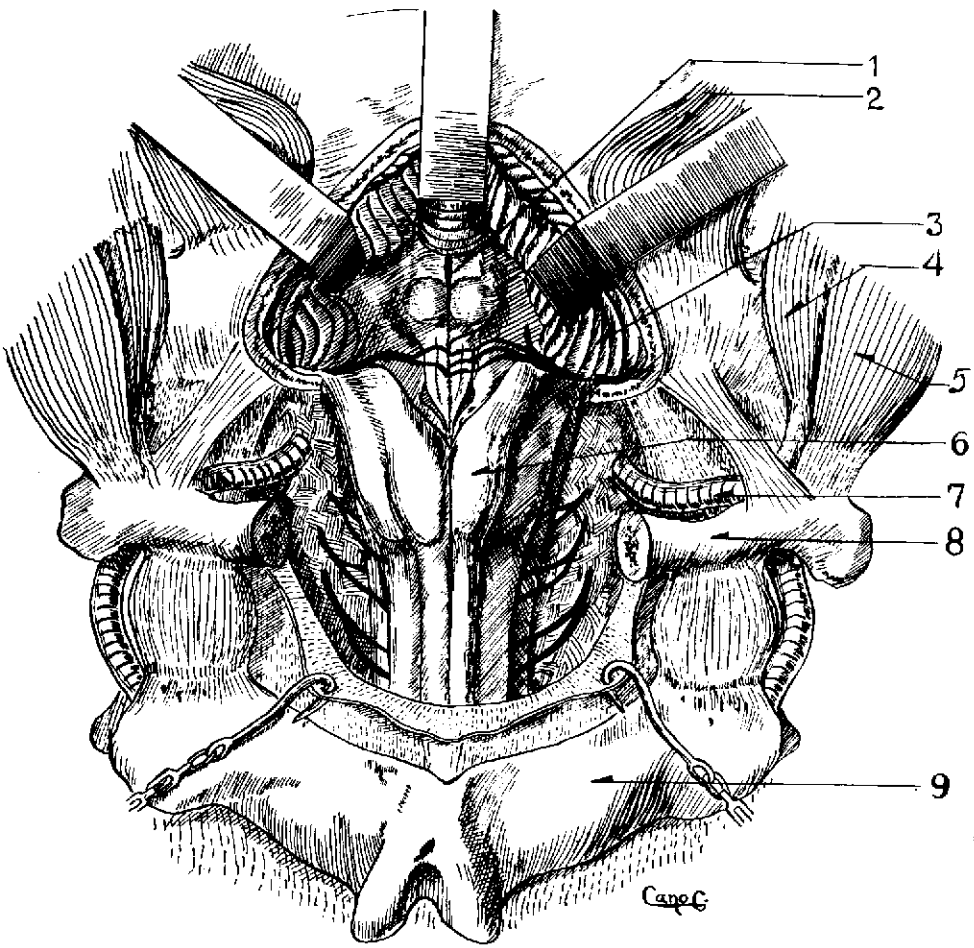

1. Cuarto ventrículo.
2. Recto mayor.
3. Cerebelo.
4. Oblicuo menor.
5. Oblicuo mayor.
6. Bulbo.
7. Arteria vertebral.
8. Atlas seccionado.
9. Axis.

FIG. 91

cisura. Se le ve muy delgada, fina, transparente, pero de cierta resistencia para poderla levantar sin desgarrarla. Pasa a manera de puente sobre todos los relieves de la corteza cerebral sin seguirla en sus profundidades.

Identifíquense a las cisuras de Rolando y de Silvio, y confróntese su proyección que se hizo sobre la piel al trazar las líneas de Kroenlein. En la parte posterior localícese a la cisura perpendicular externa. Con tintas de colores diversos, píntense los lóbulos frontal, parietal, temporal y occipital, y señálense los centros motores de la circunvolución frontal ascendente o prerrolándica, los centros sensitivos en la circunvolución parietal ascendente o retrorrolándica. El centro de la audición en la primera circunvolución temporal, el centro de Broca o del lenguaje articulado en el pie de la circunvolución frontal ascendente. El centro de las imágenes auditivas de las palabras inmediatamente atrás del centro de la audición en la misma primera circunvolución temporal; el centro de las imágenes visuales de las palabras en el pliegue curvo o sea en el extremo posterior de la cisura de Silvio.

Ahora se levanta el lóbulo frontal y se abate el temporal para dejar a descubierto al lóbulo de la ínsula, sobre la que corre la arteria cerebral media o silviana, llamada así por recorrer a la cisura de Silvio.

Levántese el borde externo del lóbulo frontal, y se dejará a la vista el piso o compartimiento anterior de la base del cráneo, que corresponde al techo de la órbita. Con esta maniobra veremos la cintilla olfatoria, y levantemos también el borde externo del lóbulo temporal con mucho cuidado. La cintilla olfatoria se encuentra en la parte interna de la cara inferior del lóbulo frontal.

Levantados los lóbulos frontal y temporal, podemos ver la cara inferior del pedúnculo cerebral cruzado en su parte anterior por la cintilla óptica, y oblicuamente en su parte posterior por las arterias cerebelosa superior y cerebral posterior.

En la parte inferior, y casi oculta por el borde interno de la tienda del cerebelo, volvemos a ver el delgadísimo nervio patético que va rumbo a la pared externa del seno cavernoso.

14o. Levantados, pues, los lóbulos frontal y temporal, vemos en primer lugar al nervio motor ocular común o tercer par, como de 2 milímetros de diámetro, fácilmente identificable, que lleva su dirección también a la pared externa del mismo seno cavernoso. Se deja ver en una extensión de dos centímetros y medio aproximadamente, y en relación con la parte anterior del pedúnculo cerebral. Inmediatamente por dentro de este nervio se ve a la arteria oftálmica, que va rumbo al agujero óptico y corre junto al nervio óptico, sobre su parte externa, entrando ambos, repetimos, por el agujero óptico.

15o. Desinsértese del borde posteriosuperior de la peña a la tienda del cerebelo de fuera a dentro, y al llegar al vértice de éste y siguiendo su borde posterosuperior indicado, se descubre al nervio trigémino o quinto

par, que se desprende de la cara anterior de la protuberancia y va a abordar la fosa de Meckel. Esta fosa es un desdoblamiento de la duramadre en el que se aloja el ganglio de Gasser; está situada en la cara anterosuperior de la peña, muy cerca de su vértice. Se levanta la meninge dura con cuidado y se pone a descubierto este ganglio de Gasser y las tres ramas que de él se desprenden: el oftálmico, el maxilar superior y el maxilar inferior. El oftálmico está comprendido en la pared externa del seno cavernoso y va rumbo a la hendedura esfenoidal, es de un diámetro como de 3 milímetros y se le ve en una extensión de 2 centímetros. El maxilar superior va rumbo al agujero redondo mayor, corre muy cerca del oftálmico, es un poco más grueso y se le ve en una extensión de 3 centímetros. Más afuera está el maxilar inferior, el más corto y grueso de los tres, con rumbo al agujero oval, hasta donde lo seguimos.

Queda ahora bien visible el trigémino, con su ganglio de Gasser y sus tres ramas, para que el alumno pueda observar sus características.

16o. Al disecar el nervio oftálmico, prácticamente hemos abierto el seno cavernoso, es decir, para ver íntegramente el oftálmico hemos destruido la pared externa de este seno. Esto nos ayuda para descubrir al nervio motor ocular externo o sexto par en su recorrido, fuera y dentro del seno cavernoso, pasando por debajo del ligamento esfeno-petroso-glenoideo. El motor ocular externo tiene, pues, dos segmentos a nuestra vista: el posterior, de centímetro y medio de extensión, de un milímetro de diámetro, y con una dirección diagonal hacia arriba y afuera, en busca del seno cavernoso; en este tramo, basta con separar ligeramente el trigémino hacia afuera para ponerlo a la vista; lo vemos pasar por debajo del ligamento esfeno-petroso-glenoideo y penetrar al interior del seno cavernoso, pegado a la cara externa de la arteria carótida interna, que también corre en el interior del seno que ya tenemos abierto. En este segmento intracavernoso, basta con separar hacia afuera el nervio oftálmico para ver el sexto par, en estrecha relación con la arteria carótida interna, como ya se dijo, y que deben ser limpiados de los pequeños coágulos que los ocultan y estudiados con detenimiento.

17o. El tiempo que ahora vamos a practicar, necesita que rechacemos hacia atrás el cerebelo con un separador, para despegarlo de la cara posterior del peñasco o peña, y hacer real el espacio llamado ponto-petro-cerebeloso, y veremos entonces el grupo que forman los nervios facial (séptimo par), intermediario de Wrisberg y auditivo (octavo par), que penetra al conducto auditivo interno, cuyo orificio está en esta pared posterior de la peña en su mitad interna.

Inmediatamente por debajo de este grupo, a un centímetro más o menos, se ve el otro grupo formado por el glosofaríngeo (noveno par), el neumogástrico (décimo par) y el espinal (onceavo par), que sale por el agujero rasgado posterior. Al hipogloso mayor o doceavo par se le ve salir, a veces, con los tres nervios mencionados por el mismo agujero rasgado, y en otras ocasiones se le ve salir sólo, por el agujero condíleo anterior, que está por debajo del rasgado, a centímetro y medio.

18o. Para que el alumno se oriente, se le aconseja que vea en el esqueleto la base del cráneo y fije las situaciones de la hendedura esfenoidal, por donde pasan los nervios oftálmico, motor ocular común, motor ocular externo y patético; el agujero óptico por donde pasan el nervio óptico y la arteria oftálmica; el agujero redondo mayor que da paso al maxilar superior; el agujero oval por donde pasa el maxilar inferior; el agujero redondo menor por donde entra la arteria meníngea media; el orificio del conducto auditivo interno por donde salen el facial, intermediario de Wrisberg y el auditivo; el agujero rasgado posterior que da paso al glosofaríngeo, al neumogástrico y al espinal; y el agujero condileo anterior que da paso al hipogloso mayor.

19o. Para el tiempo siguiente póngase el cadáver boca arriba, o sea, en decúbito dorsal, y levántense los lóbulos frontales para descubrir el piso anterior de la base del cráneo, representada por los techos de ambas órbitas y llegar hasta la silla turca. Vemos el quiasma óptico, de cuyos ángulos anteriores salen los nervios ópticos, volvemos a ver los motores común y externo y la arteria oftálmica. Los seccionamos para levantar bien la masa encefálica y dejar a descubierto la cara anterior del bulbo y de la protuberancia, y la V que forman los pedúnculos cerebrales. En el seno del ángulo de esta V encontramos el arranque de ambos nervios motores oculares, (común y externo), y el espacio perforado posterior; más adelante, a los dos tubérculos mamilares y al tuber cinereum, con el tallo pituitario.

En la cara inferior de los lóbulos frontales, y cerca de la cisura interhemisférica, volvemos a ver la cintilla olfatoria, que se divide hacia atrás en sus dos raíces blancas, que en unión con la cintilla óptica y la parte interna de la extremidad anterior del lóbulo temporal, forma el espacio perforado anterior.

20o. Sobre la cara anterior de la protuberancia, vemos en la línea media el tronco basilar en posición vertical, y del que salen las arterias cerebelosas superiores y medias y las cerebrales posteriores.

A los lados del tronco basilar se puede ver la salida de los nervios trigéminos respectivos.

En el surco bulbo-protuberancial, y a nivel de la pirámide anterior de la cara anterior del bulbo, la salida del motor ocular externo, y por fuera de la fosa supraolivar, el nervio auditivo.

Sobre el borde externo del pedúnculo cerebral, y saliendo del surco pedúnculo-protuberancial, vemos salir el patético.

21o. Extráigase de la cavidad craneana la masa encefálica, y hágase a nivel de los tubérculos mamilares el corte de Charcot, para observar el tálamo óptico, el núcleo caudado, el núcleo lenticular, la cápsula interna, el antemuro, la cápsula externa y las porciones frontal y esfenoidal del ventrículo lateral. Este corte es vertical.

En el otro hemisferio hágase el corte de Flechsig a nivel del plano que

pase por la cisura de Silvio, para apreciar las mismas formaciones en corte transversal.

MEDULA Y SUS ENVOLTURAS MENINGEAS
Espacios intermeníngeos

Esta disección muestra al alumno los espacios y planos que hay que atravesar al practicar una punción raquídea.

Sabiendo que la tercera vértebra lumbar corresponde al plano umbilical, tomemos como campo de trabajo a las tercera, segunda y primera vértebras lumbares.

Cortes: a) Vertical, sobre la línea media, o sea, sobre las apófisis espinosas de las mencionadas vértebras.

b) Superior, transversal, que abarque 5 centímetros a cada lado de la línea media, a nivel de la primera lumbar.

c) Inferior, transversal también, a nivel de la tercera lumbar, de igual longitud y paralelo al superior.

d) Bisagras derecha e izquierda equidistantes de la línea media a 10 centímetros.

1o. Se levanta la piel, como si se abrieran las puertas de una ventana.

2o. Igual maniobra para el tejido celular subcutáneo.

3o. La aponeurosis lumbar, que se inserta en las apófisis espinosas de las vértebras, se levanta también a uno y otro lado, haciendo su corte rasando el vértice de las apófisis espinosas.

4o. Con legra, desinsértense las fibras musculares de la masa común, para dejar limpias estas apófisis espinosas de uno y otro lado hasta las láminas vertebrales. Debe verse muy limpio este plano óseo vertebral.

5o. Con cincel o con sierra especial se cortan estas láminas de uno y otro lado. Además, se cortan los ligamentos intervertebrales de la primera vértebra lumbar con la duodécima dorsal, y los de la tercera lumbar con la cuarta. Puede ahora levantarse este plano óseo formado por las apófisis espinosas y parte de las láminas de las tres primeras vértebras lumbares.

6o. Estamos ahora en el espacio epidural comprendido entre la cara interna del conducto vertebral y la cara externa de la duramadre. Este espacio está ocupado por grasa y redes venosas. A los lados, este espacio está atravesado por las raíces de los nervios raquídeos. Este detalle anatómico se aprovecha en la anestesia epidural.

El espacio epidural es amplio en las porciones cervical y lumbar, muy estrecho en la porción dorsal, y extraordinariamente amplio en el

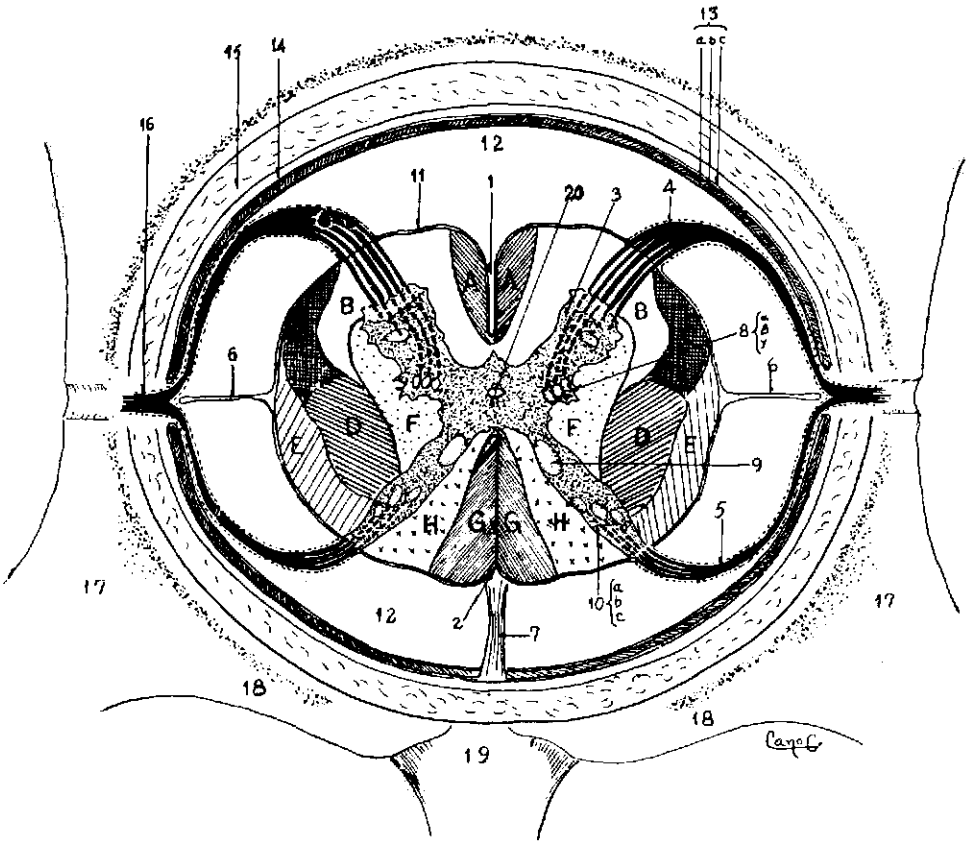

1. Surco medio anterior.
2. Surco medio posterior.
3. Asta anterior de la médula.
4. Raíz anterior del nervio raquídeo o raíz motora
5. Raíz posterior del nervio raquídeo o raíz sensitiva.
6. Ligamentos dentados.
7. Ligamento de Schwalbe.
8. Astas laterales con los centros nerviosos: α) Vaso-motor, β) Pilomotor, γ) Sudoral.
9. Columna de Clark.
10. Astas posteriores de la médula con sus centros motores: a) trófico articular, b) trófico óseo, c) sensitivo.

A.- Haz piramidal directo.
B.- Haz restante.
C.- Haz ascendente de Gowers.
D.- Haz piramidal cruzado.
E.- Haz cerebeloso directo.
F.- Haz lateral profundo.
G.- Haz de Goll.
H.- Haz de Burdach.

11. Piamadre raquídea.
12. Espacio subaracnoideo o pial.
13. Aracnoides con: a) hoja visceral, b) espacio aracnoideo, c) hoja parietal.
14. Duramadre.
15. Espacio epidural.
16. Raíz raquídea nerviosa.
17. Apófisis transversas de la vértebra.
18. Lámina vertebral.
19. Apófisis espinosa.
20. Epéndimo.

FIG. 96

sacro, conocimiento anatómico que se aprovecha en la anestesia llamada caudal.

7o. La duramadre y la hoja parietal de la aracnoides forman una sola capa que es la meninge dura. Esta meninge dura se corta en la línea media con mucha delicadeza. Se toman los bordes de la incisión y se les separa para dejar a descubierto la hoja visceral de la aracnoides.

Esta disección exige mucho cuidado y delicadeza, para ver íntegra a la hoja visceral aracnoidea, lo que pone de manifiesto que entre las hojas parietal y visceral de la aracnoides existe el espacio aracnoideo, que puede hacerse real con cierta facilidad. La hoja visceral aracnoidea es muy delgada, transparente y fina, y deja ver bien la médula. Es una maniobra operatoria. Exploración que hace De Martell de la médula nerviosa a través de la hoja visceral de la aracnoides.

8o. Con un corte vertical se abre esta hoja serosa y queda a descubierto la misma médula. A cada lado se ven con claridad los ligamentos dentados que se desprenden de las caras laterales de la médula. Son dependencia de la piamadre. El espacio pial o subaracnoideo está comprendido entre la piamadre y la hoja visceral de la aracnoides.

Al abrir la hoja visceral de la aracnoides penetramos al espacio subaracnoideo o pial, donde en el vivo se encuentra el líquido cefalorraquídeo. En el muerto, este líquido desaparece. La hoja visceral de la aracnoides, el espacio pial y la piamadre forman la meninge blanda.

Los ligamentos dentados separan las raíces anteriores o motoras de las posteriores o sensitivas de los nervios raquídeos. Este detalle se observa muy bien.

REGION OCCIPITOFRONTAL

La región occipitofrontal está constituída por planos blandos que cubren a la bóveda craneana, adaptándose a su superficie convexa.

Límites. - Por delante, una linea que va de la glabela a la apófisis orbitaria externa, pasando por el borde superior de la ceja.

Por detrás, una linea que va del inion o protuberancia occipital externa al asterion, que está en el extremo superior del borde posterior de la mastoides; esta linea corresponde a la curva occipital superior.

Lateralmente, una linea que va de la apófisis orbitaria externa al asterion, que pase por la cresta lateral del frontal y a la línea curva temporal superior. Esta linea se encuentra por encima del arco cigomático, a cuatro dedos aproximadamente.

Esta región occipitofrontal se subdivide en tres porciones: frontal, parietal y occipital, La porción frontal se subdivide, a su vez, en dos porciones: la cubierta de pelo, y la descubierta de pelo, llamada frente. El resto se llama cuero cabelludo, y es donde vamos a practicar nuestra disección.

DISECCION

Puede hacerse esta disección en cualquiera de las tres porciones: frontal cubierta de pelo, parietal u occipital, a la derecha o a la izquierda de la linea media.

Se limita un rectángulo de cinco centímetros de largo por tres de ancho. Los cortes que se hacen son dos, paralelos, en sentido anteroposterior, de 5 centímetros, por uno anterior de tres centímetros. La bisagra es posterior.

Debemos tener presente que en el cuero cabelludo, la piel, el tejido celular y la aponeurosis forman un solo plano. En efecto, pequeñas columnitas fibrosas van de la piel a la aponeurosis. Estas columnitas dejan entre sí espacios que llenos de grasa constituyen el tejido celular propiamente dicho, y en que corren las arterias y las venas superficiales.

1o. La disección de la piel debe hacerse con cuidado, sobre todo en cadáveres secos, porque es fácil levantarla con todo y el tejido celular. La piel por sí sola es gruesa, rica en pelo, glándulas sebáceas y sudoríparas.

2o. El tejido celular se diseca de una manera artificiosa por la razón anatómica explicada. Comprende vasos que no se disecan.

3o. La aponeurosis es plano fácil de levantar. Gruesa, resistente, fibrosa, cubre toda la bóveda craneal. Por delante presta inserción a los músculos frontales, y por detrás a los occipitales, de tal manera que pueden considerarse en conjunto como un músculo digástrico. A los lados se continúa sin línea de demarcación a la región temporal. Esta aponeuro-

REGIÓN OCCÍPITO-FRONTAL.

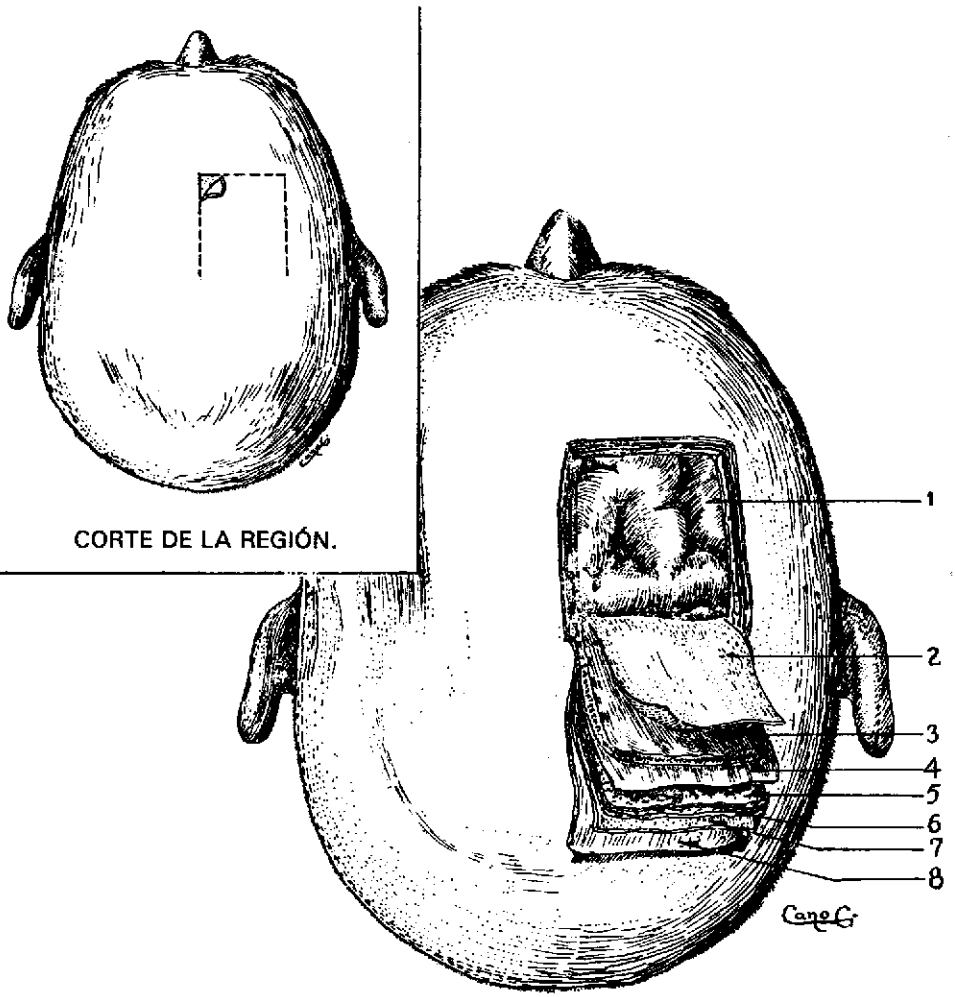

1. Corteza cerebral.
2. Meninge.
3. Hueso.
4. Periostio.
5. Tejido celular subaponeurótico.
6. Aponeurosis.
7. Tejido celular subcutáneo.
8. Piel.

FIG. 98

sis epicraneal toma parte tanto en la región occípitofrontal como en la temporal.

4o. Se levanta enseguida la capa celulosa subaponeurótica, muy laxa, desprovista de grasa y de fácil disección. Esta capa conjuntiva laxa que se interpone entre la aponuurosis y el periostio, hace que el cuero cabelludo tenga el deslizamiento característico que le imprimimos, o bien por la contracción de los músculos frontales y occipitales. Muchas personas tienen la facultad de mover el cuero cabelludo. En esta capa celulosa se coleccionan los hematomas generados por traumatismos.

5o. El periostio se puede levantar con facilidad, porque tiene flojas adherencias con el hueso.

6o. Hacer un trépano del hueso de las mismas dimensiones del corte de la piel, utilizando cincel y martillo. El espesor de los huesos del cráneo es variable, según las personas, Pero en general es considerable, sobre todo en la porción occipital. Los huesos del cráneo son planos y tienen dos láminas, una externa, llamada también tabla externa, y otra interna o tabla interna, o lámina vítrea. Entre ambas tablas hay un tejido esponjoso o díploe, muy rico en vasos. Hay huesos que tienen un espesor hasta de un centímetro, pero por lo general son de 5 milímetros. Los huesos de la región occipitofrontal están representados por el frontal, los dos parietales y el occipital.

7o. Levantado el hueso se deja ver la meninge dura. Recordemos que el periostio, que debe recubrir la tabla interna del hueso, lo ha abandonado para adherirse a la cara externa de la duramadre, formando parte de ella. Entre la meninge dura y el hueso existe un espacio llamado despegable de Gerard Marchant.

8o. Levantemos a la meninge dura para ver la corteza cerebral cubierta por la hoja visceral de la aracnoides, que podemos levantar con una sonda.

REGION TEMPORAL

La región temporal está constituída por el conjunto de partes blandas que cubren la parte lateral del cráneo, y dispuestas en tal forma que limitan con el plano óseo, una cavidad llamada fosa temporal, ocupada totalmente por el músculo temporal.

Límites. - El superior es una media circunferencia que empieza por delante en el bordeposterior del hueso malar, pasa por la apófisis orbitaria externa, se continúa hacia arriba por la cresta lateral del frontal y la línea curva temporal superior, que describe, como su nombre lo indica, una curva de concavidad inferior hasta llegar al asterion o sea la parte posterior de la base de la apófisis mastoides. Por abajo, el límite de la región temporal está representado por el arco cigomático cuya raíz longitudinal, o sea la cresta supramastoidea, hace un límite natural entre la región temporal y la región mastoidea, de gran importancia en cirugía. Entre el arco cigomático y la línea curva temporal superior, hay una distancia de cuatro dedos más o menos.

DISECCION

Tomemos en cuenta que en esta región temporal encontramos que sus planos están divididos en dos porciones. La piel, el tejido celular y la aponeurosis epicránea que integran el cuero cabelludo, es un plano común a esta región y a la occípitofrontal. La porción anterior llamada sien, está desprovista de pelo y pierde las características del cuero cabelludo.

Los planos propios de la región temporal son la aponeurosis temporal, el músculo temporal, y el plano óseo que representa la pared interna de la fosa temporal.

1o. La piel. En la parte cubierta de pelo o sea en el cuero cabelludo es gruesa, y ya dije que con el tejido celular y la aponeurosis epicránea son los tres planos que se consideran comunes a la región occípitofrontal. Su disección es laboriosa porque está unida a la aponeurosis por columnitas fibrosas, característicasdel cuero cabelludo. En la porción descubierta de pelo, llamada sien, la piel es fina, delgada e independiente de la aponeurosis y del tejido celular; al levantarla, téngase cuidado de respetar a la arteria temporal superficial, rama de la carótida externa, que corre en el tejido celular, pero tan superficialmente que se le puede herir.

2o. El tejido celular es laborioso de levantar en la porción del cuero cabelludo, por su posición con respecto a la piel y a la aponeurosis, pero en la sien es un plano delgado, escaso en grasa, y nos brinda la oportunidad de disecar a la arteria temporal superficial cuyo tronco principal, muy flexuoso, lo localizamos por delante del trago y arriba del arco cigomático. Coloque el alumno su dedo índice en este sitio en su propio cráneo, y podrá sentir sus latidos.

Esta arteria, a un centímetro por arriba del arco cigomático, se bifurca

REGIÓN TEMPORAL.

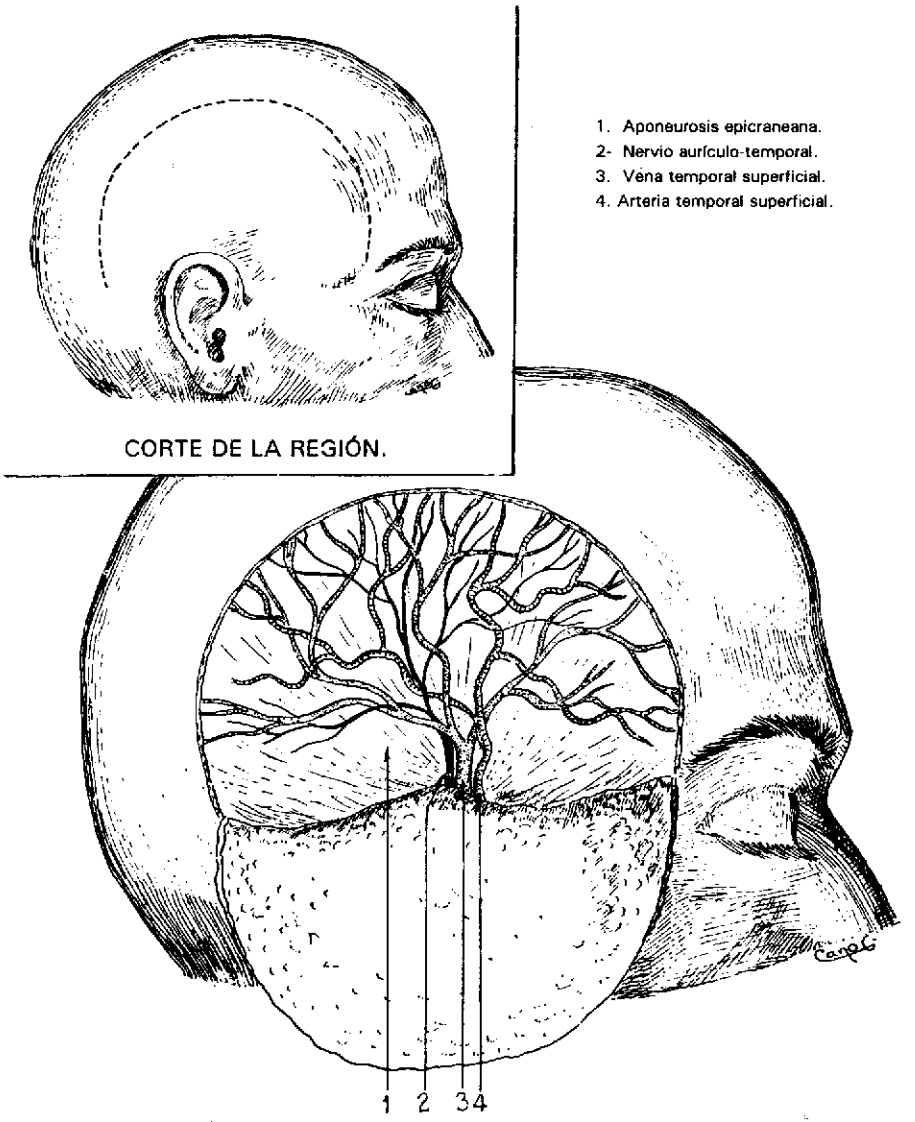

FIG. 100

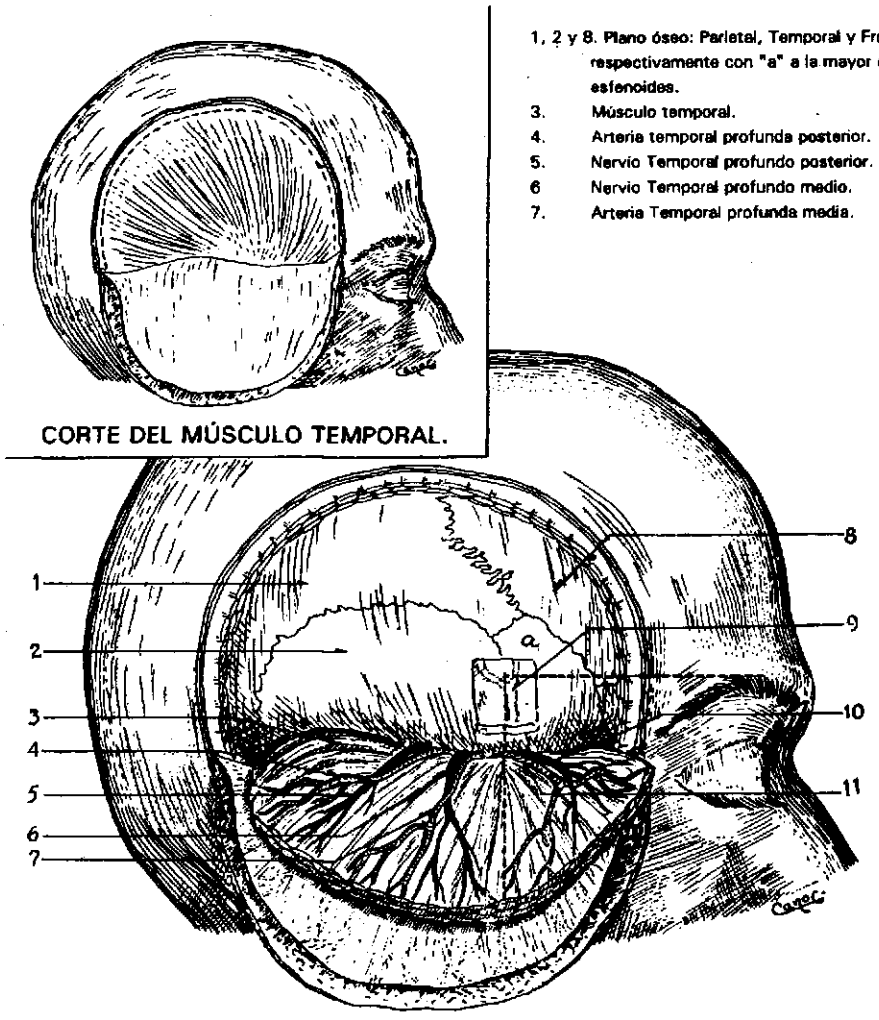

1, 2 y 8. Plano óseo: Parietal, Temporal y Frontal, respectivamente con "a" a la mayor del esfenoides.
3. Músculo temporal.
4. Arteria temporal profunda posterior.
5. Nervio Temporal profundo posterior.
6 Nervio Temporal profundo medio.
7. Arteria Temporal profunda media.

9. Rama anterior de la arteria meníngea media vista a través de un pequeño trépano.
10. Nervio Temporal profundo anterior.
11. Arteria Temporal profunda anterior.

FIG. 100A

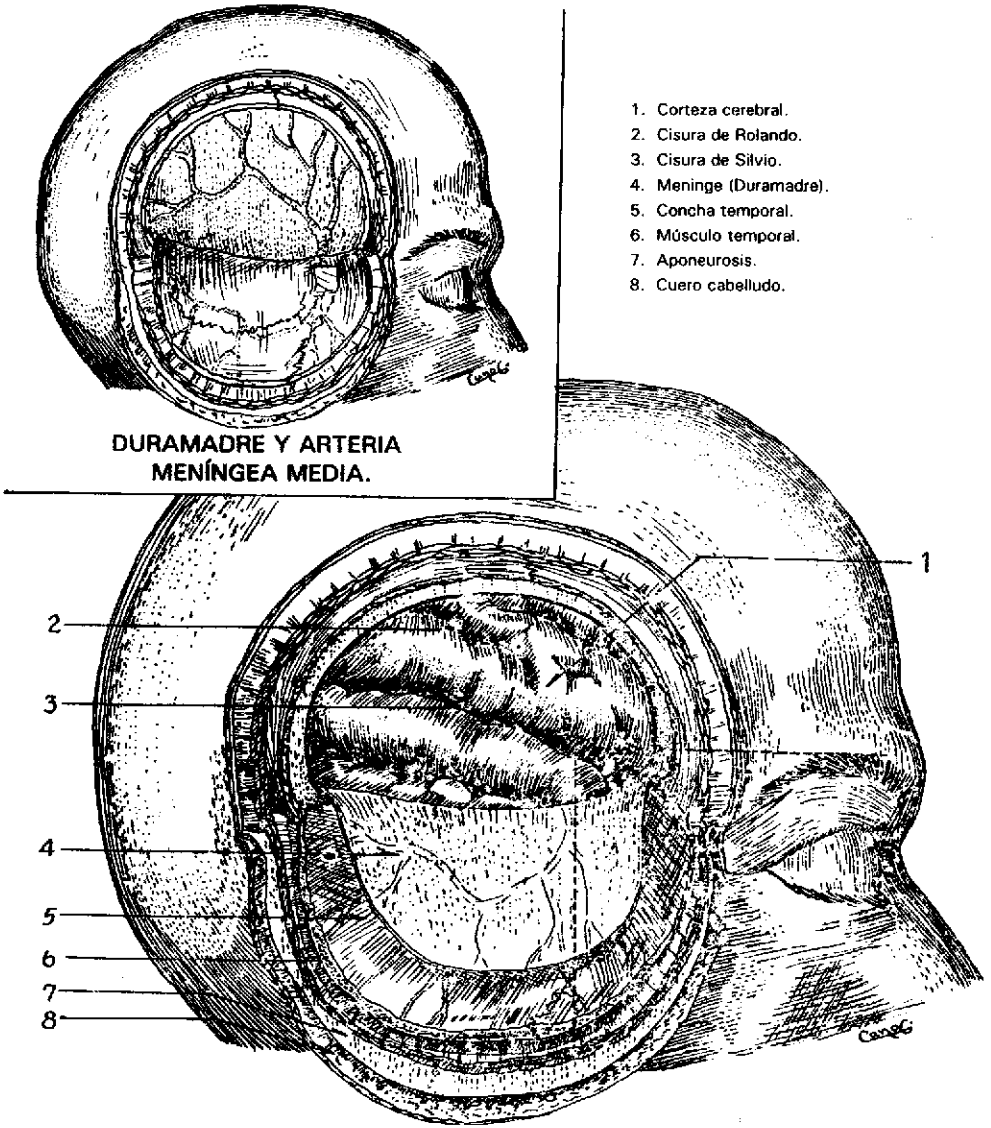
1. Corteza cerebral.
2. Cisura de Rolando.
3. Cisura de Silvio.
4. Meninge (Duramadre).
5. Concha temporal.
6. Músculo temporal.
7. Aponeurosis.
8. Cuero cabelludo.
DURAMADRE Y ARTERIA MENÍNGEA MEDIA.
1
2
3
4
5
6
7
8

FIG. 100B

en dos ramas: una anterior y otra posterior. La anterior, muy flexuosa, se dirige hacia adelante y arriba.

En el vivo, hay sujetos que la tienen muy visible; sus latidos son notables en grado superlativo en la insuficiencia de las válvulas aórticas (danza de las arterias).

Al disecar a esta arteria y sus ramas, la vemos acompañada por las ramas de la vena temporal superficial y las ramas nerviosas del auriculotemporal, rama del maxilar inferior, rama a su vez del trigémino.

La vena temporal superficial corre de arriba a bajo y va a reunirse con la vena maxilar interna para formar la yugular externa. En la región temporal vemos solamente su tronco inicial, al reunirse las distintas ramitas que acompañan a las de la arteria.

También la articulación cóndilo-maxilar es buena referencia para encontrar a esta arteria. De adelante a atrás se encuentra la arteria, la vena y el nervio.

3o. La aponeurosis epicránea va adelgazándose a medida que se acerca al arco cigomático, sobre el que pasa para ir a perderse en el tejido celular de la mejilla. Bajo esta aponeurosis se encuentra un plano celular muy laxo, sobre el que se desliza el cuero cabelludo. Este plano no se logra levantar porque se desgarra por su propia laxitud.

4o. Levantados los planos descritos, encontramos a los profundos propios de la región temporal que disecaremos, empezando por la aponeurosis temporal. Esta tiene la forma de un abanico cuyo borde superior se continúa a nivel de la línea curva temporal superior con el periostio que cubre a la concha del temporal. Es brillante y nacarada, bastante gruesa y resistente. Se inserta por abajo en el borde superior del arco cigomático, desdoblándose en dos hojas, la externa o superficial que se inserta en el labio externo del arco, y la profunda en el labio interno, circunscribiendo un espacio pequeño triangular. El alumno debe buscar este desdoblamiento inmediatamente arriba del borde superior del arco cigomático, en cuyo interior se encuentra la arteria temporal profunda posterior.

Para levantar esta aponeurosis se hace un corte de convexidad superior sobre la línea curva temporal superior, y que coincida con el corte superior de los demás planos. Se abate hasta el borde superior del arco cigomático.

Queda descubierto el músculo temporal que tiene -como la aponeurosis- la forma de abanico, de vértice inferior. Se inserta en la aponeurosis temporal y en la superficie ósea de la fosa del mismo nombre; por su vértice se inserta, por medio de un fuerte y corto tendón, en la apófisis coronoides del maxilar inferior. Es músculo masticador, inervado por el maxilar inferior, rama del trigémino.

Se practica un corte sobre la línea curva temporal superior, que interesa todo el espesor del músculo, hasta llegar al hueso, perpendicularmente y nunca en bisel. Hecho este corte, se despega el músculo del

hueso utilizando una legra, rasándolo perfectamente bien para no romper las arterias temporales profundas, anterior, media y posterior, que corren en su cara profunda. Se va bajando el músculo hasta encontrar su tendón de inserción en la apófisis coronoides del maxilar inferior.

6o. Al levantar el músculo y dejar su cara profunda a descubierto, limpiamos las mencionadas arterias que llevan una dirección vertical y colocadas entre el músculo y el hueso. La arteria temporal profunda posterior es rama de la temporal superficial, y las arterias media y anterior son ramas de la maxilar interna, a su vez rama terminal de la carótida externa.

Estas arterias temporales profundas van acompañadas de sus venas respectivas, y de los nervios temporales profundos que llevan también la misma dirección.

7o. Abatiendo con energía a la aponeurosis y músculos temporales, estudiamos la fosa temporal que está formada por la aponeurosis temporal que hemos abatido y que representa la pared externa. La pared interna está representada por la concha del temporal principalmente, parte del ala mayor del esfenoides, del frontal y del parietal, cuyo punto de reunión es el "pterion". Por arriba, esta forsa temporal está cerrada por la reunión de la aponeurosis que se continúa con el periostio en la línea curva temporal superior. La base es virtual, pues está representada por un espacio limitado por fuera por el arco cigomático y por dentro por la cresta esfenotemporal; es el "anillo cigomático" por donde pasa el músculo temporal y que hace comunicar la fosa temporal con la fosa cigomática por detrás, y con la mejilla por delante.

8o. Descubierto el plano óseo, con cincel delgado y martillo hágase un trépano de un centímetro y medio cuadrados en el punto que hemos llamado meníngeo anterior, o sea, donde se cruzan las líneas supraorbitaria con la mediocigomática del procedimiento Kroenlein, para descubrir a la rama anterior de la arteria meníngea media. Este punto es bastante fiel para descubrir el vaso.

9o. También con cincel y martillo se hace ahora un extenso trépano que abarque el plano óseo dentro de los mismos límites de los planos blandos, para dejar a la vista la meninge dura.

Entre el plano óseo y la meninge está el espacio despegable de Gerard Marchant que ya hemos estudiado.

10o. Levántese la meninge dura mediante un corte superior igual al de la aponeurosis y abátase. Queda a la vista la corteza cerebral. Con una sonda levantemos la hoja visceral de la aracnoides. Basta con introducirla en la cisura de Silvio y levantarla para ponerla de manifiesto. Membrana delgada y transparente, pero de cierta resistencia.

11o. Identifíquese en la corteza cerebral a la cisura de Silvio, al lóbulo temporal y sus tres circunvoluciones, a la arteria silviana o cerebral media.

MEJILLA

El alumno que estudie en el Testut-Jacob, verá que la región de la mejilla está dividida en dos regiones: la maseterina y la geniana. Creemos que no hay razón para hacer esta separación, y anatómicamente es de aceptarse la idea de Tollaux, de considerarlas como una sola región.

Límites. - La mejilla está limitada hacia arriba por el borde inferior de la órbita y el arco cigomático; hacia abajo por el borde inferior del maxilar inferior; por dentro, por el surco nasogeniano y el surco labiogeniano; por fuera, por el borde posterior de la rama ascendente del maxilar inferior.

Sobre la piel trácese la línea que proyecta el recorrido del canal de Stenon, que va del lóbulo de la oreja al ala de la nariz. Esta línea es cruzada por otra que va del tragus a la comisura de los labios, y en el punto en que se cruzan se encuentra con seguridad el canal.

DISECCION

Cortes: a) El corte superior es sobre el arco cigomático y el borde inferior de la órbita hasta el surco nasogeniano.

b) El inferior se hace sobre el borde inferior del maxilar inferior, extendido desde el gonion, o sea, el ángulo del maxilar inferior, hasta a nivel de la comisura de los labios.

c) Anterior, que es vertical, sobre los surcos nasogeniano y labiogeniano, que una el extremo anterior del corte superior con el del corte inferior.

d) La bisagra corresponde al borde posterior de la rama ascendente del maxilar inferior.

1o. Diséquese solamente la piel con toda limpieza. Es móvil, lampiña y delgada en la mujer y en el niño; gruesa y cubierta de pelo en el hombre. Bastante vascularizada, rica en glándulas sebáceas y sudoríparas.

2o. No se levante el tejido celular. Es preferible buscar y limpiar los elementos que encierra, como son: arteria transversal de la cara, ramas del nervio facial, prolongación anterior de la parótida y conducto de Stenon, la arteria y vena faciales.

Límpiese bien la prolongación anterior de la parótida, teniendo en cuenta que está cubierta por una muy delgada hoja aponeurótica dependiente de la aponeurosis parotídea. Es tan delgada que se confunde con el tejido celular mismo. Esta prolongación parotídea es de forma triangular, de vértice dirigido hacia delante, de donde sale el canal de Stenon.

Para encontrar a este canal o conducto, tómese en cuenta su línea de

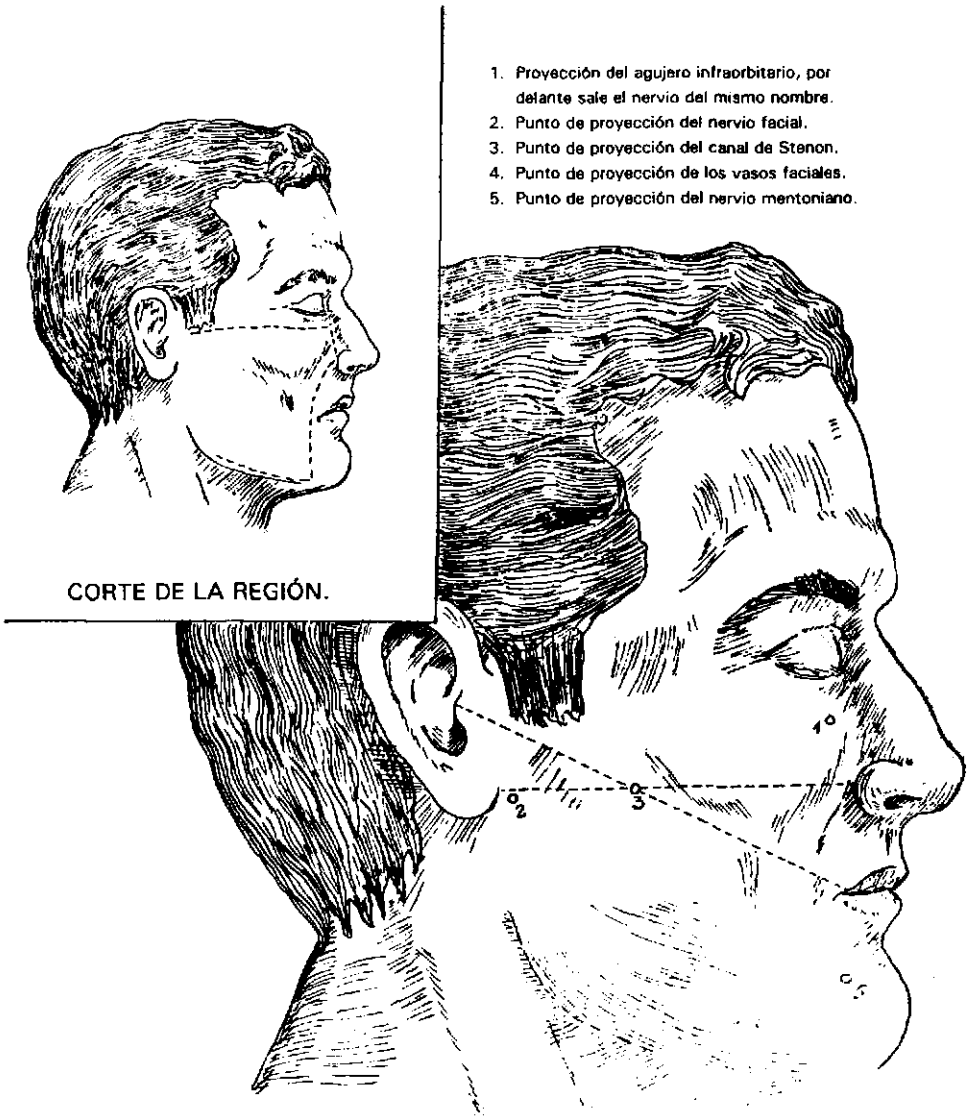
1. Proyección del agujero infraorbitario, por delante sale el nervio del mismo nombre.
2. Punto de proyección del nervio facial.
3. Punto de proyección del canal de Stenon.
4. Punto de proyección de los vasos faciales.
5. Punto de proyección del nervio mentoniano.
CORTE DE LA REGIÓN.
1
2
3
4
5

FIG. 103

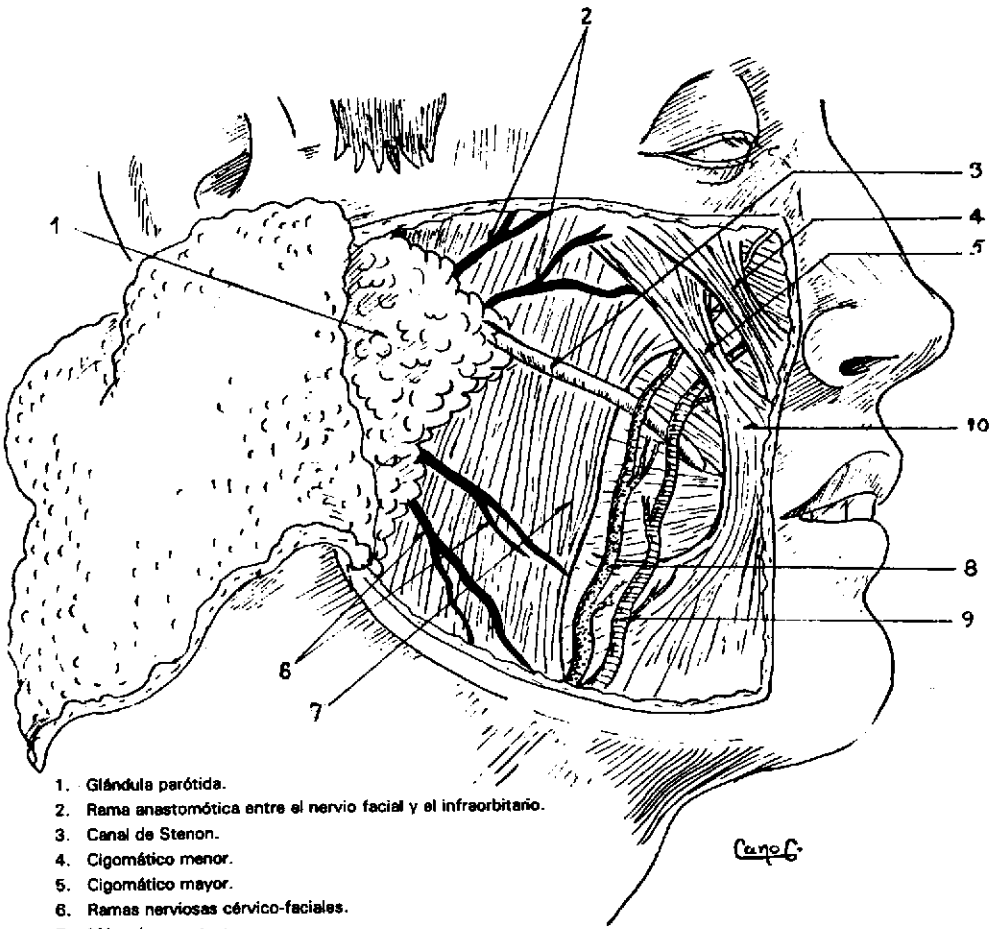

1. Glándula parótida.
2. Rama anastomótica entre el nervio facial y el infraorbitario.
3. Canal de Stenon.
4. Cigomático menor.
5. Cigomático mayor.
6. Ramas nerviosas cérvico-faciales.
7. Músculo masetero.
8. Vena facial.
9. Arteria facial.
10. Músculo bucinador.

FIG. 103A

proyección y el punto donde se cruza con la línea que va del tragus a la comisura labial, y que hemos pintado en la piel. Además, recurrimos a las siguientes relaciones: dos centímetros por debajo del arco cigomático y del borde inferior del malar; el borde anterior del músculo masetero; tener en cuenta que desemboca a nivel del cuello del segundo gran molar; lo acompaña una rama del facial de relativa consideración; lo cruza la vena facial.

Para descubrir al conducto de Stenon se necesita despejar la delgada aponeurosis que lo cubre, dependencia también de la aponeurosis parotídea superficial. Se presenta con el aspecto de una vena vacía y por lo tanto aplastado, y de un diámetro de tres milímetros más o menos. En los sujetos muy flacos toma una relación inmediata con el borde anterior del masetero, del cual no nos separemos para poder encontrarlo. En los sujetos gordos, la bola adiposa de Bichat lo hace más superficial. Vamos limpiándolo hasta verlo perforar al músculo buccinador a nivel del segundo gran molar, separando la grasa que forma la bola adiposa de Bichat, y limpiando con cuidado la vena facial y el pequeño músculo cigomático mayor que lo cruzan, especialmente la vena.

El nervio facial, para ser disecado, necesitamos invadir la región parotídea en la que hemos de descubrir su tronco principal, abriendo un surco a la glándula parótida. Tómese como relación el lóbulo de la oreja, a cuyo nivel se corta transversalmente la parótida, haciendo una incisión de 2 centímetros y de 5 milímetros de profundidad. Después, con la sonda acanalada, se sigue separándola, palpando el borde posterior de la rama ascendente del maxilar, que nos sirve de guía. El nervio, al salir del agujero estilomastoideo, se dirige a la mejilla, apoyándose en este borde óseo y a la altura del lóbulo de la oreja, para introducirse en el tejido glandular de la parótida, en el que queda incluido. Cuando la glándula es pequeña, esta porción extraglandular es de fácil disección, pero cuando es muy desarrollada, es indispensable abrir la masa glandular para descubrir al nervio en pleno recorrido intraglandular.

Abierta la glándula, se ve al nervio facial sobre el plano óseo, y teniendo como relación por dentro a la vena yugular externa. El nervio en sentido transversal por fuera, y la vena en sentido vertical por dentro, se cruzan, pues, perpendicularmente.

Sobre la vena yugular vemos al facial dividirse en sus dos ramas, la cérvico-facial hacia abajo y la témporo-facial hacia arriba.

De la témporo-facial se desprende una rama, delgada pero bien identificable, que se puede seguir con una disección delicada, hasta verla anastomosarse con otra rama que sale del nervio infraorbitario. Este nervio es la terminal del nervio maxilar superior, que sale por el agujero infraorbitario. Es rama del trigémino. Así, pues, que la rama disecada es una anastomosis entre el facial que es motor y el trigémino que es sensitivo. Por eso muchas parálisis faciales por lesión del facial, son dolorosas.

Hay otra rama del facial que acompaña en su recorrido al conducto de

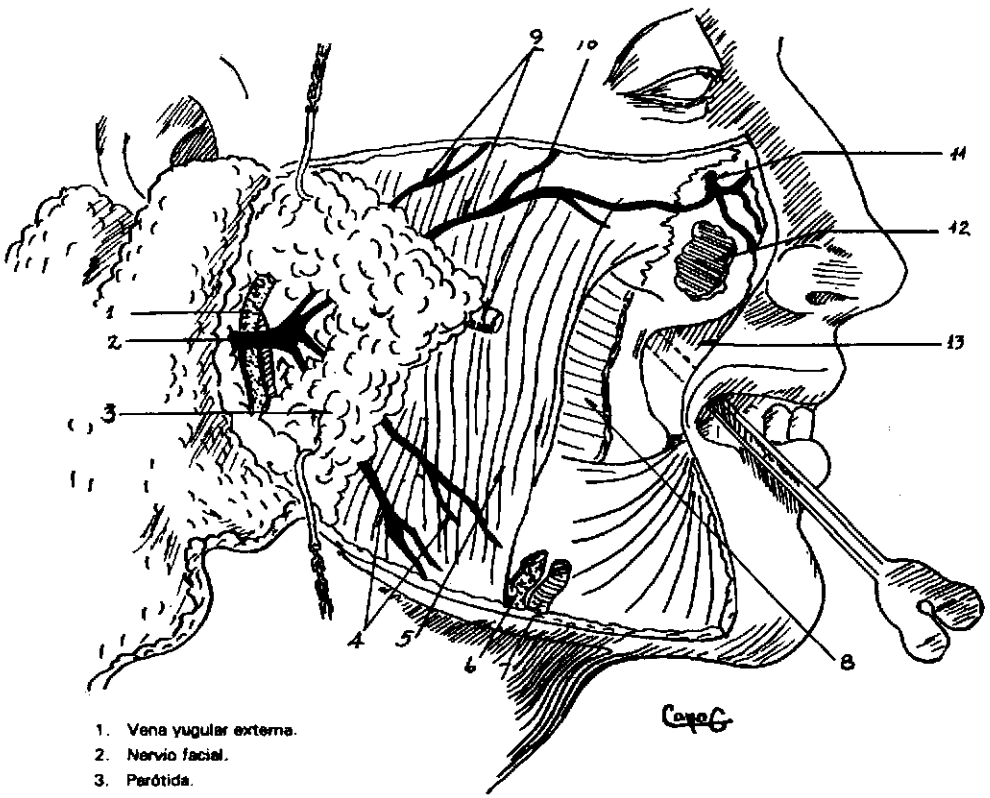

1. Vena yugular externa.
2. Nervio facial.
3. Parótida.
4. Ramas nerviosas cérvico-faciales.
5. Músculo masetero.
6. Vena facial.
7. Arteria facial.
8. Músculo bucinador seccionado.
9. Ramas nerviosas témporo-faciales.
10. Canal de Stenon seccionado.
11. Nervio infraorbitario.
12. Seno maxilar infraorbitario.
13. Fondo de saco gingivo-labial referido por una sonda colocada en el vestíbulo de la boca.

FIG. 104

Stenon. Las ramas del cérvico-facial se las puede seguir hacia delante en toda su extensión.

Vasos faciales. El punto medio del borde inferior del maxilar, comprendido entre el mentón y el gonion, corresponde al borde anterior del masetero y nos sirve para localizar a la arteria y a la vena faciales. La arteria, por delante de la vena, se dirige hacia delante, con rumbo al ala de la nariz, trazando una serie de flexuosidades, llega al ángulo interno del ojo para anastomosarse con la arteria nasal, rama de la oftálmica. En su primer tramo es bastante reconocible y superficial, y emite la coronaria superior que va al labio superior, y la inferior, al labio correspondiente. La vena facial se encuentra atrás de la arteria, y su trayectoria es rectilínea, del ángulo interno del ojo a la parte media del borde inferior del maxilar inferior ya indicada, cruzando el canal de Stenon, como también se dijo ya.

Nervio infraorbitario. Pálpese con cuidado el borde inferior de la órbita, y a 8 milímetros por debajo y sobre el surco nasogeniano, se descubre el agujero suborbitario por donde sale el nervio infraorbitario, que se presenta dividido en una serie de ramitas a manera de un pincel. Se le limpia para verlo extenderse por la fosa canina, sobre el músculo del mismo nombre. Téngase en cuenta la rama que va a anastomosarse con la rama del facial, que ya se disecó. Para limpiar el infraorbitario empléese la sonda acanalada y véase su relación con el orbicular de los los párpados.

3o. Límpiese la aponeurosis del masetero. De forma cuadrilátera, se inserta por arriba en el arco cigomático, por abajo en el borde inferior del maxilar inferior, por atrás en el borde posterior de su rama ascendente, por delante rodea al borde anterior del músculo masetero y va a insertarse en el borde anterior de la misma rama ascendente del maxilar. Esta aponeurosis es fuerte, gruesa, y dadas sus inserciones forma con la cara externa de la rama ascendente del maxilar un compartimiento o lóculo en donde se aloja el masetero.

4o. Abrase la aponeurosis con un corte sobre el borde anterior del masetero, y dos transversales, que corresponden a sus bordes superior e inferior. Queda el músculo a la vista, también de forma cuadrilátera, y descúbranse sus inserciones en el arco cigomático por medio de dos fascículos, y por abajo observe el alumno que este músculo se inserta en el periostio, y por medio de éste se continúa por dentro con el músculo pterigoideo interno. Para nada se adhiere al hueso, lo que se aprovecha en cirugía, pues se puede extirpar el maxilar y respetar las inserciones de estos músculos. Esta inserción inferior se hace a nivel del gonion o ángulo del maxilar. Se hace un corte transversal sobre el masetero, perfectamente perpendicular al plano, hasta llegar a la cara externa de la rama ascendente del maxilar. Se abate el colgajo inferior y se va despegando con una legra hasta el gonion, donde se puede ver con claridad la inserción del masetero en el periostio.

El masetero es de un espesor de 8 a 10 milímetros. Su corte debe ser hecho con limpieza. Ahora elévese el colgajo superior hasta ver la

apófisis coronoides, la escotadura y la articulación témporo-maxilar.

Abátase el colgajo inferior, dejando bien descubierta la superficie de la rama ascendente del maxilar inferior. Ahora, en su parte media, levántese, en una superficie de 2 centímetros cuadrados, con cincel y martillo, la tabla externa del hueso hasta dejar a descubierto el nervio dentario inferior, rama terminal del maxilar inferior, rama a su vez del trigémino.

El músculo masetero es masticador y está inervado por el maxilar inferior.

5o. En la porción geniana, límpiese el músculo buccinador. Ancho y aplanado, se inserta en los bordes alveolares de los maxilares superior e inferior. Sus fibras se disponen de atrás a delante y terminan a nivel de la comisura labial, adhiriéndose a la piel y a la mucosa labial. Está cubierto por la aponeurosis buccinatriz, que es gruesa y fuerte en la parte posterior y muy delgada en la anterior, hasta parecer una hojilla bastante laxa.

Al limpiar el buccinador se verá cómo sus fibras se disponen para dar paso al conducto de Stenon.

A continuación límpiense los músculos cigomáticos mayor y menor. Al mayor lo disecamos ya al descubrir el conducto de Stenon.

La porción inferior del orbicular de los párpados ya también la vimos y limpiamos al descubrir el agujero infraorbitario y la salida del nervio del mismo nombre.

6o. Fondo de saco gingivolabial. Metiendo una pinza en el vestíbulo de la boca del cadáver, se levanta y se pone de relieve el fondo gingivolabial, por su superficie geniana. Véase su relación con la fosa llamada canina y con el nervio infraorbitario. En cirugía, la incisión de este fondo de saco gingivolabial es la vía de acceso a la fosa canina para la trepanación del seno maxilar o antro de Highmoro.

7o. Fosa canina. Es la superficie ósea del maxilar superior que queda a descubierto cuando se abren las fibras del buccinador. Esta superficie representa la pared anterior del seno maxilar o antro de Highmoro. Es muy delgada y con un cincel delgado y un ligero golpe de martillo se rompe y se llega a la cavidad de este seno. Téngase como referencia el diente canino y el surco nasogeniano para localizar la fosa canina.

Es el sitio donde el clínico pone el dedo para explorar por palpación el antro de Highmoro. La fosa canina está cubierta por la piel, el tejido celular, los músculos risorio de Santorini y buccinador. El risorio es muy delgado y termina en la comisura labial confundiéndose con el buccinador.

REGION MASTOIDEA

La importancia de esta región radica en el plano esquelético y lo que en él se encierra. Las mastoiditis supuradas son frecuentes y la trepanación del antro exige un correcto conocimiento de la apófisis mastoides.

Esta es bastante superficial, y por lo tanto accesible a la exploración y solamente se necesita rechazar hacia delante el pabellón de la oreja para tener a la vista la región mastoidea.

Límites. - Por arriba tiene como límite natural la cresta supramastoidea, que es la prolongación hacia atrás de la raíz longitudinal del arco cigomático. Este límite coincide con la línea aurículo-infraorbitaria de Kroenlein. Por abajo, una línea horizontal que pase por el vértice de la apófisis mastoides. Por delante, el borde anterior de la apófisis y el borde posterior del orificio del conducto auditivo externo. Por detrás, el borde posterior de esta apófisis, desde el vértice hasta el asterion, que ya sabemos es el punto de reunión de los huesos temporal, parietal y occipital.

La superficie de esta región es convexa, y por delante se presenta un surco llamado aurículo-mastoideo, que la separa de la oreja. En el niño es menos desarrollada que en el adulto.

DISECCION

Cortes: a) Superior, horizontal, a un centímetro por arriba de la cresta supramastoidea y que vaya del surco aurículomastoideo al borde posterior de la misma mastoides.

b) Inferior, también horizontal, que pase por el vértice de la apófisis.

c) Corte sobre el surco aurículomastoideo, que reúna los extremos anteriores de los cortes horizontales.

d) La bisagra queda sobre el borde posterior de la mastoides.

1o. La piel se levanta con facilidad porque es fina, móvil y lampiña.

2o. El tejido celular es delgado, muy pobre en grasa, difícil de levantar en un solo plano porque se desgarra. En él corren las ramas auricular y mastoidea de la arteria auricular posterior y sus venas respectivas, acompañadas de las ramas auricular y mastoidea del plexo cervical superficial. A veces estos elementos pueden ser identificados y disecados, pero en cadáveres secos, esta disección no es posible.

3o. La capa aponeurótica es delgada y poco resistente.

4o. Levantada la aponeurosis, queda a la vista el plano muscular integrado por los fascículos externos del occipital, la inserción del esternocleido-

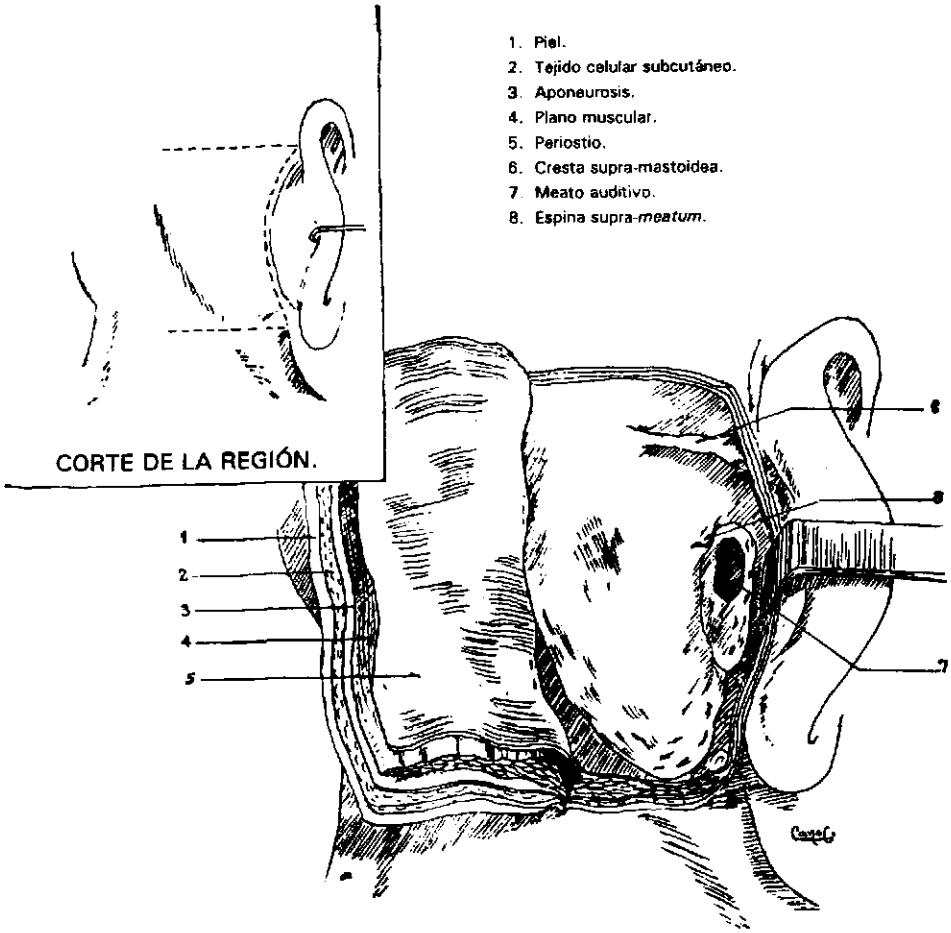
1. Piel.
2. Tejido celular subcutáneo.
3. Aponeurosis.
4. Plano muscular.
5. Periostio.
6. Cresta supra-mastoidea.
7. Meato auditivo.
8. Espina supra-*meatum*.
CORTE DE LA REGIÓN.
1
2
3
4
5
6
8
7

FIG. 107

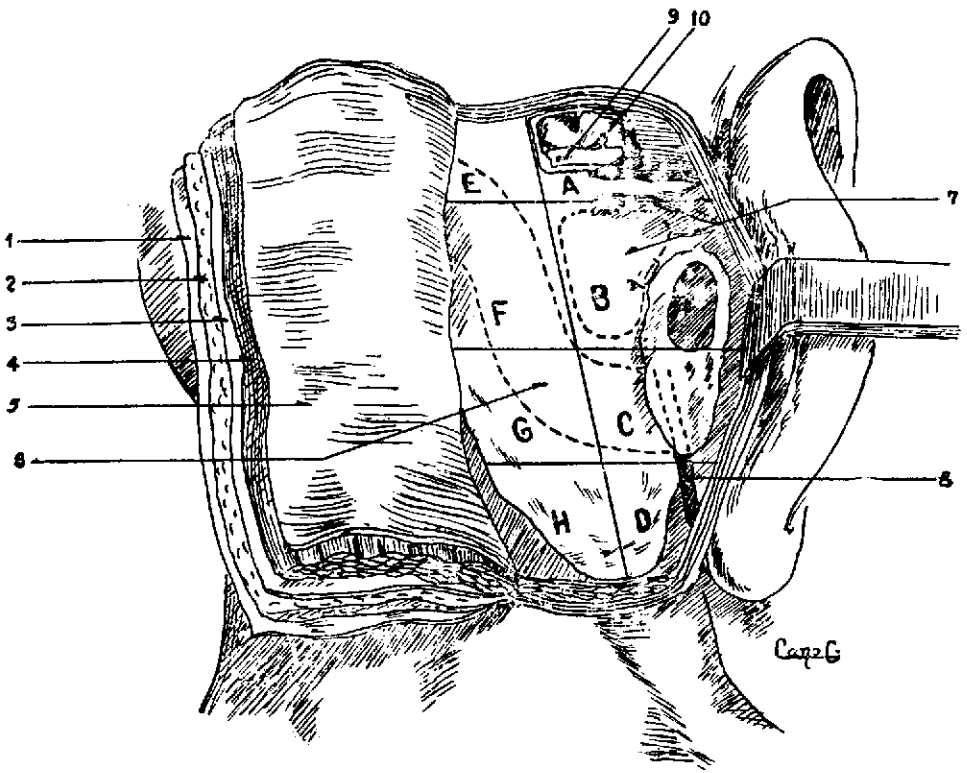

A, B, C, D, E, F, G y H cuadrantes respectivos.

1.- Piel.
2. Tejido celular.
3. Aponeurosis.
4. Plano muscular.
5. Periostio.
6. Seno lateral.
7. Antro.
8. Nervio facial.
9. Meninge.
10. Corteza cerebral.

FIG. 107A

mastoideo en el vértice de la mastoides, y la inserción del esplenio de la cabeza en la cara externa de esta apófisis. En general la parte anterior de la mastoides no está cubierta por músculo alguno, y se puede abordar al hueso sin dificultad.

5o. El plano esquelético que tenemos a la vista está representado por la cara externa o exocraneal de la mastoides. Necesitamos rechazar con un separador el pabellón de la oreja hasta dejar a descubierto el orificio del conducto auditivo externo; la pared posterior de este conducto tiene una dirección hacia abajo, adentro y adelante, muy importante de recordar al trepanar el antro. También debe verse con claridad la cresta supramastoidea, que hemos de tomar como referencia para dicha trepanación.

La disección de este plano óseo consiste en encontrar en el cadáver los elementos anatómicos que el cirujano debe evitar en sus intervenciones sobre el antro mastoideo.

Bien limpia la superficie ósea de la mastoides, debe ser dividida en ocho porciones mediante cuatro líneas, tres horizontales y una diagonal que siga el eje de la apófisis, es decir, equidistante de sus bordes anterior y posterior. De las líneas horizontales, la superior se traza sobre la cresta supramastoidea hasta el borde posterior de la mastoides; la media pasa por la parte media del meato auditivo; la inferior pasa por la parte inferior del mismo meato auditivo. Estas tres líneas horizontales deben ser absolutamente paralelas entre sí.

Véase la figura adjunta y se observará que esta cara exocraneal mastoidea queda dividida en ocho porciones que marcamos, las anteriores de arriba a bajo con las letras A, B, C y D; las posteriores, también de arriba a bajo, con las letras E, F, G y H.

El segmento "A" corresponde al compartimiento cerebral medio, dentro del cuadrilátero de Bergmann del procedimiento Kroenlein. Todo golpe de cincel por encima de la cresta supramastoidea se cae en el piso medio de la base del cráneo. Compruébelo el alumno en el esqueleto.

El segmento "B" corresponde al antro, es decir, a su cara externa o quirúrgica; esta situación es en el adulto, porque en el niño ocupa un sitio más alto, casi encima del meato auditivo. Para abrir (trepanar) el antro en el adulto téngase cuidado de que el cincel siga una dirección rigurosamente paralela a la pared posterior del conducto auditivo externo, y siempre por debajo de la cresta supramastoidea. La dirección del cincel perpendicular al plano óseo, se llega a herir al seno venoso lateral de la duramadre. Todo golpe de cincel arriba de la cresta supramastoidea se cae, como ya se dijo, en el piso medio de la base del cráneo.

Para abrir el antro, la trepanación debe alcanzar una profundidad de centímetro y medio. En el niño es más superficial.

El segmento "C" corresponde a la zona del nervio facial, y también está a una profundidad de centímetro y medio. Téngase en cuenta que es-

te nervio sale por el agujero estilomastoideo, que servirá de guía para encontrar al nervio trepanando al hueso con cincel y martillo.

El segmento "D" corresponde a las células mastoideas, que también se abrirán con cincel.

El segmento "E" corresponde al ángulo que forman las porciones horizontal y vertical del seno venoso lateral. Este punto está marcado también en el cruzamiento de las líneas retromastoidea y aurículo-infraorbitaria de Kroenlein. También se trepana al hueso con golpes perpendiculares a la superficie ósea.

El segmento "F" corresponde a la porción descendente de este seno lateral.

El segmento "G" corresponde a esta misma porción de este seno, cubierto por células mastoideas.

El segmento "H" corresponde a células mastoideas, como el "D".

Para descubrir el seno lateral se necesita una profundidad de 4 milímetros, pues a nivel de los segmentos E y F el hueso es de este espesor.

Al trepanar el segmento A, el alumno debe buscar con cuidado las meninges y la corteza cerebral correspondiente al lóbulo temporal.

Fundamentalmente la disección de la región mastoidea debe concretarse a buscar a las meninges, al seno lateral y al nervio facial, dejando la trepanación del antro al último, pues de esta manera podrá observar las relaciones de estas zonas entre sí.

Nota.- Para esta disección se necesita poner el cadáver en decúbito lateral contrario al lado en que va a trabajarse. Si vamos a disecar la región mastoidea derecha, ponemos el cadáver acostado del lado izquierdo, con la cabeza ligeramente levantada con algún fragmento de madera.

En el instrumental debe contarse, además del usual, con cincel y martillo.

CUELLO

Al cuello se le consideran, desde el punto de vista anatomotopográfico, cuatro caras: una anterior, una posterior y dos laterales.

La cara anterior está dividida en dos regiones: la suprahioidea y la infrahioidea. La posterior es la llamada nuca, que Testut-Jacob la incluye en las regiones retrorraquídeas. La cara lateral está dividida en las regiones supraclavicular, carotídea o esternocleidomastoidea y parotídea, que algunos autores estudian en el cráneo.

REGION SUPRAHIOIDEA

La región suprahioidea tiene por límites: a) por arriba, el borde inferior del cuerpo del maxilar inferior; b) por abajo, el plano horizontal que pasa por el hueso hioides; c) por dentro, la línea media; d) por fuera, el borde anterior del esternocleidomastoideo; e) en profundidad, el músculo milohioideo, que lo separa del piso de la boca.

Esta región es par y simétrica, y vistas en conjunto la de uno y otro lado, forman un vasto triángulo cuya base es el plano hioideo, y el vértice es el mentón.

Nuestra disección se hará de uno u otro lado, indistintamente.

DISECCION

Cortes: a) Superior, del mentón al gonion, siguiendo el borde inferior del maxilar inferior;

b) Inferior, transversal, sobre la línea del hueso hioides, que vaya de la línea media al borde anterior del esternocleidomastoideo;

c) Medio, que siga la línea media.

d) La bisagra queda a nivel del borde anterior del esternocleidomastoideo. Estos cortes son exclusivamente de piel.

1o. Levántese la piel. Es gruesa, desplazable y con abundante pelo en el hombre. En la mujer y en el niño es delgada, fina y lampiña. Su disección es sencilla porque se deja levantar fácilmente del tejido celular subcutáneo.

2o. Este plano es muy grueso en los gordos, y es necesario ir con cuidado para no levantarlos con la aponeurosis. En los delgados, su espesor es insignificante. Está formado por dos planos: uno superficial o areolar, y otro profundo o laminar en contacto con la aponeurosis, constituido por dos hojillas laxas que forman la fascia superficialis. Entre estas hojillas corren los vasos y nervios superficiales, que por su insignificancia anatómica no los disecamos.

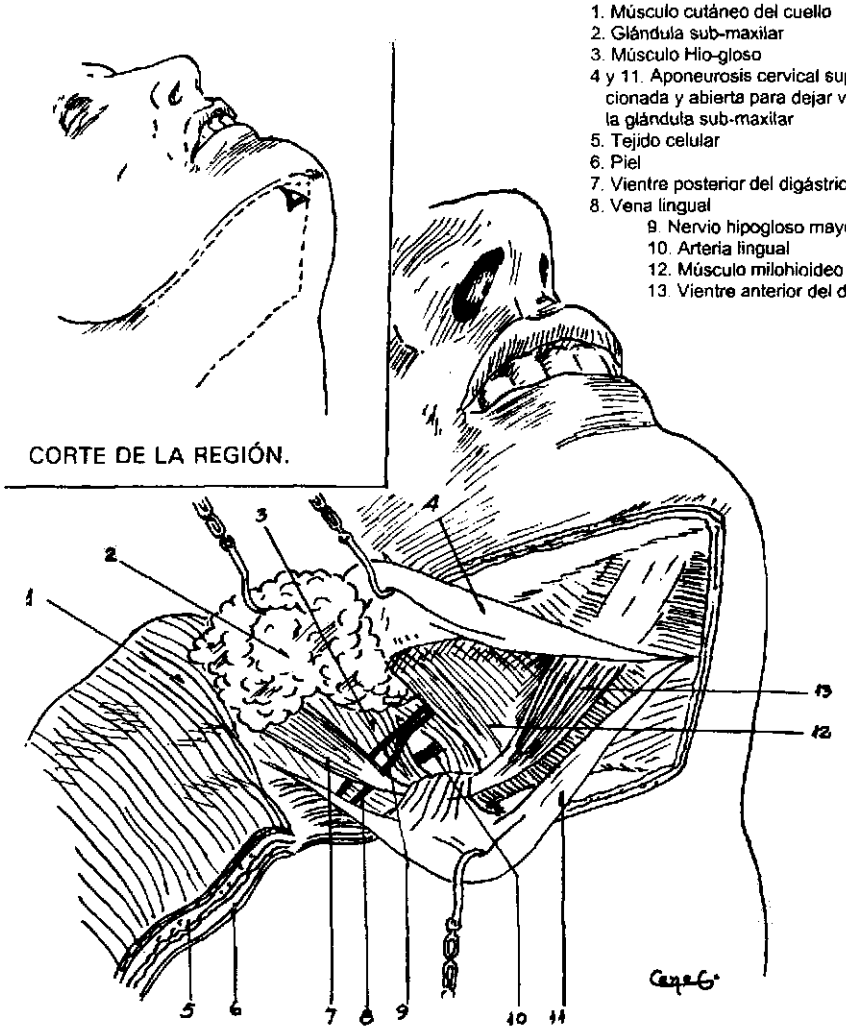
1. Músculo cutáneo del cuello
2. Glándula sub-maxilar
3. Músculo Hio-gloso
4 y 11. Aponeurosis cervical superficial seccionada y abierta para dejar ver el lóculo de la glándula sub-maxilar
5. Tejido celular
6. Piel
7. Vientre posterior del digástrico
8. Vena lingual
9. Nervio hipogloso mayor
10. Arteria lingual
12. Músculo milohioideo
13. Vientre anterior del digástrico
CORTE DE LA REGIÓN.

FIG. 110

3o. Levantemos ahora la aponeurosis. Es dependencia de la cervical superficial, que al llegar al hueso hioides se divide en dos hojas, una superficial que va a insertarse al borde inferior del maxilar inferior, y otra profunda, en contacto con los músculos, que va a insertarse a la línea milohioidea del mismo maxilar inferior. Esta manera de disponerse las dos hojas aponeuróticas forma un lóculo o compartimiento ósteofibroso, ocupado por la glándula salival submaxilar. Con este conocimiento, hacemos el corte de la aponeurosis (hoja superficial) sobre la glándula submaxilar, con una incisión transversal, equidistante del hueso hioides y del borde maxilar inferior. Incisión de 4 centímetros.

Tomemos con una pinza el labio inferior de la incisión, y vamos despegando la aponeurosis de la glándula hasta su borde inferior. El despegamiento es sencillo porque no hay adherencias entre los dos elementos. Se hace con sonda acanalada.

Con otra pinza tomamos el labio superior de la incisión y despegamos hacia arriba la aponeurosis de la glándula, hasta llegar al borde del maxilar. Queda abierto el lóculo de la glándula, la que se despega de la hoja posterior y se rechaza con un separador hacia arriba, dejando a la vista toda esta hoja delgada y transparente que representa la pared superior aponeurótica de este lóculo ósteofibroso. El alumno debe observarlo con cuidado, y verá a nivel del hueso hioides el desdoblamiento de la aponeurosis cervical superficial.

4o. En este lóculo, además de la glándula, encontramos uno o dos ganglios linfáticos y en su parte posterior a la vena facial que entra al lóculo sola, para reunirse con la arteria que entra un poco más arriba.

5o. Divídase ahora en tres partes la distancia del mentón al gonion, y tómese la unión del tercio medio con el posterior, y bájese una línea vertical hasta el hueso hioides. Este punto corresponde al vértice del triángulo de Pirogoff, que nos orientará para proseguir nuestra disección.

6o. Se abre la aponeurosis que cubre al vientre anterior del digástrico, y se le limpia desde su inserción en el mentón hasta su tendón intermedio que está a nivel del vértice del triángulo arriba indicado. Es de 4 centímetros de extensión y 1 de ancho. Se le aísla bien del plano profundo representado por el músculo milohioideo. El borde posterior de éste lo buscamos tomando como referencia la línea que descendimos de la unión del tercio medio con el externo o posterior de la distancia del gonion al mentón, hasta el hueso hioides. Esta línea proyecta al borde posterior del milohioideo, al que limpiamos de la aponeurosis que lo cubre.

7o. Siguiendo al tendón intermedio del digástrico hacia atrás, limpiamos a su vientre posterior que lleva una dirección hacia arriba y atrás, a insertarse a la fosa digástrica situada en la cara interna del vértice de la mastoides. La disección de este vientre posterior exige el desgarro de la hoja aponeurótica superior del lóculo.

8o. Medio centímetro arriba del tendón del digástrico, encontramos el nervio hipogloso mayor, acompañado de la vena lingual. Lleva una dirección

hacia abajo y atrás, sale entre el milohioideo y el hiogloso, sobre cuya superficie corre. Es frecuente que se oculte tras el tendón del digástrico, al que basta con rechazar hacia abajo con una pinza para encontrar el nervio.

9o. Ya tenemos disecado el espacio triangular formado por el tendón del digástrico, el borde posterior del milohioideo y el nervio hipogloso mayor, llamado triángulo de Pirogoff, cuyo fondo está formado por el músculo hiogloso de fibras verticales que van del hioides a la lengua, y se extiende hasta el extremo externo del asta mayor de este hueso.

10o. Basta separar las fibras del hiogloso en la superficie del triángulo de Pirogoff, por arriba del tendón intermedio del digástrico, para encontrar a la arteria lingual. Téngase presente que el hiogloso tiene un espesor de 3 milímetros, para no perderse en el constrictor superior de la faringe si profundizamos demasiado; que el nervio hipogloso es paralelo a la arteria; que a veces la arteria va muy cerca del hioides.

11o. El borde posterior del vientre posterior del digástrico es recorrido por el músculo estilohioideo que debe identificarse y limpiarse. Límpiese también el borde posterior del hiogloso a nivel del extremo del asta mayor del hioides. Pálpese al cuerpo de este hueso y límpiesele despejándolo de fibras carnosas hasta dejarlo a la vista. Estos tres elementos, borde del vientre posterior del digástrico, borde del hiogloso y hueso hioides, forman el triángulo de Beclard. Sobre la superficie del hiogloso corre el nervio hipogloso mayor, y por detrás la arteria lingual. Hay, pues, que separar las fibras del hiogloso para encontrarla, como se hizo en el triángulo de Pirogoff.

12o. Saber disecar la arteria lingual en el triángulo de Pirogoff o en el de Beclard, es un tiempo operatorio muy importante.

13o. Siguiendo el borde posterior del milohioideo, y a un centímetro por encima del hipogloso mayor, encontramos al canal de Wharton de la glándula submaxilar, y casi adosado a él el nervio lingual. Una buena disección nos hace ver a estos dos nervios y al canal, en relación con el borde externo del milohioideo.

14o. El digástrico está compuesto por dos vientres unidos por un tendón intermedio, el cual se une al hueso hioides por medio de una corredera formada por fibras arciformes. El tendón intermedio atraviesa al tendón del estilohioideo, que también va a insertarse al hueso hioides.

El milohioideo por un lado se inserta en la línea milohioidea del maxilar inferior, y por el otro en el hioides y al rafé o línea blanca que va del mentón al mismo hioides. Reunido con el del lado opuesto forma un ancho cuadrilátero que constituye el piso de la boca.

REGION INFRAHIOIDEA

Límites. - a) Por arriba, el plano transversal que pasa por el hueso hioides; b) por abajo, la horquilla esternal; c) a los lados, el borde anterior de los músculos esternocleidomastoideos.

En su parte media presenta la columna hiolaringotraqueal, y en su estudio se incluye al esófago cervical, y en su disección hemos de limpiar el paquete vásculonervioso del cuello, que pertenece a la región carotídea, pero es indispensable ver las relaciones que guarda con los elementos de la región infrahioidea.

Esta región es impar y media, y su disección la abordaremos de uno y otro lado para observar la diferencia de relaciones.

DISECCION

Cortes: a) Superior, que sigue el plano del hioides, límite de la región, y va de uno a otro borde del esternocleidomastoideo respectivo;

b) Inferior, que pasa por la horquilla esternal y también va de uno a otro borde del músculo referido;

c) Medio, que sigue la línea media y que va del corte superior al inferior.

1o. Levantar la piel que es fina, delgada, muy móvil y fácilmente desplegable.

2o. El tejido celular subcutáneo es muy laxo, su capa areolar más bien pobre en grasa, y su fascia superficialis encierra entre sus dos hojillas al músculo cutáneo del cuello, al que solo se ve en la parte alta y externa de la región. Sus fibras son rojo pálido y de dirección hacia arriba y adentro. Se le puede disecar con limpieza.

3o. El alumno puede comprobar que es fácil despegar la piel y el tejido celular de la aponeurosis, detalle anatómico que se aprovecha en cirugía. En el tejido celular nos preocuparemos por disecar a las dos venas yugulares anteriores -derecha e izquierda- que llevan una dirección vertical de arriba a bajo y son paralelas entre sí y separadas por una distancia de 3 centímetros. En la parte inferior las vemos atravesar a la aponeurosis y penetrar al hueco supraesternal respectivo. Sabemos que cada una va a desembocar a la vena subclavia correspondiente. Para que no nos estorben hemos de seccionarlas, pero con ligadura previa para conservar limpia la preparación.

4o. La aponeurosis que queda a la vista pertenece a la cervical superficial, que incindimos sobre la línea media para dejar a descubierto a derecha e izquierda el borde interno de los músculos esternocleidohioideos. Tomamos el labio de uno y otro lado de la incisión, y levantamos a la aponeurosis a derecha e izquierda para ir descubriendo a los músculos es-

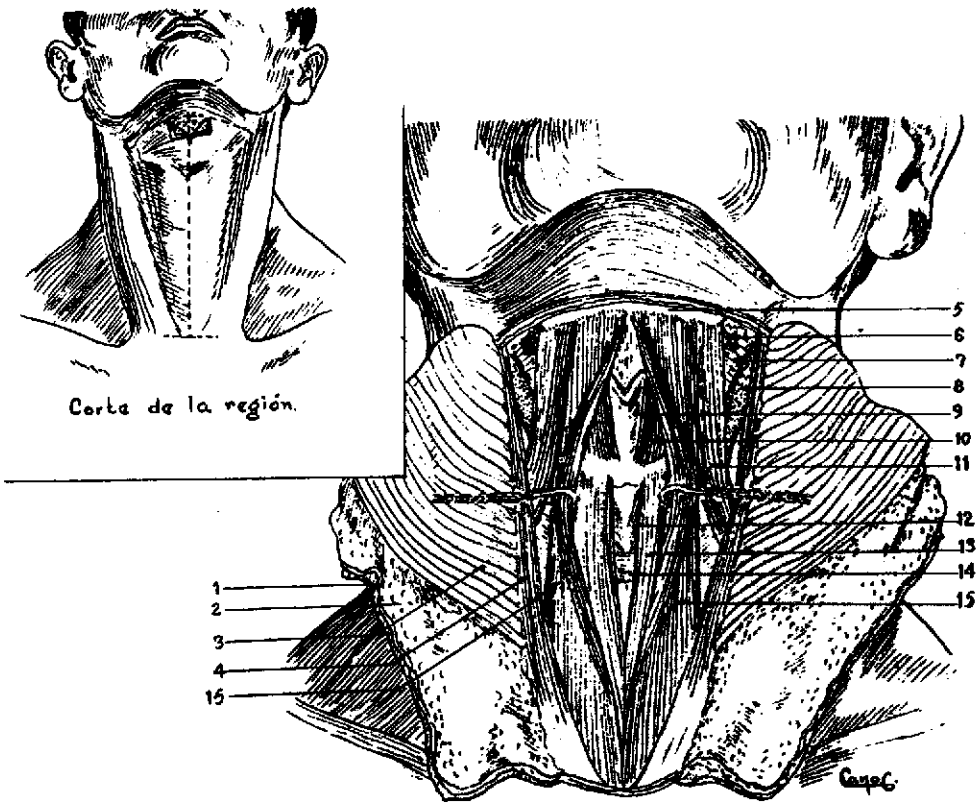

1.- Piel.
2. Tejido celular.
3. Músculo cutáneo del cuello.
4. Músculo esterno-cleido-mastoideo.
5. Hueso hioides.
6. Arteria tiroidea superior.
7. Arteria carótida superior.
8. Vena yugular.
9. Cartílago tiroides.
10. Músculo tiro-hioideo.
11. Músculo omo-hioideo.
12. Músculo crico-tiroideo.
13. Músculo esterno-tiroideo.
14. Cartílago cricoideo.
15. Músculo esterno-cleido-hioideo fuertemente rechazado a los lados.

FIG. 113

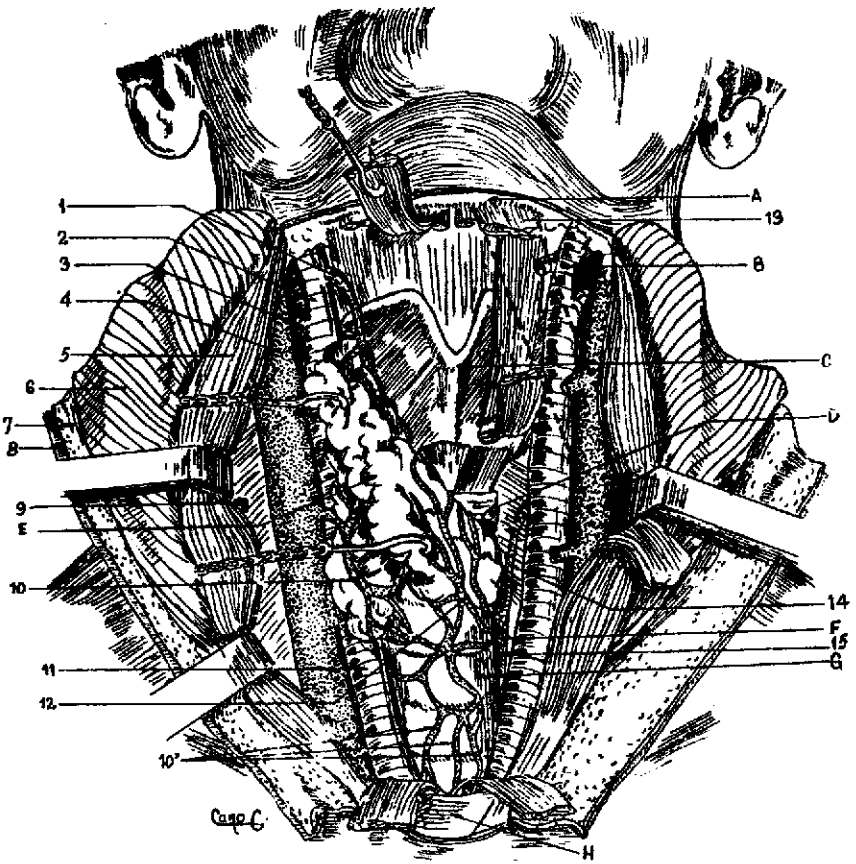

1. Arteria tiroidea superior.
2. Arteria carótida interna.
3. Nervio neumogástrico.
4. Vena yugular interna.
5. Músculo esterno-cleido-mastoideo fuertemente rechazado a los lados.
6. Músculo cutáneo del cuello.
7. Tejido celular.
8. Piel.

A.- Hueso hioides.
B.- Triángulo de Velpeau.
C.- Cartílago tiroides.
D.- Cartílago cricoides.
E.- Glándula tiroides (rechazada a la derecha.
F.- Esófago.
G.- Tráquea.
H.- Horquilla esternal.

9. Tubérculo de Chaissagnac.
10 y 10'. Venas tiroideas inferiores.
11. Arteria carótida primitiva.
12. Arterias tiroideas.
13. Músculo omo-hioideo (seccionado).
14. Arteria tiroidea inferior.
15. Nervio neumogástrico izquierdo.

FIG. 113A

ternocleidohioideos, y más afuera a los omohioideos.

Los esternocleidohioideos, derecho e izquierdo, se insertan en la clavícula y en el esternón, y por arriba en el hueso hioides. Son largos y miden 2 centímetros de ancho, por 3 milímetros de espesor, más separados por abajo que por arriba.

Al limpiar al músculo omohioideo (de cada lado), veremos que junto con el borde del esternocleidomastoideo y el hueso hioides, forma el triángulo de Velpeau. Bien identificado, en su área buscamos a la arteria tiroidea superior, para lo cual localizamos al borde externo del músculo tirohioideo; paralela a este borde corre la arteria, que se mete tras del músculo tirohioideo con una dirección hacia abajo y adentro, para ir a abordar el borde interno del lóbulo del cuerpo tiroides. Disequemos a esta arteria hacia arriba hasta verla salir de la carótida externa, a nivel del asta mayor del hioides.

Rechacemos hacia afuera al borde del esternocleidomastoideo con un separador, y ábrase la vaina del paquete vásculonervioso, para dejar a descubierto a la arteria carótida primitiva, la vena yugular interna, el nervio neumogástrico y rama descendente del hipogloso. Esta vaina es dependencia de la aponeurosis cervical media. Dentro del área de este triángulo de Velpeau se limpian estos elementos y se les rechaza hacia afuera, junto con el borde del esternocleidomastoideo, para dejar a la vista la aponeurosis cervical profunda o prevertebral. En un desdoblamiento de esta aponeurosis encontramos al nervio simpático cervical, teniendo como relación al tubérculo de Chassaignac de la sexta vértebra cervical.

Para practicar esta disección, refiérase bien el neumogástrico, porque el alumno puede tomarlo por el simpático. Se toma con la pinza de disección la aponeurosis prevertebral y se la levanta ligeramente para practicar un corte muy superficial en sentido vertical, a 5 milímetros por dentro del tubérculo de Chassaignac.

En ocasiones no es tan fácil identificar el simpático, pero téngase en cuenta que corre por detrás de la carótida. Así es que póngase en su sitio a este vaso para orientarse. El ganglio simpático cervical medio no es constante y por lo tanto no es factor de relación.

5o. Tenemos a la vista a los músculos, derecho e izquierdo, esternocleidohioideos, que limpiaremos y despegaremos de los músculos esternotiroideos, de uno y otro lado. Estos son también largos, en forma de cinta de 2 centímetros de ancho por 2 milímetros de espesor, colocados inmediatamente por detrás de los esternocleidohioideos, y en contacto directo con la glándula tiroides y con la tráquea. En cadáveres secos se confunden estos músculos con la glándula. Su dirección es vertical, y son más abiertos por arriba que por abajo.

Levantados los músculos de uno y otro lado, el alumno debe observar su espesor total, que es de 5 a 8 milímetros, pues ha de saber que el cirujano secciona este plano muscular transversalmente, para ampliar el campo operatorio de la tiroidectomía. En disecciones procuramos

conservarlos íntegros para no perder relaciones.

A continuación, nuestra disección va a imitar una traqueotomía. En efecto, al disecar a la tráquea cervical pondremos a descubierto sus relaciones, que más tarde, como cirujanos, hemos de cuidar.

Sepárense bien los músculos infrahioideos (esternocleidohioideo y esternotiroideo, llamado también esternocondrotiroideo), a uno y otro lado para despejar bien la zona de la tráquea. Colóquense los separadores inmediatamente arriba del esternón. Despejamos con la sonda acanalada el tejido celular que cubre a la tráquea, respetando a las venas tiroideas inferiores que en número de tres o cuatro descienden del cuerpo tiroides para ir a desembocar al tronco venoso braquiocefálico izquierdo. Estas venas en estado normal son delgadas. Se les limpia e identifica, y se prosigue despejando al tejido celular hasta ver a la tráquea, trabajando siempre inmediatamente arriba de la horquilla esternal. A la tráquea la identificamos por sus anillos superpuestos, su color blanco brillante, su dirección hacia abajo y atrás, su consistencia cartilaginosa y su desplazamiento transversal que podemos imprimirle.

Al limpiarla, encontramos al tronco arterial braquiocefálico que la cruza de abajo a arriba y de izquierda a derecha, poniéndose en íntimo contacto con sus caras anterior y lateral derecha. En muchas personas delgadas se observa su pulsación. El tronco arterial tiene el aspecto de un tubo de color blanco y pulido. En algunos casos, el tronco venoso braquiocefálico izquierdo ocupa un sitio alto y se le ve por encima de la horquilla esternal. Su color es azul-gris y de calibre es de 8 milímetros aproximadamente.

Este segmento de tráquea que estamos disecando, mide apenas 2 a 3 centímetros, pues por arriba está cubierta por la glándula tiroides.

Del lado izquierdo descubriremos al paquete vásculonervioso del cuello, compuesto, como ya se dijo, por la carótida primitiva, la vena yugular interna, el neumogástrico y el asa descendente del hipogloso. Del lado derecho veremos a la carótida primitiva salir del tronco arterial braquiocefálico, así es que basta seguir su disección hacia arriba para verlo bifurcarse en la carótida primitiva y en la subclavia.

Del lado izquierdo, la primitiva viene directamente de la aorta. De este lado, el esófago sobresale como un centímetro de la tráquea, y en el ángulo diedro que forman ambos elementos, se encuentra el nervio recurrente izquierdo, de fácil descubrimiento, con tal de no perder de vista la cara lateral de la tráquea. Del lado derecho, el recurrente correspondiente no tiene la misma íntima relación con la tráquea. Por detrás de la tráquea, encontramos al esófago, al que podemos abordar, repetimos, del lado izquierdo con más facilidad.

Vea el alumno las relaciones anteriores de la tráquea cervical, y comprenderá por qué es preferible la traqueotomía alta de Boyer y no la baja de Trousseau. En efecto, imite el alumno la traqueotomía practicando una incisión sobre la tráquea, y verá que en caso de prolongar la

incisión, tiene un gran peligro si lo hace hacia abajo, y en cambio hacia arriba, lo más que puede suceder es que corte el istmo del tiroides que no tiene ningún peligro ninguna consecuencia.

Disección del cuerpo tiroides.

6o. Esta disección imita los tiempos quirúrgicos de una tiroidectomía o sea la extirpación de la glándula tiroides.

Con ganchos separadores, rechácense al máximo los músculos infrahioideos a uno y otro lado, para ver ampliamente al tiroides. Normalmente su forma es bilobada, es decir, compuesta de un lóbulo derecho y otro izquierdo, unidos por una porción estrecha llamada istmo.

Los lóbulos de dirección vertical a uno y otro lado de la tráquea y su istmo, dan en conjunto la idea de una herradura de concavidad superior. El tiroides está situado inmediatamente debajo del cartílago cricoides, y por arriba de la horquilla esternal, adherido por lo tanto a los primeros anillos de la tráquea. Su color es rojizo, de consistencia blanda (en estado normal), de seis centímetros de ancho, por tres de altura y por uno de espesor. En el cadáver es de color gris amarillento.

En la parte alta, y sobre el borde interno de cada lóbulo, vemos entrar a la arteria tiroidea superior acompañada de su vena. Debemos limpiar y limitar bien el vértice del lóbulo, para identificar a la arteria que va por dentro, y ver la relación que tiene con la carótida primitiva por fuera. El cirujano liga en este sitio a la arteria tiroidea superior, y el alumno debe meditar en su disección la importancia de este tiempo operatorio.

Téngase presente que al disecar el triángulo de Velpeau, hemos descubierto a la arteria por fuera del músculo esternotiroideo. Toca ahora ver completo su recorrido, que es diagonal, y en la cara anterior del tiroides se divide en tres ramas; la acompañan una vena y un nervio. Es el sitio quirúrgico de la arteria tiroidea superior.

A continuación, límpiese la base o polo inferior del lóbulo tiroideo, para ver la salida de las venas tiroideas inferiores, las que ya están disecadas, cuando trabajamos la tráquea. Ahora podemos verlas íntegras. Van en dirección hacia abajo, para ir a desembocar al tronco venoso braquiocefálico izquierdo. Caminan sobre la cara anterior de la tráquea y son en número de tres a cuatro. En ocasiones se les ve de calibre grueso y dando el aspecto de un verdadero plexo.

Con el dedo, movilícese primero el lóbulo izquierdo, para rechazarlo, levantándolo hacia la línea media, procurando respetar a las venas tiroideas. En esta situación limpiamos la cara lateral de la tráquea y el borde izquierdo del esófago, que la rebasa como un centímetro. En el ángulo diedro que forman, se encuentra el nervio recurrente, ya empezado a disecar al estudiar a la tráquea cervical. Sígase hacia arriba a este nervio y a nivel de la séptima vértebra cervical lo vemos cruzarse

con la arteria tiroidea inferior. Téngase presente que la sexta vértebra cervical está caracterizada por su tubérculo de Chassaignac, que se localiza en el punto donde se cruzan la línea cricoidea con el borde anterior del esternocleidomastoideo. El cruzamiento del nervio recurrente o laríngeo inferior con la arteria tiroidea inferior, se hace, pues, a 15 milímetros por debajo del tubérculo de Chassaignac, o sea a nivel de la séptima cervical.

Del lado derecho, el recurrente lleva una dirección diagonal hacia arriba y adentro; la carótida primitiva es buena relación para localizarlo, cuya cara posterior es cruzada por el nervio para ir a colocarse al lado de la tráquea. Hay que rechazar el lóbulo derecho enérgicamente hacia la línea media.

Encontrado el recurrente, y sosteniendo la posición del cuerpo tiroides, rechazado con un separador hacia adentro, nos es fácil descubrir a la arteria tiroidea inferior de uno y otro lado. Esta arteria es rama de la subclavia, y en su primera porción lleva una dirección vertical y ascendente tras de la aponeurosis prevertebral. A nivel del tubérculo de Chassaignac o de la séptima vértebra cervical, que es lo más frecuente, se cruza y toma contacto con el nervio simpático cervical, y cambiando bruscamente de dirección se hace descendente, trazando un cayado. Se dirige ahora hacia adelante, abajo y adentro, atraviesa la aponeurosis, y en un corto recorrido la vemos cruzarse con el nervio recurrente y abordar al cuerpo tiroides.

En este sitio anatómico, el cirujano identifica ambos elementos y puede tomar a la arteria respetando absolutamente el nervio. Hágase la disección a derecha e izquierda, y obsérvese que casi siempre la arteria, antes de llegar al tiroides, se divide en dos o tres ramas por entre las que se entrecruza el recurrente, al que hemos de seguir hacia arriba hasta verlo introducirse en la laringe.

7o. El cuerpo tiroides tiene una cápsula propia, de naturaleza fibrosa, delgada, bastante adherida a la glándula. Las ramas de las tiroideas al atravesarla disminuyen de calibre y sufren una serie de ramificaciones, formando una red irregular. A esta cápsula, el alumno debe levantarla con una sonda acanalada y saber que el cirujano prefiere tomar a las arterias por dentro de la cápsula, donde es más fácil su ligadura y control de la hemostasia. El tiempo intracapsular pone al abrigo de hemorragias. La toma extracapsular de las arterias tiroideas inferiores es más peligrosa para el recurrente, y expone a abundantes hemorragias.

8o. A nivel de la membrana tirohioidea o sea la que une el hueso hioides al cartílago tiroides, hemos de encontrar la entrada del nervio laríngeo superior, rama, como el inferior o recurrente, del neumogástrico.

9o. El hueso hioides se localiza a nivel del mentón, inmediatamente por dentro del gonion -derecha e izquierda- por palpación. Por abajo de este hueso y a 3 centímetros se localiza al cartílago tiroides, fácilmente visible y palpable por su prominencia. Es la manzana de Adán. A 3 centímetros de este cartílago tiroides encontramos al cartílago cricoides. El

alumno debe guardar estas relaciones numéricas, para localizar con facilidad estos elementos, tanto en el cadáver como en clínica.

10o. Córtese en la línea media al istmo del tiroides, y levántesele a derecha e izquierda, despegándolo de la tráquea. Obsérvese que se hace con facilidad, pues los tractos fibrosos que los unen son poco resistentes.

11o. Téngase presente que las glándulas paratiroides, dos para cada lado, pequeñas como una lenteja, se encuentran sobre la cápsula del tiroides, superficiales, en el sitio donde entran las ramas de la arteria tiroidea inferior, muy cercanas al recurrente. La entrada de estas ramas arteriales se hace en la cara posterior del lôbulo tiroideo, en su tercio inferior. En el cadáver es difícil identificarlas.

REGION SUPRACLAVICULAR

La supraclavicular pertenece a las regiones laterales del cuello, y tiene la importancia de que sus componentes están relacionados con la cúpula pleural, y por consiguiente con el vértice del pulmón.

Límites. - a) Por delante el borde posterior del esternocleidomastoideo; b) por detrás el borde anterior del trapecio; c) por abajo la clavícula.

Por sus límites se deduce que tiene la forma triangular, de superficie muy excavada, tanto más cuanto que es más delgada la persona. Es el llamado hueco supraclavicular. El vértice de este triángulo está formado por la reunión del trapecio con el esternocleidomastoideo a nivel del vértice de la mastoides. En profundidad llega hasta la columna cervical.

Una línea que va del vértice de la mastoides a la parte media de la clavícula, proyecta sobre la piel al borde posterior del esternocleidomastoideo y a la hilera de las apófisis transversas de la columna cervical.

DISECCION

Cortes: a) Por delante, un corte diagonal hacia abajo y adelante que siga al borde posterior del esternocleidomastoideo, que vaya del vértice de la mastoides a la parte media de la clavícula.

b) Por abajo, un corte que siga al borde de la clavícula y vaya del esternocleidomastoideo al trapecio.

c) La bisagra corresponde al borde anterior del trapecio. Los cortes son solamente de piel.

1o. Levántese la piel, que por ser fina, delgada y muy móvil, hace fácil la maniobra. Además, es lampiña.

2o. Al levantar el tejido celular subcutáneo, téngase en cuenta que en la parte superior está cargado de grasa, y que en la inferior y anterior nos encontramos, entre las hojillas de la fascia superficialis, al cutáneo del cuello, músculo muy delgado pero de fácil identificación de sus fibras. En este tejido celular también encontramos las cinco ramas del plexo cervical superficial, y para no cortarlas búsqueseles en el borde posterior del esternocleidomastoideo, parte media, a las ramas supraacromial, supraclavicular, cervical transversa, auricular y mastoidea. Esta disección exige sacrificar a la aponeurosis que, por cierto, es delgada, para ver el recorrido de estas ramas nerviosas. Las ramas auricular y cervical transversa de este mismo plexo, las encontraremos al disecar la región carotídea.

3o. Al buscar los nervios referidos, hemos destruido en parte, repetimos, a la aponeurosis cervical superficial, y ahora levantaremos el resto pa-

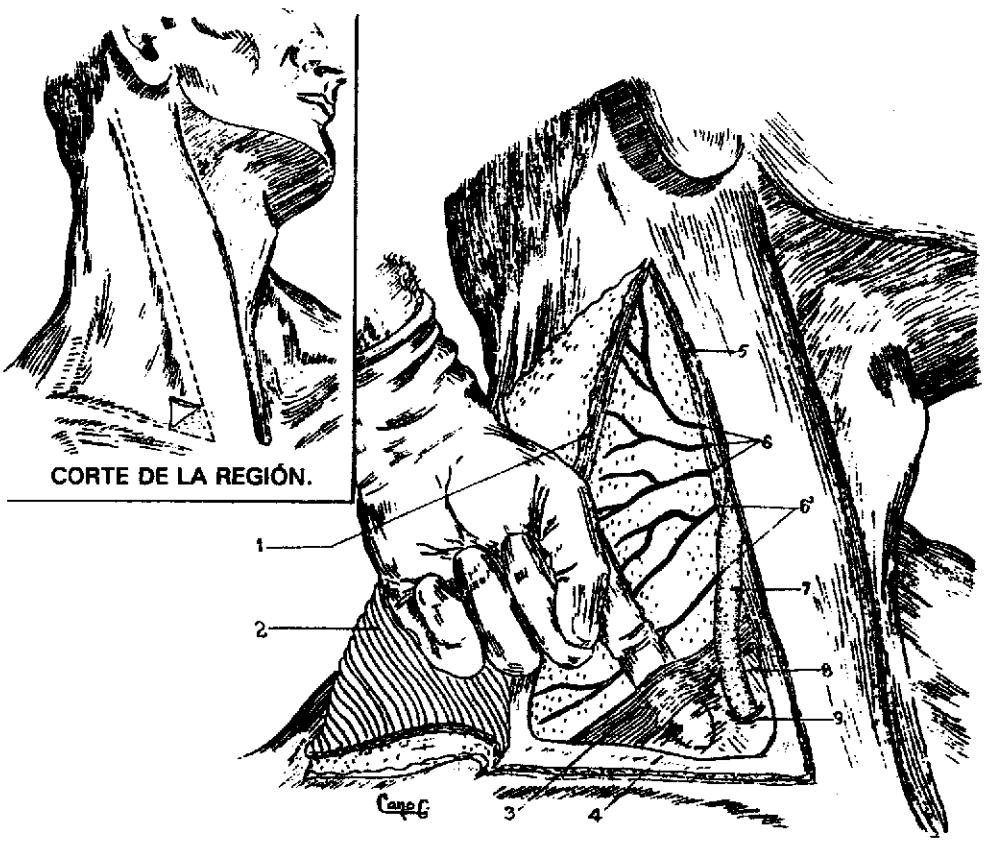

1.- Músculo trapecio.
2. Músculo cutáneo del cuello
3. Músculo omo-hioideo.
4. Clavícula.
5. Músculo esterno-cleido-mastoideo.
6 y 6´. Plexo nervioso cervical.
7. Vena yugular cervical.
8. Aponeurosis cervical media.
9. Ligamento falsiforme de Dittel.

FIG. 119

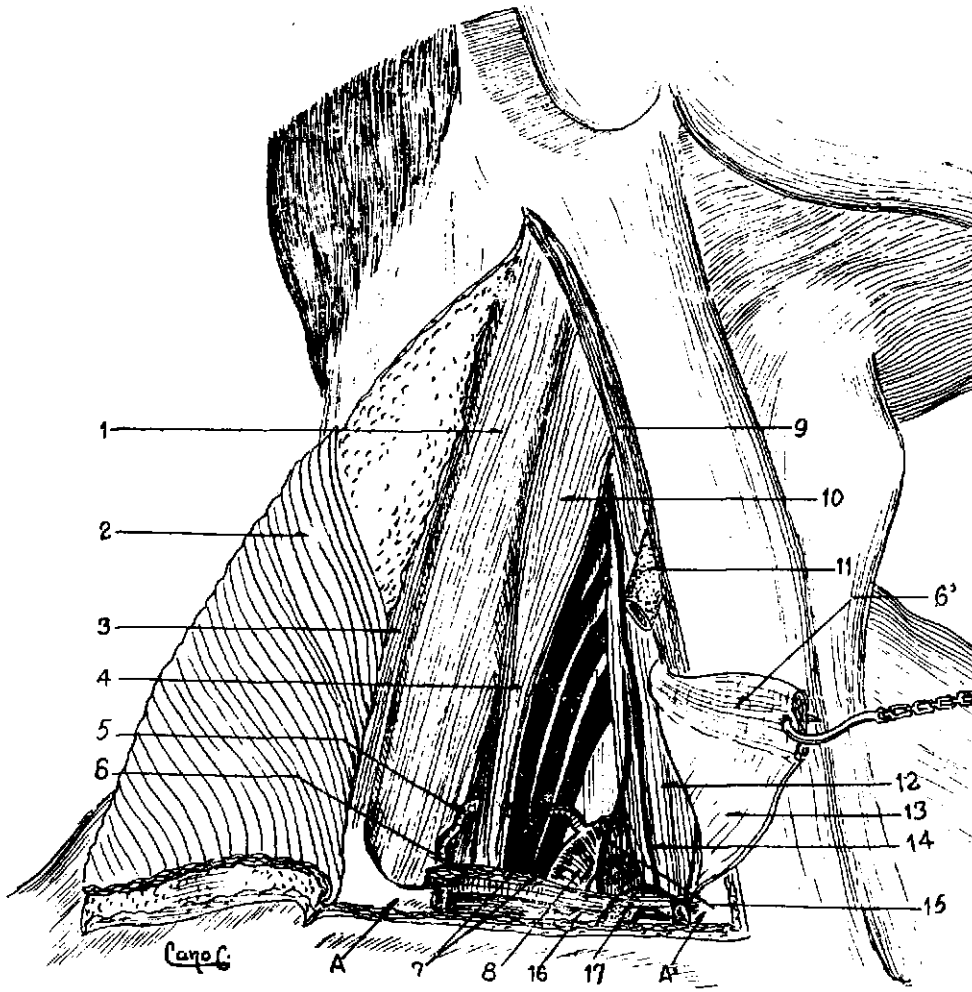

1. Músculo angular del omóplato.
2. Músculo cutáneo del cuello.
3. Músculo trapecio.
4 y 10. Músculo escaleno posterior.
5. Arteria escapular posterior.
6 y 6'. Músculo omo-hioideo seccionado.
7. Plexo braquial.
A y A'. Clavícula seccionada.
8. Arteria subclavia.
9. Músculo esterno-cleido-mastoideo.
11. Vena yugular externa seccionada.
12. Músculo escaleno anterior.
13. Aponeurosis cervical media.
14. Nervio frénico.
15. Nervio del subclavio.
16. Primera costilla.
17. Vena subclavia.

FIG. 119A

ra descubrir el plano muscular. Terminemos de limpiar los bordes del esternocleidomastoideo y del trapecio hasta sus inserciones clavicula - res, para ver en conjunto los límites del hueco supraclavicular.

Una vez limpiados todos los elementos mencionados, entramos al espacio o celda supraclavicular, y despejando la atmósfera célulograsosa en la que encontramos a la arteria escapular posterior y ganglios linfáticos, llegamos a la aponeurosis cervical media.

Enseguida buscaremos el tendón intermedio del omohioideo que se localiza a 2 centímetros por arriba de la clavícula. Tiene una dirección diagonal de arriba a bajo y de adelante a atrás. Va envuelto en la aponeurosis cervical media, y nos concretaremos a limpiar su borde superior. De su borde inferior vemos arrancar a la aponeurosis cervical media, y con el dedo índice podemos levantarla y apreciar que es fuerte, gruesa y resistente. Identifiquemos a la vena yugular externa, que baja de la región carotídea, y al llegar a la región supraclavicular se le ve perforar esta aponeurosis. En el sitio que la perfora podemos reconocer un engrosamiento formado por fibras arciformes que se denominan pliegue falciforme de Dittel, situado a nivel de la desembocadura de la yugular externa en la vena subclavia. Al disecar a la yugular externa abrimos de hecho a la aponeurosis cervical media, y podemos ver el triángulo omoclavicular.

4o. Este triángulo, que también puede llamarse del frénico, por ser el sitio donde se puede encontrar a este nervio, está formado por el borde posterior del esternocleidomastoideo, la clavícula y el tendón del omohioideo. A éste se le rechaza fuertemente hacia arriba, para ampliar la superficie del triángulo.

5o. Despejando la atmósfera de tejido celular, buscamos al borde externo del escaleno anterior que lo seguiremos hacia abajo hasta verlo insertarse en el tubérculo de Lisfranc, situado en la cara superior de la primera costilla. Esta inserción está a nivel de la parte media de la clavícula. Para ver este borde muscular es necesario abrir su vaina aponeurótica. Sobre este borde corre paralelo el nervio del subclavio, que bien puede confundirlo el alumno con el mismo frénico.

A este nervio frénico lo encontramos si abrimos la vaina aponeurótica del escaleno anterior; lleva una dirección de arriba a abajo y de atrás a delante, cruzando la cara anterior del escaleno, lo que hace que más bien se encuentre al frénico sobre el borde interno del músculo. Al abrir su vaina, téngase cuidado de no cortar a la arteria cervical ascendente, rama de la subclavia.

El frénico corre dentro de la vaina muscular. Llevando como referencia el borde externo del escaleno, encontramos a las cinco ramas del plexo braquial. Estas raíces de este plexo salen entre el escaleno anterior y el posterior, cuyo borde externo se proyecta por una línea que vaya de la apófisis transversa de la tercera vértebra cervical al punto de unión del tercio medio con el tercio externo de la clavícula. Estas ramas nerviosas son gruesas, de forma cilíndrica, de color marfil brillante y

de aspecto fibrilar.

6o. El tendón de inserción del escaleno en el tubérculo de Lisfranc de la primera costilla, bien disecado, se identifica por palpación en el ángulo que forma con la primera costilla, abierto hacia afuera; nos sirve también para localizar a la arteria subclavia que pasa entre los dos escalenos, y por consiguiente por detrás del tubérculo de Lisfranc, en contacto directo con la cara superior de la primera costilla. Por arriba de la arteria corre paralela a ella, la quinta rama del plexo braquial, y el alumno puede tomar la rama nerviosa por la arteria. La arteria va pegada al hueso, es depresible al tacto, dando la sensación al palparla de una ancha sonda acanalada. El nervio es consistente y cilíndrico. De la arteria subclavia sale la escapular posterior, que se entrecruza con las ramas del plexo braquial.

7o. Por delante del tendón del escaleno anterior, y en contacto con la costilla, descubrimos a la vena subclavia. Nos puede guiar la vena yugular externa que desemboca en la subclavia, muy cerca del ángulo de Pirogoff. Este ángulo está formado por la reunión de las venas subclavia y yugular interna. Se aconseja resecar la parte media de la clavícula, para ver bien estos detalles.

8o. MUY IMPORTANTE. Si trabajamos del lado izquierdo, tengamos presente que en este ángulo de Pirogoff que se forma, repetimos, al desembocar la yugular interna en la subclavia, se encuentra en la parte posterior la desembocadura del conducto torácico.

Este ángulo venoso está a la altura del ángulo que forman a su vez la clavícula con el borde posterior del esternocleidomastoideo.

El conducto linfático torácico viene del tórax, y al llegar al cuello pasa por detrás de la arteria subclavia izquierda, a la que cruza; yendo por delante del nervio frénico, asciende cerca del tubérculo de Chassaignac para cambiar de dirección, y trazando un cayado, desciende para ir a desembocar en la vena subclavia, en el ángulo de Pirogoff.

9o. Por arriba del tendón del omohioideo vemos otro triángulo, llamado omotrapecial, formado por el borde posterior del esternocleidomastoideo, el borde externo del trapecio y el propio tendón intermedio del omohioideo, cuya superficie está cubierta por tejido célulograsoso, gran cantidad de ganglios y, además, está cruzado por las ramas ya vistas del plexo cervical superficial.

REGION CAROTIDEA O ESTERNOCLEIDOMASTOIDEA

La región carotídea o esternocleidomastoidea está considerada como región lateral del cuello, y debe su nombre a que corresponde totalmente a este músculo, de tal manera que sus límites están marcados por los bordes del esternocleidomastoideo, así como sus inserciones esternoclaviculares. Excepto por arriba, que tiene por límite una línea que va del gonion horizontalmente hacia atrás. Esta línea separa a esta región carotídea de la parotídea, que es la más alta de las laterales del cuello.

DISECCION

Cortes: a) Superior, que vaya horizontalmente del gonion al vértice de la mastoides.

b) Inferior, que siga al borde de la clavícula y vaya de un borde a otro del esternocleidomastoideo.

c) Anterior, que siga de arriba a bajo todo el borde anterior del músculo.

d) La bisagra corresponde al borde posterior.

La cabeza del cadáver debe estar en extensión, y en rotación hacia el lado contrario a la región por trabajar.

1o. Levántese exclusivamente la piel. Es fina, delgada, móvil y lampiña.

2o. Al disecar el tejido celular subcutáneo, casi siempre de escaso espesor, nos encontramos en la parte media al cutáneo del cuello, situado entre las dos hojillas de la fascia superficialis. Recordemos que el tejido celular se compone de dos planos, uno superficial o areolar cargado de grasa, y otro profundo o laminar que es la fascia superficialis, compuesto por dos hojillas entre las que corren los vasos y nervios superficiales, y se sitúa en el músculo cutáneo, cuyas delgadas fibras llevan una dirección hacia arriba y adelante, de fácil identificación. Visto el cutáneo, es preferible disecar primero a los nervios y venas, y sacrificar la integridad del tejido celular.

3o. De los vasos superficiales, el más importante es la vena yugular externa, que corre inmediatamente por debajo del músculo cutáneo del cuello y al que incindimos para seguir el recorrido de la vena, recorrido que puede proyectarse por una línea que va del gonion a la parte media de la clavícula. Cruza diagonalmente al esternocleidomastoideo.

Cuando se trabaja del lado derecho, límpiese con cuidado a esta vena para observarla y ver su trayectoria. Como vimos en la región supraclavicular, va a desembocar a la vena subclavia. La unión de la subclavia y de la yugular interna forma el tronco venoso braquiocefálico dere-

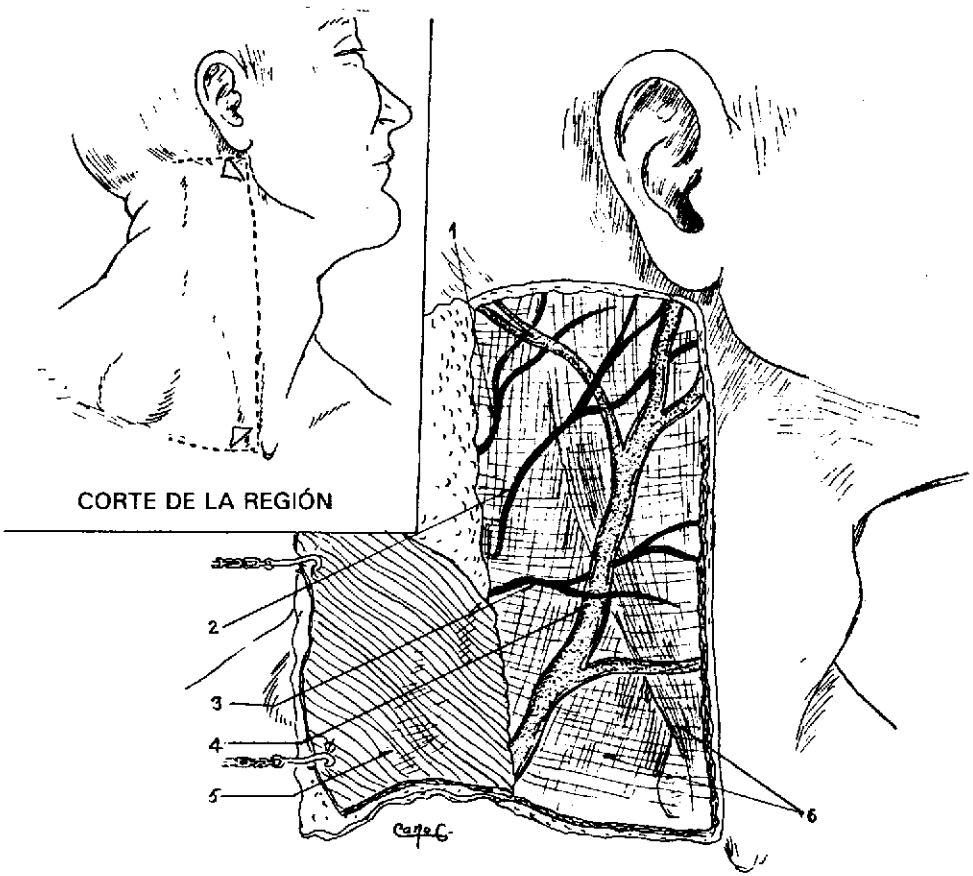

1. Rama nerviosa mastoidea del plexo cervical superficial.
2. Rama nerviosa auricular.
3. Rama nerviosa cervical transversa.
4. Vena yugular externa.
5. Músculo cutáneo del cuello (seccionado y separado).
6. Músculo esterno-cleido-mastoideo (cubierto por la aponeurosis cervical superficial).

FIG. 122

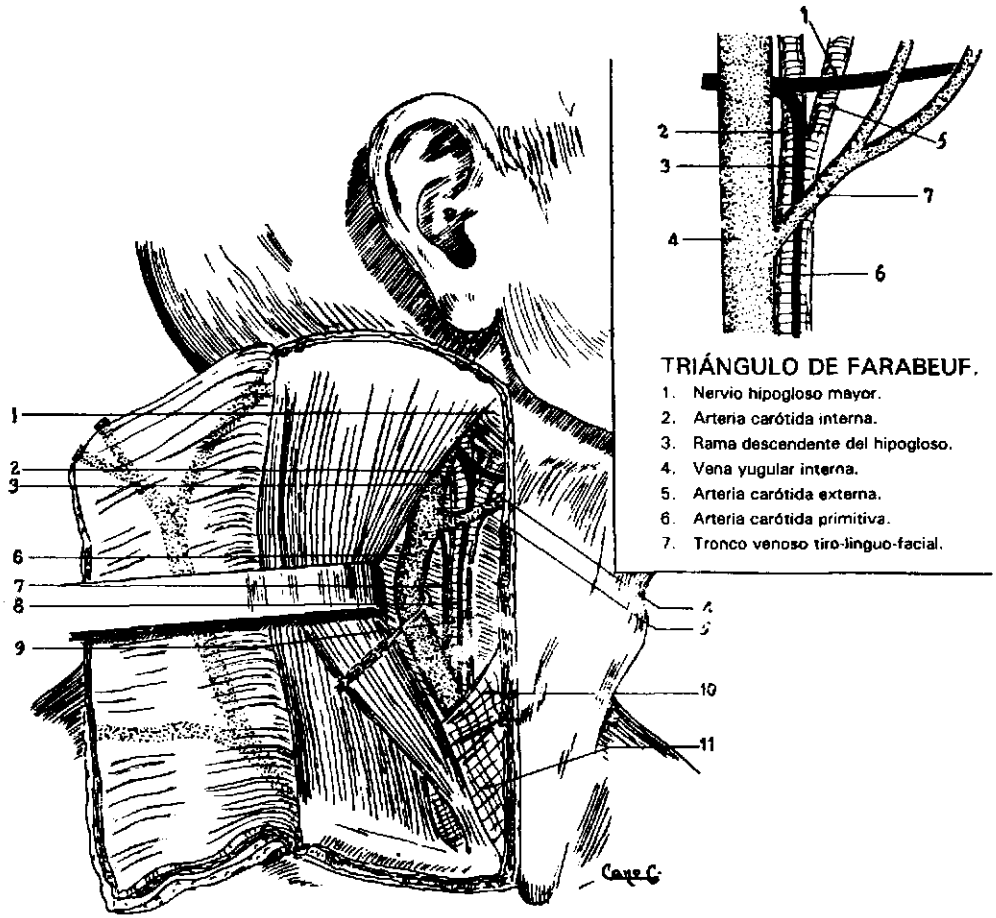

TRIÁNGULO DE FARABEUF.

1. Nervio hipogloso mayor.
2. Arteria carótida interna.
3. Rama descendente del hipogloso.
4. Vena yugular interna.
5. Arteria carótida externa.
6. Arteria carótida primitiva.
7. Tronco venoso tiro-linguo-facial.

1. Vientre posterior del digástrico.
2. Nervio hipogloso mayor.
3. Arteria carótida interna.
4. Arteria carótida externa.
5. Tronco venoso tiro-linguo-facial.
6. Vena yugular interna.
7. Nervio neumogástrico.
8. Rama descendente del hipogloso.
9. Arteria carótida primitiva.
10. Músculo omo-hioideo.
11. Músculo esterno-cleido-hioideo.

FIG. 122A

cho, y éste, al unirse con el izquierdo, forma la vena cava superior que va a desembocar a la aurícula derecha. Este largo recorrido se puede seguir con una sonda, lo que se aprovecha para tomar gráficas de esta aurícula.

Los nervios del plexo braquial superficial, salen en el punto medio del borde posterior del músculo y los ramos auricular, cervical transverso y supraclavicular, que corresponden a esta región, debemos seguirlos, sacrificando tejido celular y aponeurosis, hasta la parte media del borde posterior del esternocleidomastoideo, que es su sitio de afluencia.

Cada uno de estos elementos debe ser limpiado con cuidado en toda su extensión, para no cortarlos al levantar el resto del tejido celular y de la aponeurosis.

4o. La aponeurosis es fuerte y gruesa en la parte superior, pero se va adelgazando a medida que se acerca al esternón y a la clavícula, donde su disección es difícil porque se desgarra con facilidad. Es dependencia de la aponeurosis cervical superficial, y le forma al músculo una vaina compuesta por una hoja superficial y otra profunda.

5o. Abierta la hoja superficial de la vaina del esternocleidomastoideo, queda a la vista el músculo. En la parte inferior disecamos sus dos haces de inserción, el clavicular ancho que llega hasta la parte media de la clavícula, y el esternal, estrecho, que se inserta como su nombre indica en la parte externa de la horquilla esternal.

Entre ambos cabos, que también así se llaman, disecaremos a la vena yugular interna, que cubre parcialmente a la carótida primitiva.

En la parte alta, al limpiar su borde anterior, descubrimos al paquete vásculonervioso del cuello, y observamos la estrecha relación del borde muscular con la carótida primitiva, por lo que se le llama "satélite de la arteria".

6o. Con un separador, rechácese el borde anterior del músculo hacia afuera, para dejar a descubierto la hoja aponeurótica profunda de su vaina, que levantaremos. Es difícil levantarla íntegra, porque se desgarra, sobre todo en la parte inferior, por su delgadez.

7o. Al levantar esta hoja, íntegra o no, buscamos al músculo omohioideo que atraviesa diagonalmente la región con dirección hacia arriba, adentro y adelante. Descubrimos su tendón intermedio así como sus dos vientres, anterior y posterior, lo que permitirá ver el arranque de la aponeurosis cervical media. El vientre anterior del omohioideo se inserta en el hioides y forma con el borde anterior del esternocleidomastoideo y con el hueso hioides, el triángulo de Velpeau que corresponde a la región infrahioidea. Por su parte inferior, el omohioideo también forma, con el esternocleidomastoideo y la clavícula, el triángulo omoclavicular de la región supraclavicular.

En la parte anterior e inferior de la región encontramos al músculo esternocleidohioideo, en su inserción inferior.

En la parte alta de la región, encontramos una atmósfera celular muy rica en ganglios linfáticos, que forman la cadena ganglionar carotídea que, como su nombre lo indica, está en íntima relación con la carótida primitiva y por consiguiente con la vena yugular interna.

8o. Despejando esta atmósfera célulloganglionar que en ocasiones es gruesa y resistente, descubrimos al paquete vásculonervioso del cuello, compuesto por la carótida primitiva, la yugular interna, el neumogástrico y el asa descendente del hipogloso. Sigue rechazado el esternocleidomastoideo con separador.

Para disecar estos elementos, abrimos su vaina fibrocelular, dependencia de la aponeurosis cervical media. Tomemos a la arteria carótida primitiva y recordemos que tiene un recorrido que va de la articulación esternoclavicular al punto medio de la línea que va del gonion a la mastoides.

Otra buena referencia para localizar a la arteria, es el punto donde se cruzan el borde anterior del esternocleidomastoideo con el plano cricoideo, que corresponde al tubérculo de Chassaignac de la sexta vértebra cervical. Por eso se le llama también a este tubérculo, carotídeo.

El borde de este músculo cubre a la arteria, cuando la cabeza del cadáver está inclinada al lado contrario de la disección.

A nivel del hueso hioides, la arteria carótida primitiva se bifurca en carótida externa y carótida interna, y el asta mayor de este hueso es una preciosa relación para encontrarlas. A este nivel se forma un triángulo integrado por la yugular interna, el tronco venoso tiro-linguo-facial que desemboca en ella, y el nervio hipogloso mayor. Este tronco venoso tiro-linguo-facial no siempre se le encuentra bien formado, y en su lugar se ven llegar a la yugular interna aisladamente, a la vena facial o a la lingual, o a la tiroidea superior. Este es el triángulo de Farabeuff o carotídeo, porque en él se practica la ligadura de las carótidas, sobre todo la externa.

La vena yugular interna se encuentra inmediatamente por fuera de la carótida primitiva o de la interna. En la parte inferior cubre en parte a la arteria. La vena yugular interna es muy gruesa, se desgarra con facilidad y su color azul pizarra la distingue de la carótida, que es más blanca, de forma cilíndrica, de menor calibre y más resistente.

La carótida primitiva del lado derecho sale del tronco arterial braquiocefálico, y la izquierda sale directamente del cayado de la aorta, pero tiene las mismas relaciones, y al limpiarlas de uno u otro lado, según el que trabajemos, la vemos en relación con la tráquea, esófago (cervicales), el lóbulo correspondiente del cuerpo tiroides.

El nervio neumogástrico está entre ambos vasos ya superficialmente

o en un plano más posterior, en contacto con la aponeurosis cervical profunda o prevertebral.

Al nervio simpático cervical se le considera en la región prevertebral, pero lo disecamos en esta región carotídea para observar sus relaciones; está inmediatamente por detrás de la carótida primitiva, en un desdoblamiento de la aponeurosis prevertebral, y se le puede confundir con el neumogástrico si no se tiene la precaución de referir a éste con un hilo. Por dentro del tubérculo de Chassaignac se incide muy superficialmente la aponeurosis prevertebral, para ver al simpático.

La disección del hipogloso mayor se hace en el triángulo de Farabeuff, teniendo como relación el asta mayor del hueso hioides y el vientre posterior del digástrico.

9o. A nivel del triángulo de Farabeuff, el hipogloso mayor da su rama descendente que sigue adosada a la carótida externa y a la primitiva, hasta llegar a la altura del tendón del omohioideo, donde se anastomosa con una rama descendente del plexo cervical y forma el "asa del hipogloso". No siempre se forma esta asa.

10o. Del plano esquelético se debe hacer una identificación correcta de las apófisis transversas de la columna vertebral cervical, cuyo conjunto forma una hilera que lleva una dirección que corresponde a una línea que va del vértice de la mastoides a la parte media de la clavícula. El objeto de localizar cada una de estas apófisis transversas es descubrir las ramas generadoras del plexo cervical, y además, observar las relaciones con el paquete vásculonervioso del cuello, conocimiento muy útil para la anestesia regional.

REGION PAROTIDEA

Es la región más alta de las laterales del cuello, y debe su nombre a la glándula salival parótida que encierra. Superficialmente está limitada hacia arriba por la parte posterior del arco cigomático y el conducto auditivo externo; por abajo, una línea que va del gonion al vértice de la apófisis mastoides; por delante, el borde posterior de la rama ascendente del maxilar inferior; por atrás, el borde anterior del esternocleidomastoideo y de la apófisis mastoides; en profundidad llega hasta la apófisis estiloides, o sea, a tres centímetros del meato auditivo.

En estado normal tiene la forma de un surco vertical, pero cuando se inflama la parótida (orejones) se le ve abultada.

DISECCION

Consiste principalmente en disecar a la glándula salival y descubrir todas sus relaciones.

Cortes: a) Transversal, que vaya del gonion hasta la parte media del esternocleidomastoideo.

b) Vertical, que se inicie en el surco aurículo-mastoideo a la altura del meato auditivo, y llegue al corte transversal.

Las bisagras anterior y posterior formarán un triángulo al levantar la piel, como puede verse en la figura. El corte inferior debe ser tan amplio como sea necesario para dar amplitud al campo operatorio.

1o. Levántese la piel, maniobra sencilla por ser delgada y móvil.

2o. El tejido celular es pobre en grasa y en su fascia superficialis encontramos fibras musculares del cutáneo del cuello y del risorio.

3o. La hoja aponeurótica que levantamos es muy delgada y transparente, de tal manera que deja ver el color y aspecto granuloso de la parótida. Su levantamiento es difícil, por desgarrarse, debido a que se adhiere a la glándula. La aponeurosis de esta región es dependencia de la cervical superficial, continuándose por delante con la del masetero y por detrás con la del esternocleidomastoideo.

4o. Levantada la hoja aponeurótica, descubrimos la cara externa de la parótida. En el cadáver es de color café sucio, aspecto anfractuoso. Cubre a la rama ascendente del maxilar inferior hasta su parte anterior, invadiendo a la región de la mejilla. La disecamos en toda su extensión hasta ver correctamente su borde posterior en contacto con el borde anterior del esternocleidomastoideo, cuyo plano de separación hemos de ver con claridad.

A través de la masa glandular palparemos el borde posterior de la rama ascendente del maxilar inferior, para darnos cuenta del corte siguiente.

5o. A nivel del lóbulo de la oreja hacemos una incisión transversal sobre la glándula, muy superficial, y con la sonda acanalada la vamos ahondando en busca del nervio facial.

Este nervio viene del agujero estilomastoideo en busca del borde posterior de la rama ascendente del maxilar inferior, con una ligera dirección diagonal de arriba a bajo, para introducirse en el tejido glandular, en donde lo buscamos. Sin perder este borde óseo y siempre con instrumentos romos, llegamos al nervio facial, al que limpiamos de los fragmentos de glándula que lo cubren, hasta ver cómo se cruza con la vena yugular externa que corre vertical de arriba a bajo, dividiéndose en sus dos ramas, la cérvico-facial y la témporo-facial, que limpiaremos con esmero. Unos milímetros más profundo, encontramos a la arteria carótida externa, inmediatamente atrás del borde de la rama ascendente del maxilar.

6o. Esta disección del nervio facial debemos seguirla hacia atrás, hasta verle su porción extraglandular.

7o. Secciónese al masetero transversalmente y con una legra despeguemos al músculo de la cara externa de la rama del maxilar, dejando al hueso perfectamente limpio, y respetando, por consiguiente, el periostio en el que se inserta el músculo. Queda también respetado el pterigoideo interno, que también se inserta en el periostio y forma con el masetero un músculo digástrico. Con cincel y martillo se reseca todo el ángulo del maxilar o gonion con una buena parte de la rama y del cuerpo del hueso aludido. Con esta maniobra podemos levantar estas partes blandas y dejar accesible el fondo del compartimiento parotídeo.

8o. En la parte más inferior de nuestra preparación, en la porción retroestiloidea del espacio vertebromaxilofaríngeo, buscamos al paquete vásculonervioso, y limpiamos a la carótida interna, yugular interna y al neumogástrico. Seguimos hacia arriba a la carótida interna, que en su parte posterior está en íntimo contacto con el ganglio superior simpático cervical que se encuentra en la misma vaina del paquete. Es largo como de 3 centímetros y como de 3 a 4 milímetros de ancho, se continúa hacia abajo con el tronco del simpático, adelgazándose paulatinamente.

Vemos al hipogloso mayor cruzar la cara posterior de la carótida interna, y por consiguiente al ganglio simpático. Lo seguimos hacia abajo y lo vemos cruzar a la carótida externa por su parte externa, a nivel de la salida de la arteria lingual.

Limpiando la cara externa de la carótida interna, e inmediatamente por arriba del hipogloso mayor, descubrimos al glosofaríngeo, nervio muy delgado, que seguimos hacia adelante y lo vemos cruzar a la carótida externa por su parte interna, a nivel del arranque de la arteria facial.

Tomando como relación a la yugular interna y al borde posterior del vientre posterior del digástrico, buscamos al nervio espinal que lleva una dirección descendente, rumbo a la cara interna del esternocleidomastoideo, en su parte alta.

9o. La disección de estos nervios, así como de las carótidas externa e interna, y las yugulares externa e interna, exige el sacrificio de la integridad de la parótida.

Téngase presente que al disecar a la carótida interna, a la yugular interna, al ganglio simpático cervical superior, a los nervios neumogástrico, hipogloso mayor, glosofaríngeo y espinal, hemos entrado en el compartimiento retroestiloideo del espacio vértebro-maxilo-faríngeo en su porción subglandular de Sebileau. Este conjunto vásculonervioso consconstituye las relaciones posteriores e internas de la parótida.

10o. Los bordes posteriores del masetero y pterigoideo interno, en unión con la rama del maxilar, nos marcan al disecarlos, las relaciones anteriores de la parótida. Los bordes anteriores del esternocleidomastoideo y del vientre posterior del digástrico nos marcan las relaciones posteriores de la parótida.

11o. La región parotídea representa el espacio glandular de Sebileau del espacio vértebro-máxilo-faríngeo.

REGION DE LA NUCA

La región de la nuca forma la región posterior del cuello. Testut-Jacob la incluye en el grupo de regiones retrorraquídeas, pero es más lógico estudiarla como parte constitutiva del cuello.

Límites. - a) Por arriba, la protuberancia occipital externa o inion, y las líneas curvas occipitales superiores hasta el asterion respectivo; b) por abajo, la línea biacromial o sea la que va de un acromion a otro, pasando por la apófisis espinosa de la séptima vértebra cervical; c) a los lados, el borde respectivo del trapecio.

Tiene la forma, por consiguiente, de un cuadrilátero ligeramente estrecho en su parte media, por lo que se le considera la forma de un reloj de arena o clepsidra. En su parte media y superior se encuentra la depresión llamada fosita suboccipital, que corresponde a la articulación occípito-atloidea. La línea bimastoidea-apexiana pasa por esta articulación.

DISECCION

Póngase al cadáver en decúbito ventral o sea boca abajo, y un tabique de madera en el esternón, para que la cabeza quede en flexión, y descubra mejor la nuca.

Cortes: a) Superior, transversal, que pasa por la protuberancia occipital externa y líneas curvas occipitales superiores hasta el asterion, o sea, la base de la apófisis mastoides;

b) Inferior, horizontal también, paralelo al superior, que vaya de un acromion al otro y que pase por la séptima vértebra cervical;

c) Medio, vertical, sobre las apófisis espinosas cervicales, que vaya del corte superior al inferior.

Bisagras derecha e izquierda.

Esta región es par y simétrica, pudiendo por lo tanto ser trabajada de uno y otro lado en sus planos blandos, hasta el triángulo formado por sus músculos profundos recto mayor posterior de la cabeza, oblicuo mayor y oblicuo menor.

Pero una vez trabajadas estas partes blandas de uno y otro lado, debe proseguirse la disección resecando el arco posterior del atlas, abrir las meninges y llegar al cuarto ventrículo, para obtener conocimientos prácticos y darse cuenta de los planos que la aguja atraviesa en la punción cisternal.

1o. Levántese la piel, tomando en cuenta que en la parte alta tiene los caracteres del cuero cabelludo, y por lo tanto la piel, el tejido celular y la aponeurosis, forman un solo plano; en la parte inferior es móvil por no

ESPACIO MÁXILO-VÉRTEBRO-FARÍNGEO

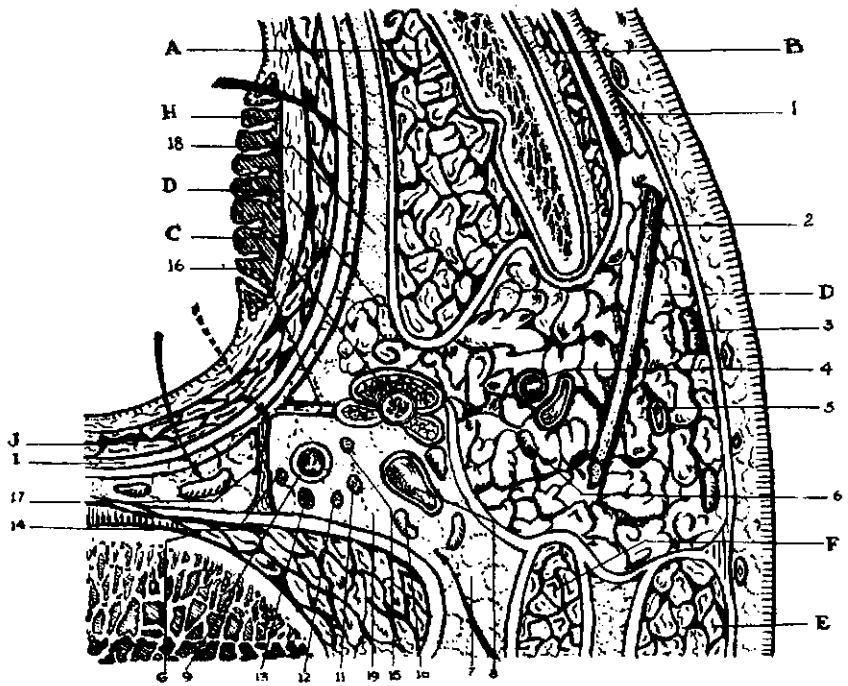

A., músculo pterigoideo interno.- B, músculo masetero.- C, apófisis estiloides y sus músculos.- D, parótida.- D', prolongación faríngea de la parótida.- E, esternocleidomastoideo.- F, digástrico.- G, músculos prevertebrales.- H, amígdala.- I, aponeurosis faríngea.- J, constrictor superior.

1. Conducto de Stenon.- 2. Facial.- 3. Ganglio parotídeo superficial.- 4. Cartótida externa.- 5 Yugular externa.- 6. Ganglio parotídeo profundo.- 7. Tejido célulo-adiposo del espacio látero-faríngeo.- 8. Yugular interna.- 9. Carótida interna.- 10. Ganglio látero-faríngeo.- 11. Nervio espinal.- 2. Nervio neumogástrico.- 13. Ganglio superior del gran simpático.- 14. Nervio hipogloso mayor.- 15. Nervio glosofaríngeo.- 16. Aleta faríngea.- 17. Tabique que separa el espacio látero-faríngeo o retroestiloideo del espacio retrofaríngeo; en este último se ven dos ganglios: los ganglios retrofaríngeos, origen frecuente de los flemones retrofaríngeos; la flecha en trazo lleno indica el procedimiento de elección para abrir estos flemones.- 18. Espacio preestiloideo; la flecha de trazo lleno, situada en-frente de la letra H, indica la vía que ha de seguirse para abrir los abscesos encerrados en este espacio.- 19. Espacio látero-faríngeo, la flecha punteada indica que la abertura por la faringe de las colecciones desarrolladas en este espacio expone a lesionar los grandes vasos; la flecha de trazo lleno, situada por encima de la cifra 8, indica la vía de acceso que debe utilizarse.

FIG. 129

REGIÓN DE LA NUCA.

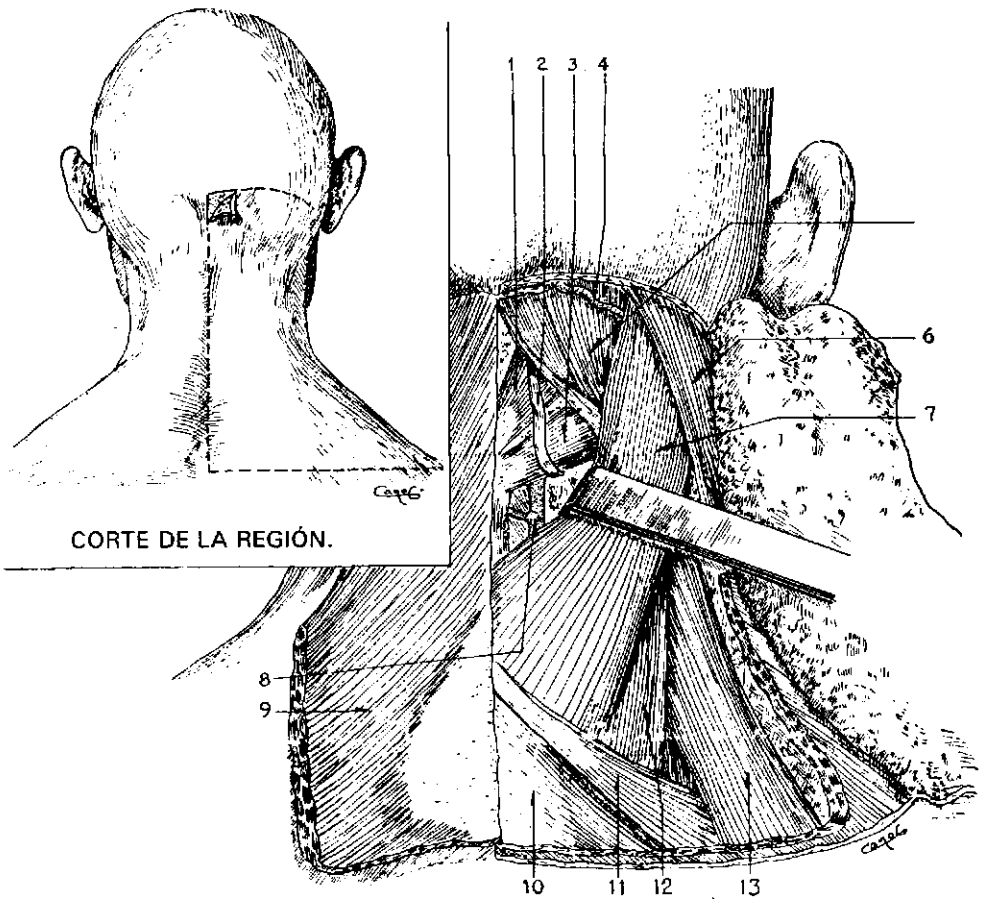

CORTE DE LA REGIÓN.

1. Músculo recto mayor.
2. Nervio sub-occipital de Arnold
3. Músculo oblicuo mayor
4. Arteria occipital
5. Músculo complejo
6. Esterno-cleido-mastoideo
7. Esplenio de la cabeza
8. Vena yugular posterior
9. Trapecio
10. Romboides
11. Serrato menor póstero-superior
12. Esplenio del cuello
13. Músculo angular del omóplato

FIG. 129A

tener adherencia alguna, pero siempre gruesa. Su disección es más fácil. Tiene gran cantidad de glándulas sebáceas y sudoríparas.

2o. Al levantar el tejido celular subcutáneo, se tropieza con la misma dificultad en la parte del cuero cabelludo, por estar fuertemente adherido a la piel y a la aponeurosis. En la parte inferior, la disección es más fácil. El tejido celular es compacto, rico en grasa, y tiene vasos y nervios superficiales que no hemos de disecar.

3o. Al levantar el plano aponeurótico, nos damos cuenta de que está bastante adherido al trapecio por trabéculas que le envía y que hace laborioso su levantamiento. En la línea media se condensa para formar el ligamento cervical posterior.

La superficie del trapecio queda a la vista al levantar su aponeurosis. Limpiamos su borde anterior de uno y otro lado para ver al músculo en toda su extensión. Lo desinsertamos de la línea curva occipital de fuera a dentro, y por abajo lo seccionamos siguiendo el corte de la piel, pero respetando sus inserciones en las apófisis espinosas y en el ligamento cervical superior; de uno y otro lado lo levantamos y adosamos como alas de mariposa.

El músculo trapecio es ancho, y al levantarlo queda a descubierto el segundo plano muscular, compuesto por el esplenio, el angular del omoplato, el romboides y el serrato menor posterior y superior. De este grupo muscular disecamos al esplenio, que dadas sus inserciones, su conjunto nos recuerda la forma de una V.

Músculo plano y delgado, se inserta en la séptima vértebra cervical y en las apófisis espinosas de las primeras vértebras dorsales. Su porción interna, llamada esplenio de la cabeza, se dirigen sus fibras hacia arriba y afuera, diagonalmente, para insertarse en el tercio externo de la línea curva occipital superior, y en la base de la mastoides. De uno y otro lado, estas inserciones dan la forma, repetimos, de una V.

Limpia toda su superficie, lo desinsertamos del ligamento cervical posterior, la séptima cervical y de las dos primeras dorsales, para hacer más larga la V, y separando a uno y otro lado las porciones respectivas del esplenio, dejamos a descubierto al complejo mayor. Sobre la línea media separamos a derecha e izquierda a uno y otro complejo, y en la parte alta lo vemos atravesado por el nervio suboccipital de Arnold, cerca de la línea media, a la altura de la línea que reúna a las bases de las apófisis mastoides.

Las fibras musculares del complejo son verticales, y para ver al nervio aludido, levantamos el borde interno del músculo y lo rechazamos hacia fuera, con lo que el nervio se pone tenso y de fácil identificación.

4o. Rechazados con energía a uno y otro lado los bordes respectivos de los complejos, quedan a descubierto los triángulos musculares propios de la nuca, a derecha e izquierda.

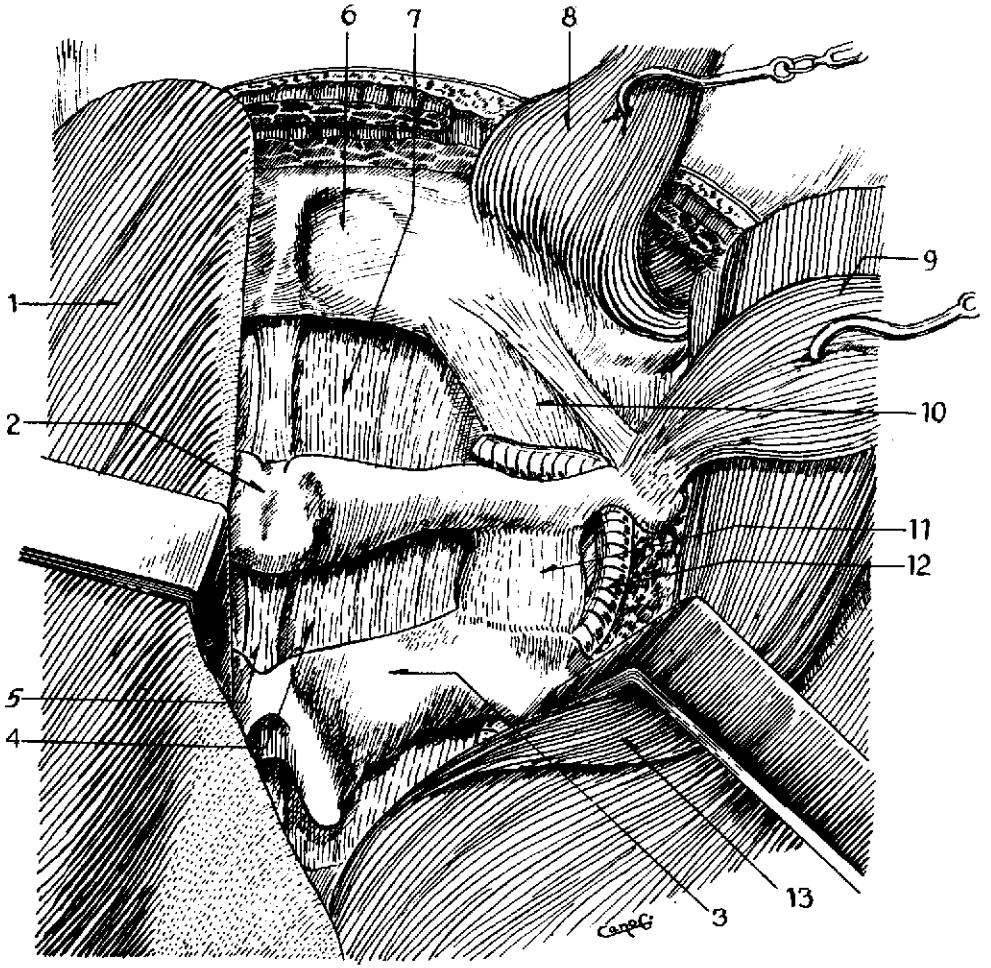

1. Trapecio
2. Atlas.
3. Axis.
4. Ligamento amarillo.
5. Ligamento atloido-axoideo posterior.
6. Occipital.
7. Ligamento occípito-atloideo posterior.
8. Recto mayor.
9. Oblicuo mayor.
10. Ligamento de refuerzo de la articulación occípito-atloideo.
11. Cápsula articular.
12. Arteria vertebral.
13. Músculo complejo.

FIG. 130

Busquemos como referencia la apófisis espinosa del axis, fácilmente localizable en la parte inferior de la fosita suboccipital, inmediatamente por abajo de la línea bimastoideo-apexiana, o sea la que va de un vértice al otro de las apófisis mastoideas.

5o. Con la apófisis espinosa del axis identificada, tengamos presente que los rectos posteriores mayores de la cabeza ahí se insertan, y los limpiamos para ver su dirección diagonal hacia arriba y afuera, hasta verlos insertarse a uno y otro lado del inion en la línea curva occipital inferior. Esta dirección diagonal permite que el alumno lo confunda con el oblicuo mayor. Localizamos bien tanto su borde interno como el externo, trabajando con instrumentos romos para no cortar nervios, sobre todo el de Arnold.

El músculo oblicuo mayor se inserta en la apófisis espinosa del axis y por fuera en las masas laterales del atlas. Su dirección es casi horizontal.

El borde inferior del oblicuo mayor es casi horizontal, repetimos, y para encontrarlo no abandonaremos la referencia de la apófisis espinosa del axis. La comprobación que es el borde inferior del oblicuo mayor, es su relación con el nervio suboccipital de Arnold, que a su salida lo rodea para cruzar al músculo de abajo a arriba. Rechazando al complejo con un separador hacia afuera, como ya lo hicimos, ponemos tenso al nervio y su identificación es segura.

Seguimos al oblicuo mayor hasta su inserción en la masa del atlas, lo que nos permite ver ahí mismo la inserción inferior del oblicuo menor, al que seguimos hasta la concha del occipital. Esta disección nos hace ver con claridad el triángulo que forman estos tres músculos: recto mayor, oblicuo mayor y oblicuo menor. Hay individuos en los que el recto mayor y el oblicuo menor no tienen plano de separación y parecen un solo músculo, sin dar ocasión a formar el triángulo aludido.

6o. Para encontrar a la arteria vertebral, hemos de recordar que transcurre en el conducto que forman la superposición de los agujeros que hay en la base de las apófisis transversas de las vértebras cervicales. Por consiguiente tomaremos como puntos de referencia para disecar a esta arteria vertebral, a las apófisis transversas del axis y del atlas.

En esta última se inserta el oblicuo mayor, detalle que también nos servirá para la identificación de la arteria. Desinsertamos al oblicuo mayor y descubrimos la masa lateral y la apófisis transversa del atlas: cortamos el ligamento intertransverso, para llegar bien al plano óseo La arteria, una vez que sale del agujero de la base de su apófisis transversa, rodea la cara posterior de su masa donde la podemos disecar. Esta disección es muy laboriosa porque el campo es muy profundo y nuestro trabajo se hace sobre el plano óseo de la cara posterior de la masa lateral del atlas. Hay que separar fuertemente hacia afuera al músculo complejo menor.

7o. El mismo borde inferior del oblicuo mayor nos sirve para encontrar a la

vena yugular posterior cerca de la apófisis espinosa del axis; corre vertical de arriba a bajo.

8o. Entre el oblicuo mayor y el recto mayor, o sea, en el espacio triangular que forman con el oblicuo menor, encontramos a la rama posterior del primer nervio cervical; en la parte superior y externa de la región, entre el esplenio y el complejo, encontramos a la arteria occipital; descubriendo las apófisis transversas de las vértebras cervicales tercera, cuarta y quinta, vemos las inserciones de otros tantos haces del angular del omoplato.

9o. Una vez terminadas estas disecciones de ambos lados, liberemos al arco posterior del atlas, desinsertando los ligamentos occípito-atloideo y axis-atloideo, para resecarlo seccionándolo con cincel delgado a uno y otro lado, con cortes simétricos. Queda a la vista la duramadre, que cortamos en la línea media para abrir el *confluente* cerebeloso inferior o cisterna magna.

Es necesario resecar la parte inferior de la concha del occipital y levantar al cerebelo para ver el triángulo bulbar del cuarto ventrículo.

TORAX

REGION ESTERNAL

La región esternal cierra por delante a la jaula torácica. Está constituida por el esternón y los siete primeros cartílagos costales; hacia afuera se extiende hasta las articulaciones condro-costales.

Límites. - La región esternal está limitada: a) Por arriba, por la horquilla esternal; b) por abajo, por una línea que pase transversalmente por el vértice del apéndice xifoides; c) a los lados, por las líneas paraesternales.

Línea media es la que pasa exactamente por el eje del esternón.

Línea esternal es la que pasa por el borde del esternón (derecha e izquierda).

Línea paraesternal es la que pasa entre las líneas esternal y mamaria.

Línea mamaria es la que pasa por el pezón. En la mujer, éste ocupa situaciones diversas, y se fija la línea mamaria como la que desciende de la parte media de la clavícula.

Antes de todo corte, señálense las siguientes proyecciones: pericardio, fondos de saco pleurales costo-mediastinales o anteriores, focos de auscultación del corazón y punto de punción pericárdica.

Proyección pericárdica. - Señálense cuatro puntos: 1o. borde inferior del primer cartílago costal sobre la línea esternal izquierda; 2o. borde superior del segundo cartílago costal derecho sobre la línea esternal; 3o. cruce de la línea mamaria izquierda con la línea xifoidea, que es la que pasa horizontalmente por la base del apéndice xifoides; este punto corresponde al quinto espacio intercostal izquierdo; 4o. cruce de la línea xifoidea con la external derecha.

Reúnanse por una línea los puntos primero y segundo que marca el límite superior.

Reúnanse los puntos primero y tercero, con una línea ligeramente cóncava hacia adentro; corresponde al borde izquierdo del esternón.

Reúnanse los puntos segundo y cuarto con una línea ligeramente cóncava hacia adentro, separada del borde esternal derecho como un centímetro.

Reúnase el tercer punto con el cuarto, que es la línea xifoidea, para cerrar este cuadro.

Proyección pleural. - Fondos de saco anteriores. Derecho: línea que descienda de la articulación esterno-clavicular derecha, y que diagonalmente se

dirija al segundo cartílago costal izquierdo, hasta la línea media o ligeramente a la izquierda, donde cambia de dirección y verticalmente, costeando el borde del esternón izquierdo, llega a la altura del quinto cartílago costal, y volviendo a cambiar de dirección se dirija a la derecha en busca del borde costal derecho.

Del lado izquierdo tracemos una línea que descienda de la articulación esternoclavicular izquierda y se dirija a la línea media, se reúne con la proyección derecha a nivel del segundo cartílago; superpuestas ambas líneas llegan a nivel del tercer espacio intercondral, y la izquierda se separa bruscamente de la derecha, trazando una fuerte concavidad muy marcada, para seguir su recorrido paralela al borde costal izquierdo.

Obsérvense las proyecciones pericárdica y pleurales, y se verá que en la parte inferior, las líneas pleurales y la xifoidea limitan un triángulo, en cuyo espacio el pericardio queda en contacto con la pared esternocondral.

En la parte superior las proyecciones pleurales y la horquilla del esternón limitan otro triángulo cuya superficie corresponde a los grandes vasos del corazón, sobre todo la aorta.

Punto de punción pericárdica. - Se localiza en la superficie del triángulo mencionado, a nivel del quinto espacio intercondral, rasando el borde esternal. En este punto se respeta tanto a las pleuras como a la arteria mamaria interna.

Focos de auscultación cardíaca. - 1o. aórtico: segundo espacio intercondral derecho cerca del borde esternal; 2o. pulmonar: segundo espacio intercondral izquierdo, cerca también del borde esternal, simétrico al aórtico; 3o. aurículoventricular derecho o tricúspide: base del apéndice xifoides; 4o. aurículoventricular izquierdo o mitral: quinto espacio intercostal sobre la línea mamaria, en el cruce de esta línea con la xifoidea.

DISECCION

Cortes: a) Superior, que vaya de una articulación esternoclavicular a la otra, pasando por la horquilla esternal.

b) Inferior, sobre la línea xifoidea, que vaya de una línea paraesternal a la otra.

c) Medio, sobre la línea media.

d) Bisagras derecha e izquierda, a nivel de las líneas paraesternales.

Como la región es impar y media, debemos practicar los mismos tiempos en ambos lados, para estudiar al esternón en toda su extensión y situación.

1o. Levántese la piel a derecha e izquierda. Es gruesa, poco móvil, y en el hombre cubierta de pelo. Además, tiene abundantes glándulas sebáceas y sudoríparas. A nivel de la línea media tiene adherencias con el tejido celular por medio de trabéculas conjuntivas.

REGIÓN ESTERNAL.

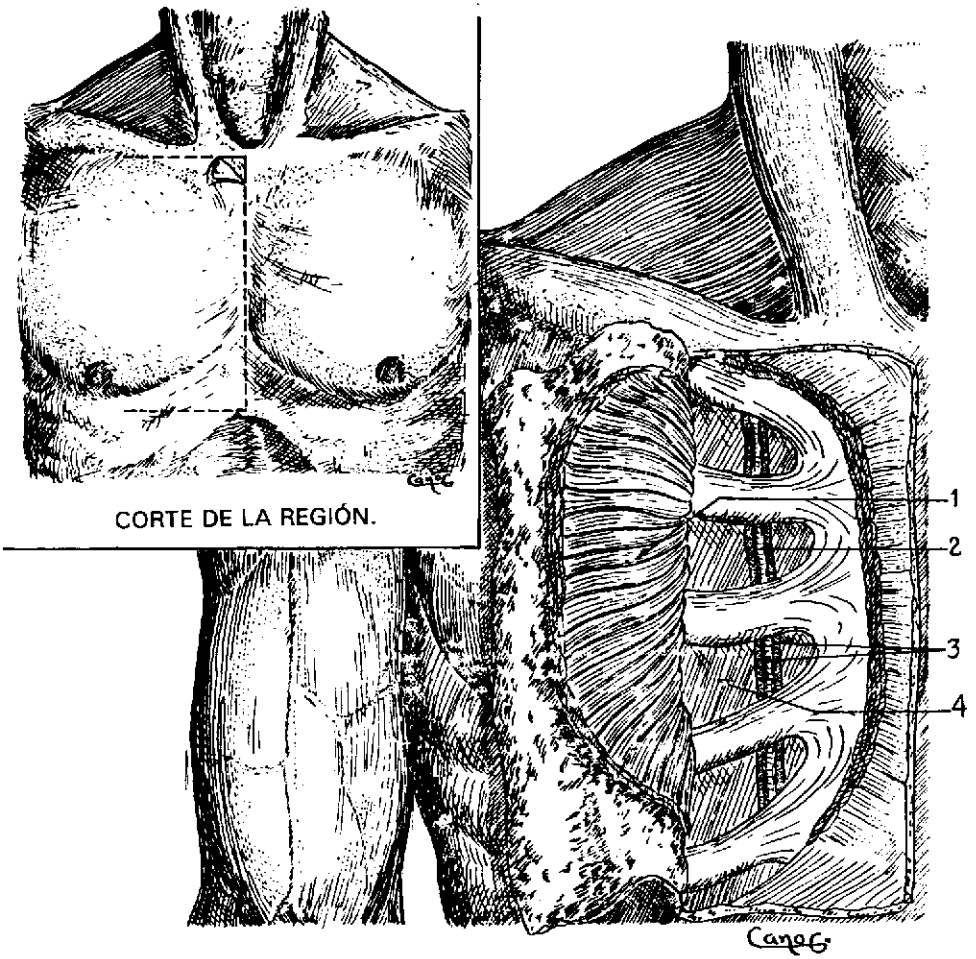

1. Músculo pectoral mayor seccionado.
2. Arteria mamaria interna.
3. Venas mamarias internas.
4. Músculo intercostal interno.

FIG. 134

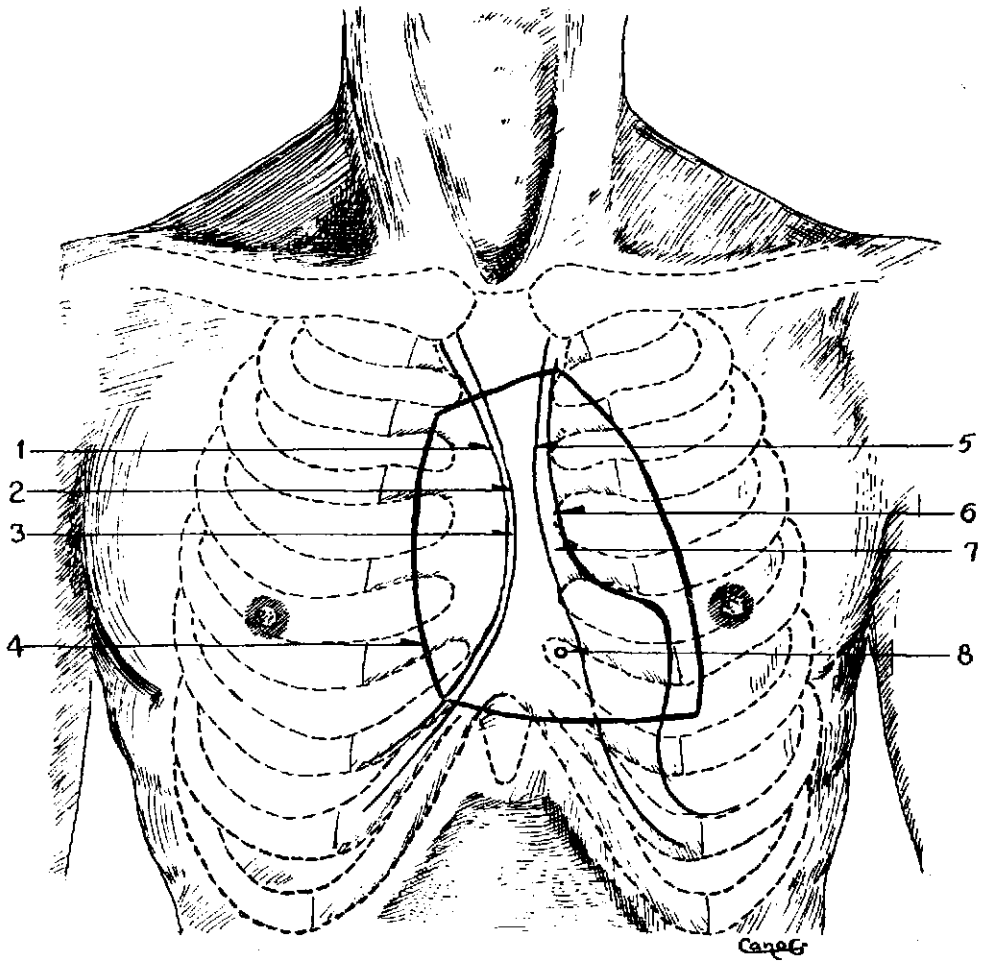

1. Pleura visceral derecha, y
2. Pleura parietal derecha que ambas forman el:
3. Fondo de saco pleural anterior derecho.
4. Proyección del pericárdico.
5. Pleura parietal izquierda, y
6. Pleura visceral izquierda que ambas forman el:
7. Fondo de saco pleural anterior izquierdo.
8. Punto de punción pericárdico.

FIG. 134A

2o. El tejido celular es delgado, pobre en grasa, adherido a la piel y a la aponeurosis, y en cadáveres secos es difícil su disección porque se desgarra al levantarse.

3o. La aponeurosis que se levanta es la que cubre el pectoral mayor y la parte más alta del recto anterior del abdomen (derecha e izquierda). Es gruesa y muy adherida a los pectorales, no así en los rectos donde se despega con más facilidad.

4o. Limpiar la inserción esternal del esternocleidomastoideo y la superficie de los pectorales y de los rectos mayores anteriores del abdomen, observando sus zonas de inserción. Hecho esto, levántese, desinsertándose cada pectoral, tomando en cuenta que su línea de inserción es extensa: borde anterior de la clavícula en sus dos tercios internos, cara anterior del esternón, en los seis o siete primeros cartílagos y en la porción ósea de la sexta y la séptima costillas.

Levantados los pectorales, queda a la vista el plano óseo.

5o. Obsérvese la forma del esternón, compuesto por tres segmentos: mango, cuerpo y apéndice xifoides. El mango con el cuerpo se unen por una articulación tipo anfiartrosis. En algunos individuos se dispone en tal forma que hace un ángulo muy marcado que hace saliente hacia adelante; es el ángulo de Louis.

A nivel de esta articulación se articulan a su vez los segundos cartílagos costales. El cuerpo con el apéndice xifoides se unen por medio de una articulación tipo sincondrosis. El esternón en total mide 17 centímetros de longitud, por 5 de ancho y 15 milímetros de espesor. El cuerpo del esternón es el de más espesor, sobre todo a nivel del tercer cartílago, y es en este sitio donde se practican las punciones esternales para obtener médula ósea y hacer los mielogramas, o sea, la cuenta de los elementos figurados, para estudiar su capacidad productora.

6o. Los espacios intercondrales varían de altura de arriba a bajo, de tal manera que si el primer espacio mide de altura 2.5 centímetros, el quinto apenas mide 3 o 4 milímetros, y el sexto casi es una hendedura.

Estos espacios intercondrales están ocupados por el músculo intercostal interno y una lámina aponeurótica que representa al músculo intercostal externo, cuyo conjunto tiene un espesor de 5 a 6 milímetros.

7o. Encontramos a la arteria mamaria interna abriendo esta capa músculo-aponeurótica a un centímetro del borde esternal en el primer espacio intercondral, pero se va separando del borde esternal a medida que va descendiendo, de manera que a nivel del quinto espacio se encuentra a dos centímetros o más del borde del hueso. Se descubre a la arteria de uno y otro lado en todos los espacios intercondrales. Se encuentra en contacto directo con la pleura parietal.

En cirugía la localización de esta arteria es un tiempo operatorio de interés.

8o. **Para finalizar, el alumno debe volver a señalar sobre el esternón, la proyección de las pleuras y del pericardio.**

REGION COSTAL

La región costal es bastante extensa, y representa la pared lateral de la jaula torácica. Está limitada por arriba por la primera costilla; por abajo por el borde costal representado por el cartílago común de las costillas décima, novena, octava y séptima, borde perceptible por la inspección y palpación; por delante, por el borde esternal; y por detrás, por los canales vertebrales respectivos.

DISECCION

El cadáver en decúbito lateral contrario al que se va a trabajar.

Téngase en el instrumental costotomo y legra. Costotomo es una especie de tijera cuya rama cortante se acopla a una rama también curva en canal. Al cerrarse estas ramas, la cortante se apoya en la roma y secciona al hueso. La legra tiene un borde cortante, angosto, que nos sirve para levantar el periostio. Es una especie de cincel, pero provisto de mango largo.

En cualquier sitio de la región costal, pero de preferencia a nivel de la séptima y de la octava costillas, se hacen tres cortes: dos horizontales, paralelos, y uno vertical, de 10 centímetros de extensión, de tal manera que abarque dos costillas y tres espacios intercostales.

Ejemplo: a) corte vertical sobre la línea axilar anterior, (línea que desciende del borde inferior del pectoral mayor), de 10 centímetros de extensión;

b) dos cortes horizontales, superior e inferior, que partan de ambos extremos de la línea vertical hacia atrás, en una extensión como de 12 centímetros;

c) la bisagra queda en la parte posterior.

Dentro de estos cortes quedan comprendidos tres espacios intercostales y dos costillas. Estos cortes son de piel exclusivamente.

1o. Levantar la piel. Es fina, delgada y móvil.

2o. Dentro de los cortes marcados, levantar el tejido celular subcutáneo que es muy escaso en grasa. En su fascia superficialis encontramos a las venas superficiales dispuestas en rica red. Normalmente no son perceptibles.

3o. La capa aponeurótica que vamos a levantar corresponde y cubre a la capa muscular llamada superficial, integrada por músculos que se insertan en las costillas. Según donde estemos trabajando, encontramos a determinados músculos. En el lugar que hemos elegido nos encontramos con los músculos dorsal ancho y serrato mayor.

Pero en general, ya sabemos que los músculos superficiales de la región costal son: por delante, los pectorales mayor y menor, el subclavio y el recto anterior mayor del abdomen; por detrás, el trapecio, el dorsal ancho, los romboides mayor y menor, y los serratos menores y posteriores; por abajo, el oblicuo mayor del abdomen; por arriba, los escalenos anterior y posterior; y en la parte media, el serrato mayor, que se inserta desde la primera hasta la décima costillas, teniendo por lo tanto gran extensión.

4o. Dentro de los límites de nuestros cortes, levantamos a la capa muscular superficial, representada en nuestra preparación por el serrato mayor y por el dorsal ancho.

5o. Al levantar el plano muscular y despegar con la legra las fibras musculares, queda a descubierto el plano costal propiamente, constituido por dos costillas y tres espacios intercostales. Tenemos a la vista dos costillas, de las cuales resecamos una de ellas. Esta técnica de resección costal es muy semejante a la quirúrgica. Con el bisturí se corta el periostio, trazando un corte horizontal sobre la parte media de la cara externa de la costilla, equidistante de sus dos bordes y de 5 centímetros de extensión en este caso. A nivel de cada extremo de este corte horizontal, trazamos dos cortes perpendiculares que vayan de un borde al otro. Estos tres cortes semejan una H, de trazo horizontal muy prolongado.

Con la legra se levanta el periostio en dos colgajos, uno superior y otro inferior, hasta llegar a los bordes de la costilla respectivamente, para continuar despegando el periostio por toda la cara posterior de la costilla.

Con el costotomo se corta la costilla a nivel de uno y otro extremos del corte del periostio, y al desprenderse el fragmento de costilla, que en este caso es de 5 centímetros, queda a la vista el periostio posterior, o sea, el que desprendimos de la cara posterior de la costilla.

6o. Extirpado el fragmento de costilla, buscamos el paquete vásculonervioso que ha quedado liberado y es fácil su disección. El paquete se aloja en un canal labrado en el borde inferior de la costilla, y al despegar el periostio lo hacemos con cuidado en el borde inferior para no seccionarlo.

La colocación de los elementos es de tal manera que la vena queda en contacto con el hueso, sigue la arteria y más abajo el nervio, que es el más superficial y, por consiguiente, el más accesible, cosa que se aprovecha para la anestesia local. Se limpia el nervio intercostal en toda la extensión de la preparación; al disecar la arteria observamos su relación con la costilla en los extremos de la resección, y comprenderemos porqué en caso de fractura de costilla puede desgarrarse la arteria y provocar abundante hemorragia. Si la fractura se acompaña de desgarro de periostio y de pleura, es frecuente que la sangre caiga en el espacio pleural.

7o. En el espacio intercostal más alto de nuestra preparación, vamos a di-

REGIÓN COSTAL.



1.- Corte de la región.

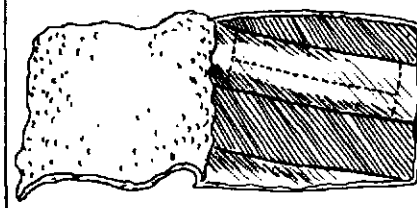

2.- Corte del periostio.

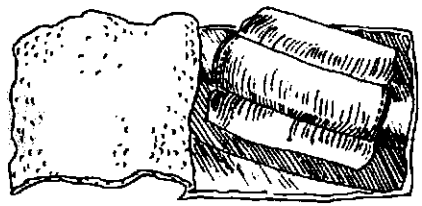

3.- Levantamiento del periostio.

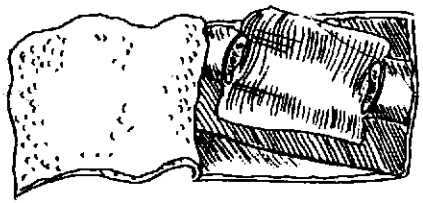

4.- Resección costal.



5.- Paquete vásculo-nervioso.

6.- Relaciones entre costilla y paquete.

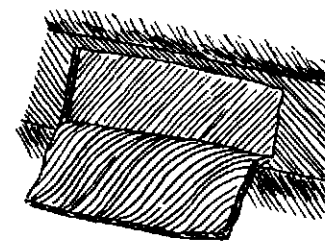

7.- Disección de los músculos intercostales.

FIG. 138

secar a los dos músculos intercostales, respetando la integridad de la pleura parietal.

El intercostal externo tiene sus fibras diagonales de arriba a bajo y de atrás a delante; se inserta en el borde inferior de la costilla superior y en el borde superior de la costilla infrayacente, y llena el espacio desde la articulación costovertebral hasta la articulación costocondral. Tiene un espesor de 2 a 3 milímetros. Lo desprendemos de arriba, cortando sus inserciones superiores sobre el borde inferior de la costilla suprayacente, y encontramos al paquete vásculonervioso de esta costilla, que también disecamos, como cuando resecamos la costilla. La dirección de las fibras musculares nos va guiando para desprender el músculo y despegarlo del intercostal interno.

Abatido el intercostal externo, queda a la vista el interno, cuyas fibras se dirigen hacia abajo y atrás cruzándose con las del externo. En la parte anterior del espacio intercostal, el paquete vásculonervioso se encuentra en el espesor del músculo intercostal interno, así es que para descubrirlo hemos de destruir estas fibras.

Cuando se trabaja el espacio intercostal en su parte posterior, o sea, más atrás del ángulo de las costillas, la arteria se encuentra en la parte media del espacio.

Cuando se trabaja en el espacio intercondral, no se encuentra músculo intercostal externo, pues éste llega hasta la articulación costocondral, y más adelante está representado simplemente por una lámina fibrosa.

8o. En algún sitio del espacio intercostal, ábrase una ventana al intercostal interno para tener a la vista la pleura parietal y observar las relaciones del paquete vásculonervioso con esta serosa.

REGION MAMARIA

La región mamaria, par y simétrica, está colocada en la parte anterior y superior del tórax, considerada como un anexo de la región costal. En la mujer desempeña un papel muy importante por su secreción láctea; no así en el hombre, que por ser órgano rudimentario está representada simplemente por el pezón.

Límites. - Se los da la propia glándula, pero por su variable tamaño se le señala como límite superior la línea que pasa por la tercera costilla; como inferior, la séptima costilla; por dentro, la línea paraesternal; y por fuera, la línea axilar anterior o sea la que desciende del borde del pectoral mayor. En profundidad, llega hasta la aponeurosis que cubre este músculo.

Tiene la forma de semiesfera, y entre ambas regiones se forma el surco intermamario, muy marcado cuando son voluminosas, y desaparecido en caso contrario. Por su límite inferior se aprecia el surco inframamario, y por fuera se va esfumando sin dejar apreciar su límite.

DISECCION

Cortes: En la disección de esta región mamaria hacemos un corte vertical de arriba a bajo, comprendiendo todos los planos que la forman hasta el plano óseo, pasando exactamente por la mitad del pezón. La región queda dividida en dos partes iguales; la mitad externa la trabajamos levantando plano por plano, para lo cual completamos los cortes con uno superior horizontal que parta del extremo superior del corte medio hacia la línea axilar anterior; otro corte inferior, paralelo al superior, que parta del extremo inferior del mismo corte medio, y que termine también en la misma línea axilar, sobre la cual queda la bisagra.

1o. Al levantar la piel, lo hacemos con el pezón y areola. A este nivel, la piel se fija a la glándula y la disección debe ser cuidadosa; en el resto es móvil, fina, delgada y lampiña. Sin embargo, la piel está unida a la superficie de la glándula por tractos fibrosos que limitan pequeños lóculos llenos de grasa que constituye el tejido celular subcutáneo premamario. A pesar de esta disposición, el levantamiento de la piel se hace limpiamente.

2o. El tejido celular subcutáneo se continúa en la periferia de la glándula con otra capa situada en su cara posterior. De esta disposición resulta que hay una capa grasosa entre la piel y la cara anterior de la mama, llamada premamaria, y otra posterior entre la glándula y la aponeurosis del pectoral mayor, llamada retromamaria.

La disección de la capa grasosa premamaria es laboriosa porque tiene, como ya se dijo, ciertas adherencias a la piel y mucho más con la cara anterior de la mama, debido a que la grasa se insinúa entre las an-

REGIÓN MAMARIA.

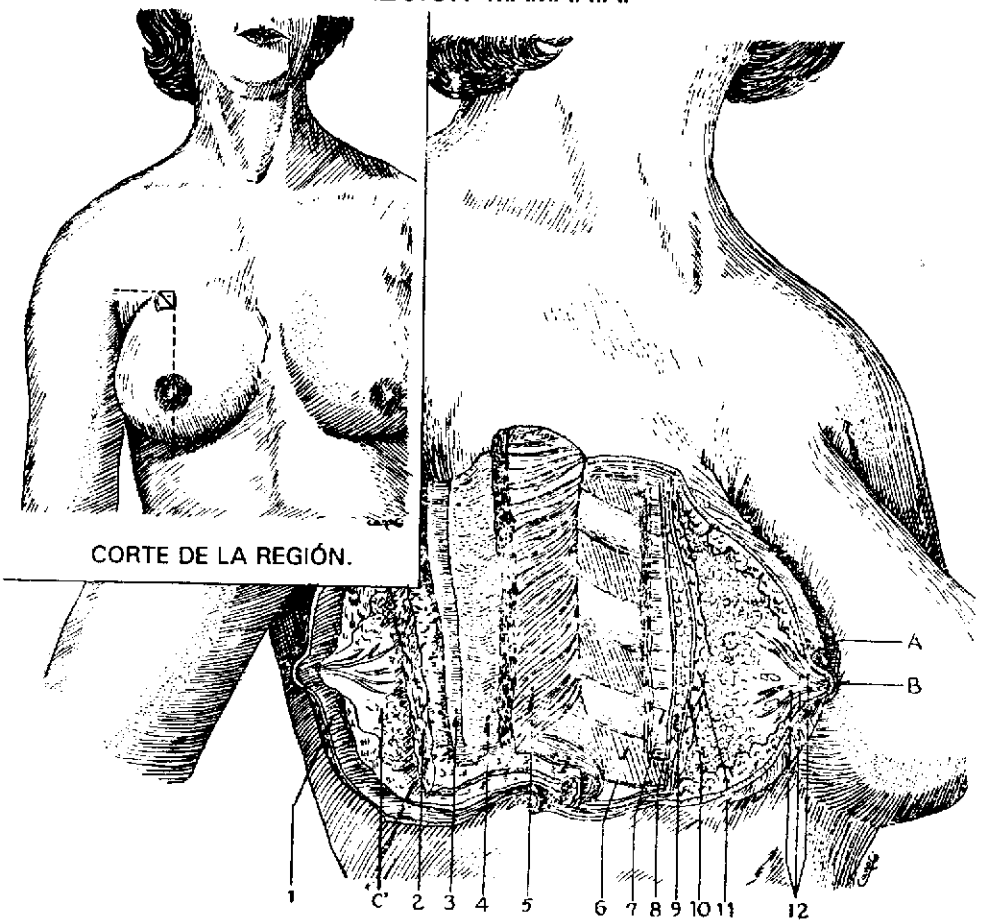

A.- Areola. B.- Pezón. C.- Glándula mamaria (C´).

1. Piel de la mama.
2 y 11. Tejido celular retro-mamario.
3 y 10. Serosa retro-mamaria.
4 y 8. Aponeurosis.
5 y 7. Pectoral mayor.
6. Músculo intercostal.
9. Tejido celular laxo.
12. Conductos galactóforos.

FIG. 140

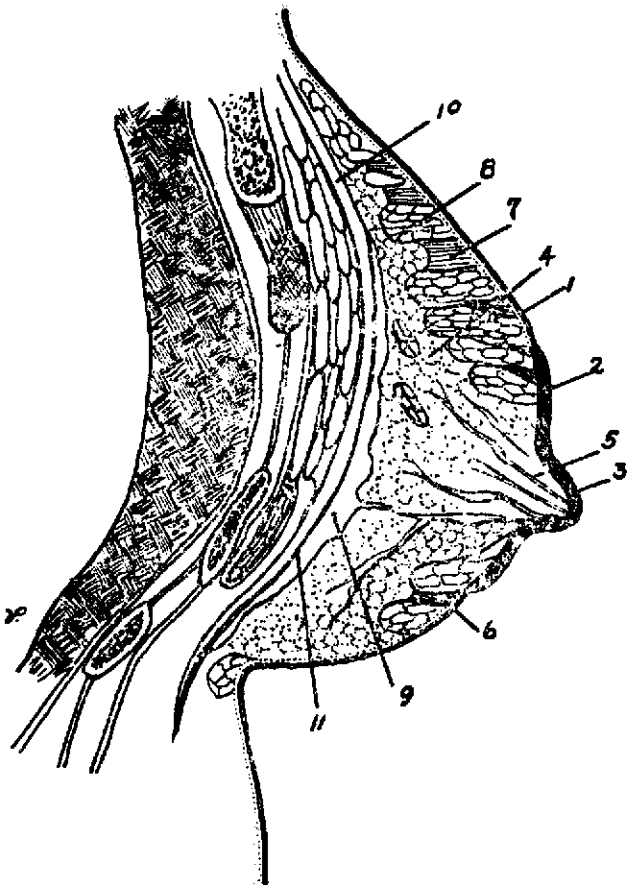

1. Piel.
2. Areola.
3. Pezón.
4. Glándula mamaria.
5. Conductos galactóforos.
6. Crestas glándula mamaria.
7. Tabiques fibrosos.
8. Celdas adiposas.
9. Grasa retromamaria.
10. Aponeurosis pectoral mayor.
11. Facia *superficialis*.

FIG. 140A

fractuosidades que presenta esta cara.

Además, a nivel de la areola y del pezón, no hay tejudo celular; estos elementos están conectados directamente con la glándula. En el resto, la grasa premamaria alcanza en algunas mujeres un espesor muy considerable (mama grasosa) y en otras es insignificante (mama glandular).

3o. Limpiamos bien de grasa esta mitad externa de la glándula que estamos disecando. La vemos de color blanco-amarillento, muy anfractuosa. En su parte superoexterna emite una prolongación hacia la axila (prolongación axilar) a la que seguimos en nuestra disección hasta verla perderse por detrás del pectoral mayor.

Identificamos el borde de la glándula, la aislamos del tejido celular pero sin desprenderla del todo; se levanta de dentro a fuera y se observa su cara posterior, que es plana y lisa.

4o. Ahora levantemos la capa grasosa retromamaria, desprendiéndola de la aponeurosis del pectoral mayor. Siguiéndola hacia arriba la vemos llegar a la clavícula, con la que tiene cierta adherencia, por lo que se le llama ligamentos suspensor de la mama.

5o. Sobre los mismos cortes levantamos a la aponeurosis del pectoral mayor y a la porción de este músculo comprendida dentro de estos cortes.

6o. En la mitad interna quedan íntegros los planos de la región, en su sitio, para que el alumno los observe y guíe su disección, como la hemos marcado, plano por plano.

MEDIASTINO

El mediastino en general es el espacio comprendido entre los dos pulmones, la columna vertebral y el plastrón esterno-condral. Tiene por base el diafragma y por límite superior el espacio virtual limitado por las primeras costillas y sus cartílagos, la horquilla esternal y la primera vértebra dorsal, por donde pasan los elementos que van del cuello al tórax y viceversa.

Este vasto espacio se divide, por un plano transversal que pasa por la bifurcación de la tráquea, en mediastino anterior y mediastino posterior.

MEDIASTINO ANTERIOR

El mediastino anterior se divide a su vez en dos porciones, una inferior, ocupada por corazón y pericardio, y una superior, ocupada por los grandes vasos que salen del corazón, la aorta, la pulmonar y la cava superior, que entra.

Esta preparación exige el conocimiento de las proyecciones de los fondos de saco pleurales anteriores, del pericardio y de los grandes vasos; al levantar el plastrón esterno-condral, obsérvese su fidelidad.

Además, esta región del mediastino anterior debe trabajarse conjuntamente con la región infrahioidea, para ver el recorrido de los elementos vasculares y nerviosos que llegan o salen del tórax.

Las proyecciones de las pleuras y del pericardio, ya las vimos en la región esternal y a ella remitimos al lector. Las proyecciones de los grandes vasos las veremos más adelante.

DISECCION

Se necesita una amplia resección del plastrón condro-esternal, para obtener un campo suficiente para ver todos y cada uno de los órganos mediastinales, muchos de ellos de importancia quirúrgica.

Cortes: a) Superior, transversal, que vaya de la parte media de una clavícula a la otra, pasando por la horquilla esternal;

b) extenso, que siga ambos bordes costales y vaya de una línea axilar anterior a la otra, pasando por el apéndice xifoides;

c) medio, vertical, sobre la línea media del esternón, que vaya de la horquilla al apéndice xifoides.

Deben comprender estos cortes todos los planos blandos hasta el óseo. Se levantan ambos colgajos, derecho e izquierdo, hasta las líneas axilares anteriores, limpiando con legra las inserciones musculares que

MEDIASTINO ANTERIOR.

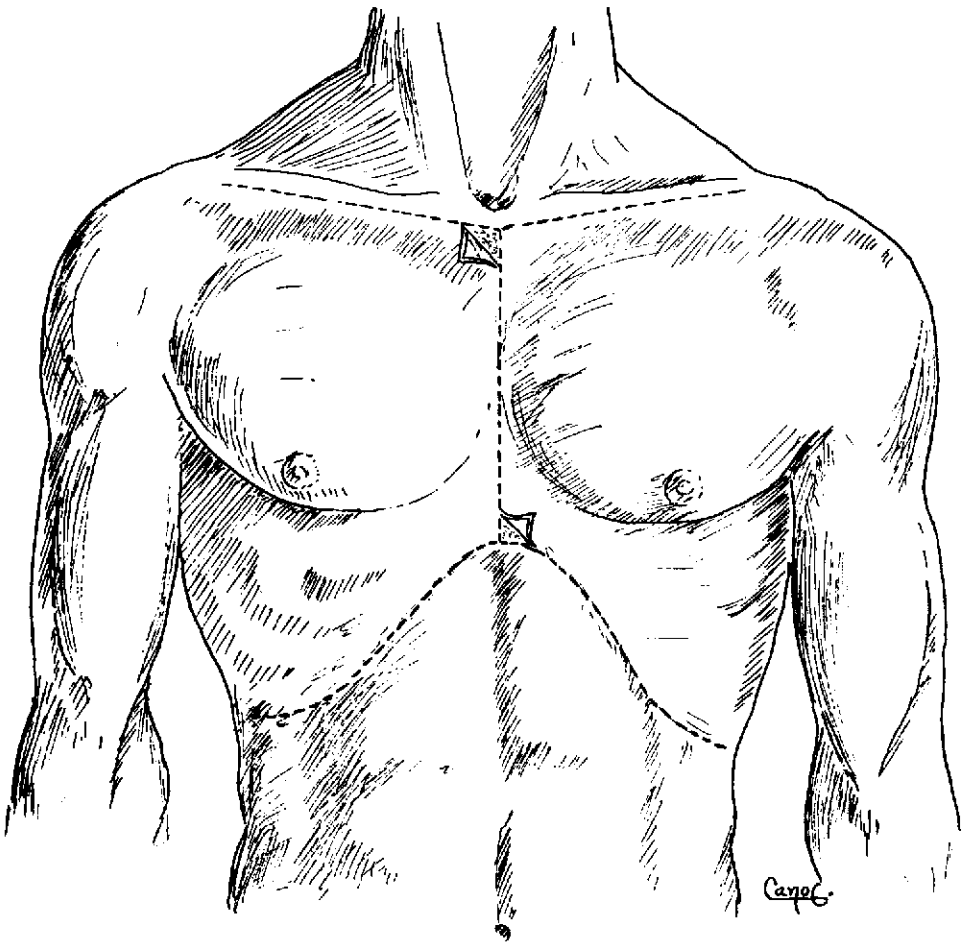

CORTE DE LA REGIÓN

FIG. 142

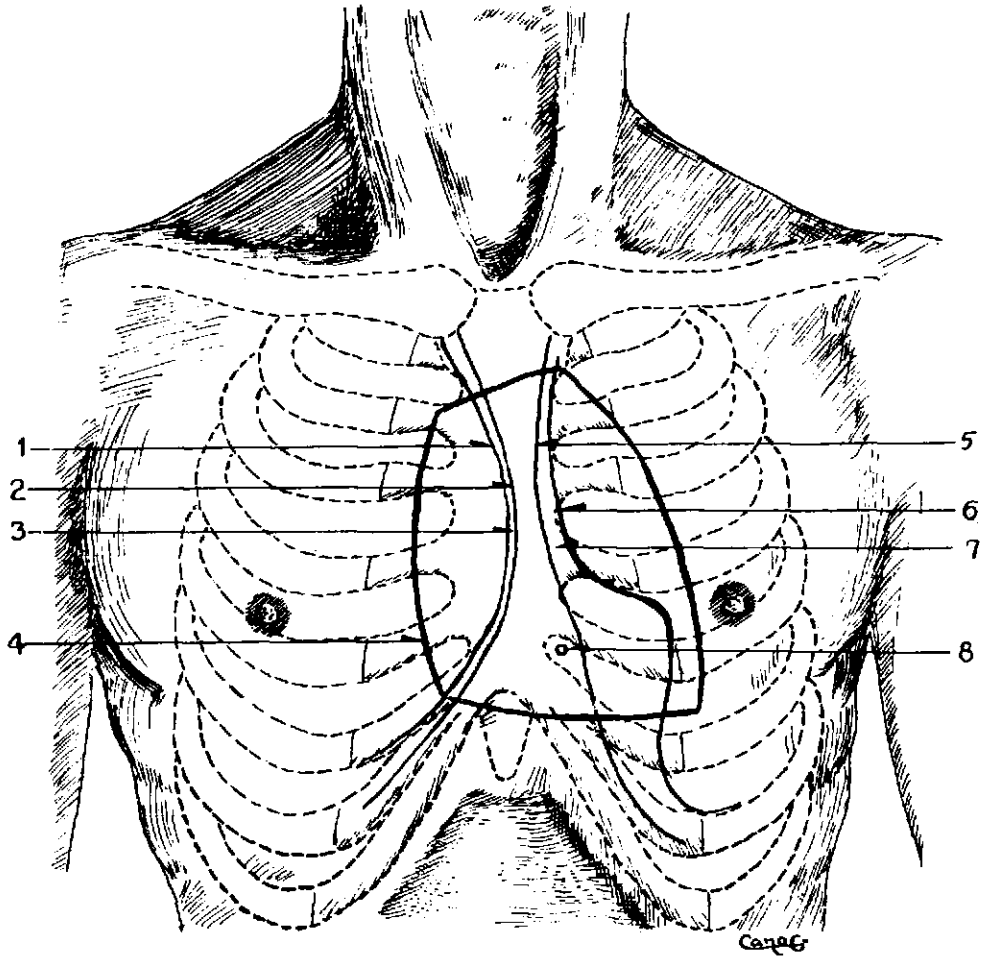

1. Pleura visceral derecha, y
2. Pleura parietal derecha que ambas forman el:
3. Fondo de saco pleural anterior derecho.
4. Proyección del pericárdico.
5. Pleura parietal izquierda, y
6. Pleura visceral izquierda que ambas forman el:
7. Fondo de saco pleural anterior izquierdo.
8. Punto de punción pericárdica.

FIG. 142A

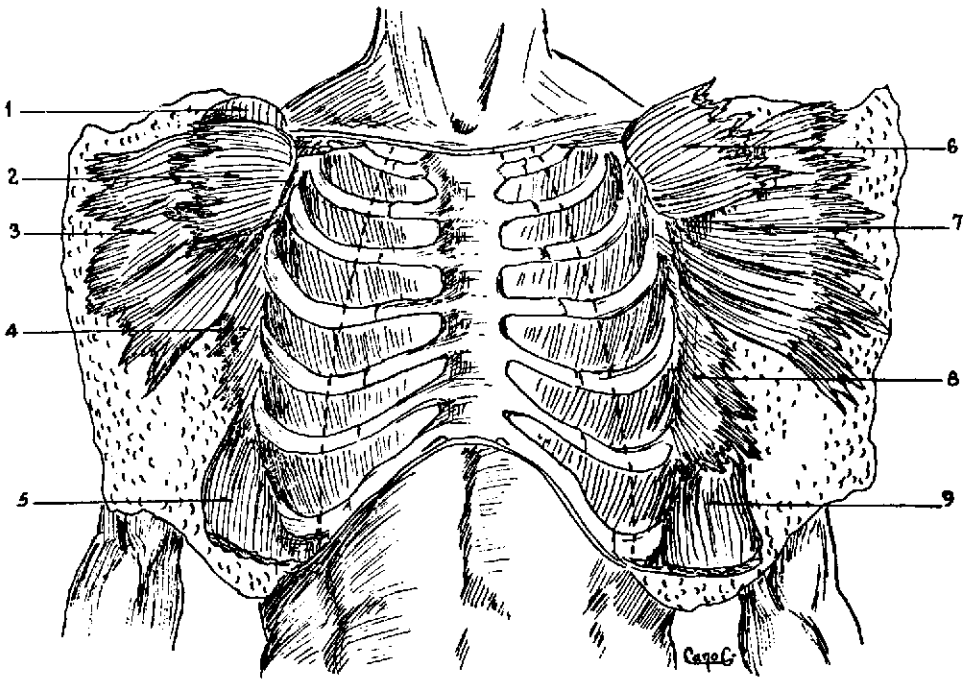

CORTE DE LAS COSTILLAS PARA LEVANTAR
EL PLASTÓN ESTERNO-COSTAL.

1. Músculo deltoides.
2 y 6. Músculo pectoral menor.
3 y 7. Músculo pectoral mayor.
4 y 8. Músculo serrato mayor.
5 y 9. Músculo oblicuo mayor.

FIG. 142B

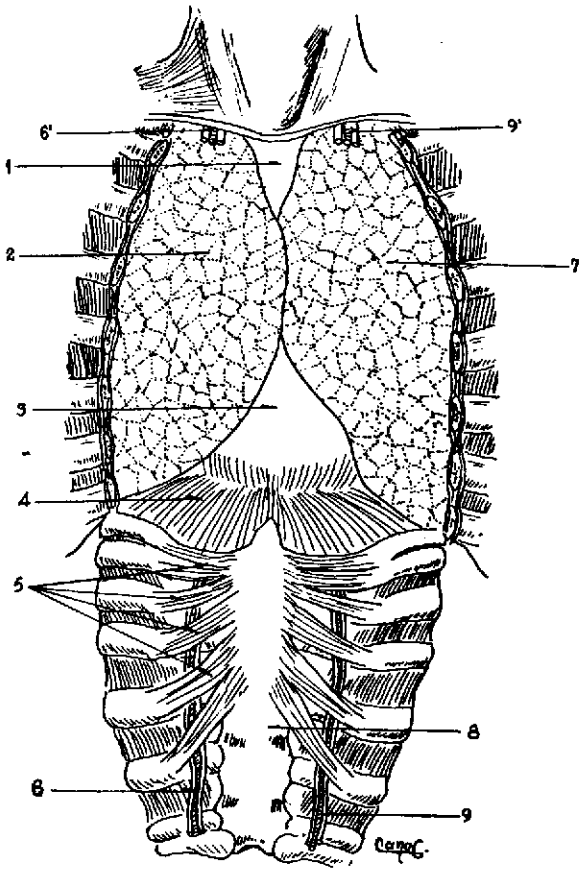

ABATIMIENTO DEL PLASTÓN ESTERNO COSTAL.

1. Triángulo inter-pleural superior.
2. Pleura derecha.
3. Triángulo inter-pleural inferior o pericárdico.
4. Diafragma.
5. Triángulo del esternón.
6 y 9. Paquetes mamarios internos (6' y 9').
7. Pleura izquierda.
8. Esternón.

FIG. 142C

encontremos a nuestro paso.

En seguida, con sierra curva se hacen dos cortes a derecha e izquierda, rectilíneos, que vayan de la parte media de la clavícula al cruce de la línea axilar anterior al borde costal.

Estos cortes comprenden costillas y espacios intercostales, procurando hacerlos muy correctos, para respetar lo más posible a la pleura costal y a los troncos braquiocefálicos venosos en la parte superior, al cortar las clavículas.

Estos cortes permiten levantar el plastrón de abajo a arriba, despegando con cuidado a las pleuras. Con el plastrón se levantan ambas arterias mamarias internas, y tenemos la ocasión de apreciar su recorrido con relación al borde esternal respectivo.

Si las pleuras costales se han desgarrado, procuraremos rehacerlas lo mejor posible para seguirlas hacia adentro, y verlas reunirse con las pleuras (derecha e izquierda) mediastinales, y formar los fondos de saco pleurales costo-mediastinales o anteriores. Se verá que ambos fondos de saco pleurales se reúnen en la línea media a nivel de los cartílagos segundo, tercero y cuarto, tal como hemos visto en su proyección, y que poniendo la piel en su lugar, vemos la fidelidad de esta línea. En su parte superior se separan para dejar ver un ángulo en cuyo seno están los grandes vasos, y en la parte inferior se separan también para formar otro ángulo, en cuya superficie queda a la vista el pericardio.

La unión de estos fondos de saco pleurales en la línea media forma el ligamento pleuro-pleural o interpleural, tan sólido, que es necesario cortarlo con tijera para separarlos.

Por algún sitio que abramos la pleura parietal, metamos los dedos hasta el fondo de saco y véase cómo se unen en ese sitio las pleuras costal con la mediastinal. Hágase la maniobra de uno y otro lado para fijar su línea de reunión que está, según vimos, a la izquierda de la línea media cuya proyección sobre la piel ya trazamos a la izquierda de la línea media esternal, del segundo al cuarto cartílagos costales, como ya vimos.

1o. Comenzando por el lado derecho, tomamos con una pinza el fondo de saco pleural y lo despegamos del pericardio, con cuidado para no desgarrar la pleura. Normalmente, esta maniobra es fácil, pero en los individuos que han padecido inflamaciones de la pleura o del pericardio, estas serosas están de tal manera adheridas, que al pretender levantar la pleura la desgarramos inevitablemente.

Cuando se logra despegarlas con facilidad, lo vamos haciendo hasta descubrir al nervio frénico. Nos ayuda mucho rechazar hacia fuera con dos ganchos separadores al pulmón, para dar mejor luz a la región.

El nervio frénico derecho, como el izquierdo, va adherido a la pleura

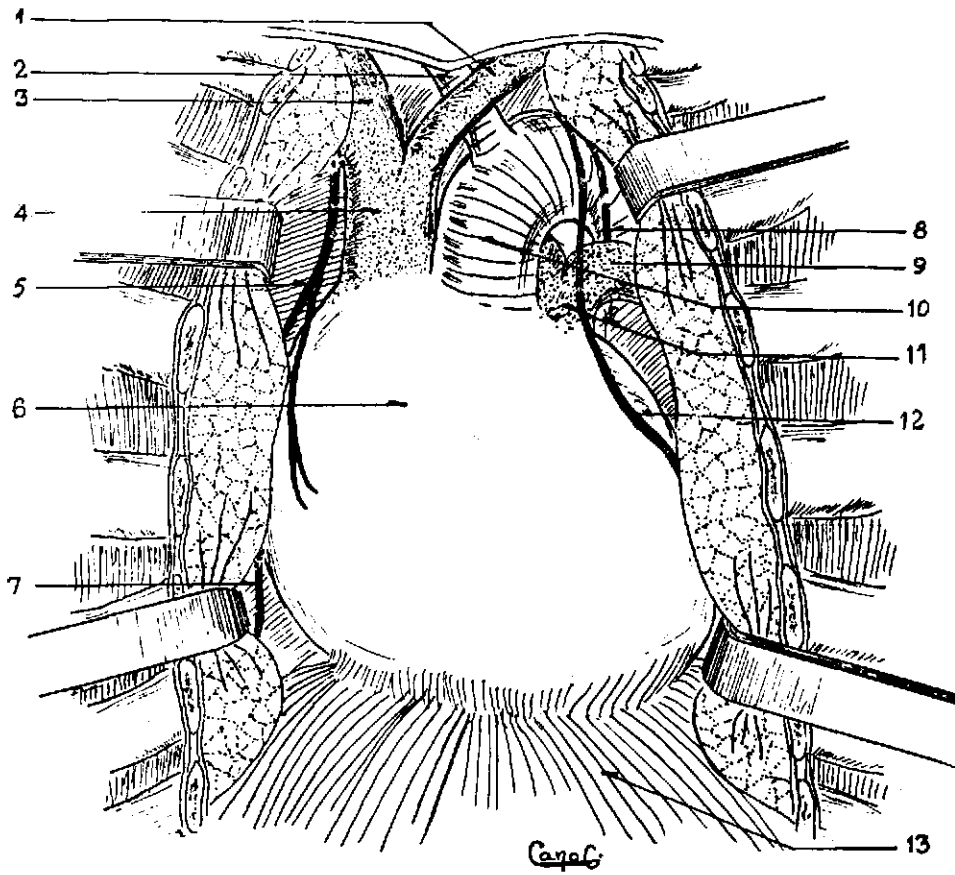

1. Tronco venoso braquio-cefálico izquierdo.
2. Tronco arterial braquio-cefálico.
3. Tronco venoso braquio-cefálico derecho.
4. Vena cava superior.
5 y 7. Nervio frénico derecho.
6. Pericardio.
8. Nervio neumogástrico izquierdo.
9 y 11. Arteria pulmonar izquierda.
10. Aorta.
12. Nervio frénico izquierdo.
13. Diafragma.

FIG. 143

y nos concretamos a observarlo sin aislarlo, para no perder sus relaciones.

2o. Del lado izquierdo hacemos el mismo despegamiento de la pleura hasta encontrar al frénico izquierdo y también rechazamos hacia fuera a la pleura y al pulmón con separadores, y queda a la vista el pericardio, y por arriba, los grandes vasos del corazón.

3o. En la parte superior, a nivel del mango del esternón, despejamos el tejido celular que cubre los vasos, y en primer término aparece el tronco venoso braquiocefálico izquierdo, que corre horizontalmente de izquierda a derecha, para ir a reunirse con el derecho a nivel de la articulación esterno-clavicular derecha para formar a la vena cava superior.

El tronco venoso braquiocefálico izquierdo tiene un calibre de 8 milímetros, y por atrás tiene como relación a las gruesas arterias que salen del cayado de la aorta, el tronco arterial braquiocefálico, la carótida primitiva y la subclavia izquierdas. Mide 14 centímetros de largo, y para descubrirlo abrimos la vaina que le forma la aponeurosis cervical media.

El tronco venoso braquiocefálico derecho tiene una dirección casi vertical, y su calibre casi es el mismo que el de su congénere; su extensión es de 5 centímetros.

Separado hacia afuera el pulmón derecho, limpiamos la porción extrapericárdica de la vena cava superior, de 2 centímetros de diámetro y 8 de longitud, despegándola, por dentro, de la porción ascendente de la aorta, -por fuera la hemos despegado ya de la pleura y del pulmón- para ver su relación con el nervio frénico derecho. Rechazando a la cava superior hacia la izquierda, logramos ver la desembocadura de la vena ácygos mayor.

Estos elementos deben quedar bien limpios, y poner en su lugar el plastrón esterno - condro - costal, para comprobar que la unión de los troncos venosos braquiocefálicos se hace a la altura de la articulación esterno-costo-clavicular derecha, y que la vena cava superior está en relación con el borde derecho del mango esternal.

Póngase en su sitio al borde del pulmón y compruébese la relación que tiene con la cava superior, y la del frénico con el tronco venoso braquiocefálico derecho y la vena cava superior.

4o. Recháceses con un separador hacia afuera a la vena cava superior, y con otro separador a la aorta (porción ascendente) hacia la izquierda, todo lo más que se pueda. En el espacio que resulta despejamos el tejido celular y descubrimos a los grupos ganglionares tráqueobronquiales, unas veces grandes y bien identificables, y otras veces bastante insignificantes de tamaño; son muy importantes en Patología.

Extirpados estos ganglios, descubrimos a la tráquea y la identificamos por su aspecto especial que le da la superposición de anillos, su

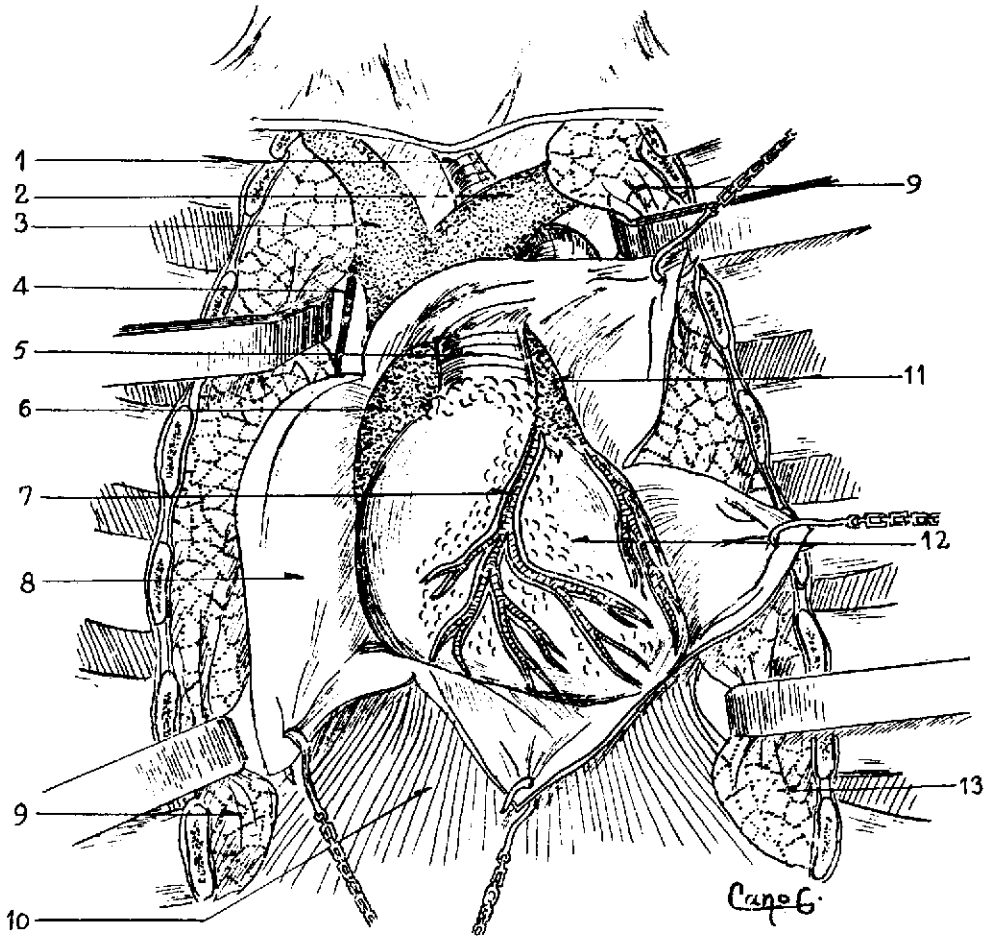

1. Tronco arterial braquio-cefálico.
2. Tronco venoso braquio-cefálico izquierdo.
3. Tronco venoso braquio-cefálico derecho.
4. Nervio frénico derecho.
5. Arteria aorta *(porción vertical intrapericárdica)*.
6. Vena cava superior *(porción intrapericárdica)*.
7. Arteria coronaria anterior.
8. Pericardio abierto.
9. Pleura rechazada.
10. Diafragma.
11. Arteria pulmonar.
12. Corazón.
13. Pleura izquierda rechazada.

FIG. 144

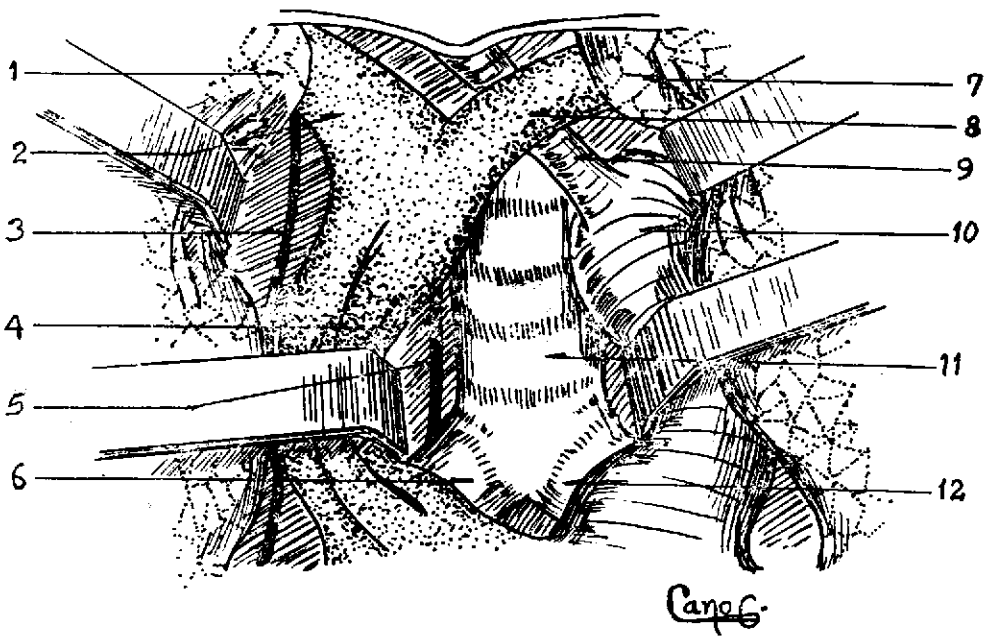

1. Pleura derecha.
2. Tronco venoso braquio-cefálico derecho.
3. Nervio frénico.
4. Vena cava superior.
5. Nervio neumogástrico derecho.
6. Bronquio derecho.
7. Pleura izquierda.
8. Tronco venoso braquio-cefálico izquierdo.
9. Tronco arterial braquio-cefálico.
10. Arteria aorta.
11. Tráquea.
12. Bronquio izquierdo.

FIG. 144A

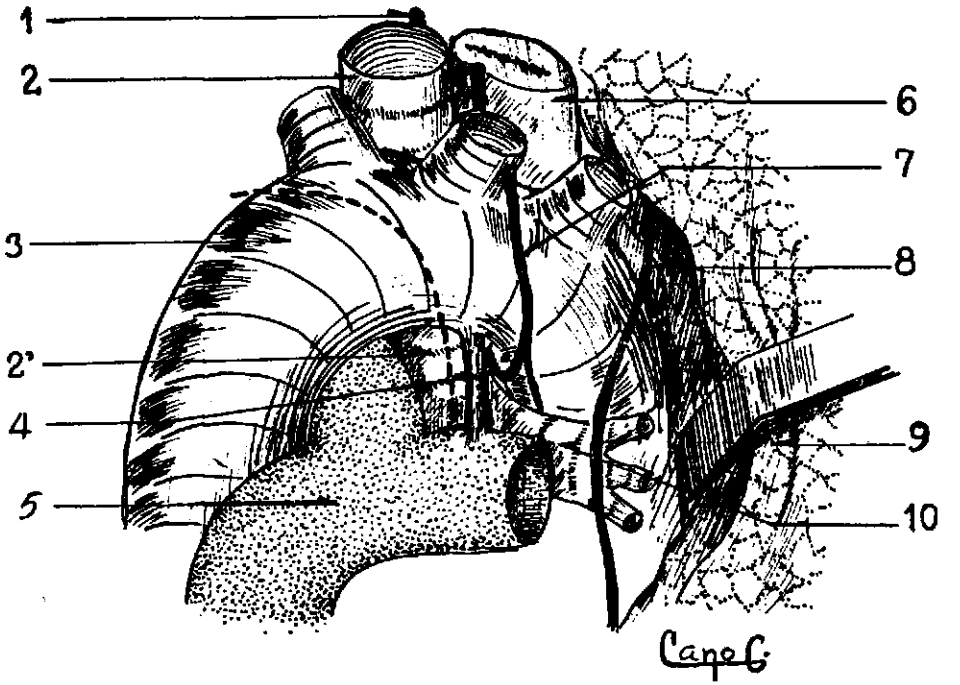

1. Nervio recurrente derecho.
2 y 2'. Tráquea.
3. Arteria aorta.
4. Coducto arteriovenoso.
5. Arteria pulmonar derecha e izquierda.
6. Esófago seccionado.
7. Nervio recurrente izquierdo.
8. Nervio frénico izquierdo.
9. Pulmón y pleura izquierdos fuertemente rechazados hacia un lado.
10. Bronquio izquierdo con sus ramificaciones que van al hilio pulmonar, seccionadas.

— — — — — Recorrido del pericardio.

FIG. 144B

consistencia cartilaginosa y su movilidad. Profundamente, en la cara lateral de la tráquea, descubrimos al nervio neumogástrico derecho, que corre verticalmente a ocultarse tras el bronquio derecho, al que podemos ver y limpiar, en relación con el cayado de la vena ácygos mayor, que ya hemos descubierto.

Observará el alumno que el tronco venoso braquiocefálico derecho tiene relación por fuera con el frénico y por dentro con el neumogástrico derecho. Estas mismas relaciones nerviosas se ven en la cava superior.

5o. Diséquense las porciones ascendente y horizontal de la aorta, que forma el cayado, y los tres vasos que salen de su borde superior, el tronco arterial braquiocefálico, la carótida primitiva y la subclavia izquierdas.

6o. Ahora pasemos al lado izquierdo de nuestra preparación, y rechacemos al pulmón y a su pleura, con un separador, fuertemente hacia afuera, volviendo a identificar al frénico izquierdo que ya hemos descubierto, y tomándolo como referencia buscamos al neumogástrico izquierdo que está a un centímetro de distancia. El neumogástrico o vago corre de arriba a bajo, entre la carótida primitiva y la arteria subclavia, para cruzar la cara anterior del cayado aórtico, y lo seguimos, limpiándolo, hasta el borde inferior de este cayado en donde emite a su importante rama, el recurrente izquierdo, siguiendo hacia abajo para colocarse al lado izquierdo del esófago.

En el borde inferior del cayado de la aorta, limpiamos e identificamos al recurrente izquierdo, cuya asa rodea a este borde, y luego lo vemos ascender por la cara posterior del cayado. En este sitio limpiamos a la rama izquierda de la arteria pulmonar, cuya cara posterior está en relación con el bronquio izquierdo, que también disecamos.

Rechazamos hacia arriba al cayado aórtico, hacia abajo a la arteria pulmonar, y teniendo como guía al recurrente buscamos al ligamento arterio-venoso que va de la aorta a la pulmonar. En raras ocasiones, en vez de ligamento encontramos el conducto arterio-venoso persistente, que en vida da síntomas característicos. Como la persistencia del conducto arterio-venoso tiene indicaciones quirúrgicas cuya finalidad es ligarlo, el alumno debe ver esta disección con todo cuidado, tomando en cuenta que es un campo quirúrgico.

La relación del ligamento arterio-venoso con el vago, el recurrente, con el bronquio izquierdo, observando que es extrapericárdico, es decir, que no está incluido en el pericardio; dejando en su sitio al pulmón, obsérvese su relación con él, así como con el frénico y el fondo de saco pleural. El alumno se dará una idea del campo operatorio en la ligadura del conducto arterio-venoso.

7o. Abrase el pericardio en cruz, mediante dos incisiones, una vertical y otra horizontal. Véase su implantación en el diafragma, y por arriba a nivel de los grandes vasos sus fondos de saco, para observar en éstos a su porción intrapericárdica. A nivel de la aorta llevamos nuestro dedo a su fondo de saco, para comprobar su relación con el ligamento arterio-

venoso.

8o. Queda el corazón a descubierto. Al plastrón esterno-condral se le limpian los espacios intercondrales de los músculos respectivos, para que puesto en su sitio, veamos prácticamente la proyección del pericardio y del corazón con respecto a cartílagos y espacios intercondrales.

Obsérvese que la vena cava superior y la aurícula derecha hacen una línea rectilínea vertical que sigue al borde derecho del esternón.

El borde de la aurícula derecha corresponde a los cartílagos tercero, cuarto y quinto, y forma con el borde del ventrículo derecho un ángulo casi recto. Este borde del ventrículo derecho es casi horizontal y coincide con la línea xifoidea, hasta la línea mamaria izquierda, donde cambia de dirección debido a que el borde del ventrículo izquierdo sigue una línea ligeramente convexa hacia afuera, hasta el tercer cartílago costal al cruzarse con la línea esternal.

La orejuela de la aurícula derecha se deja ver muy ampliamente a nivel de la tercera articulación condro-esternal derecha. La orejuela de la aurícula izquierda apenas deja ver una parte muy reducida, pues el resto está oculto por la porción intrapericárdica de la arteria pulmonar.

El alumno debe ver con atención el contorno del corazón, pues en este conocimiento basará la interpretación del ortocardiograma.

La parte que corresponde al mango del esternón proyecta a los vasos grandes, y radiográficamente la saliente que se observa a la izquierda del mango es sombra que hace el cayado de la aorta.

De esta superficie cardíaca que tenemos a la vista, en la mitad izquierda encontramos el surco interventricular anterior, por donde transcurre la arteria coronaria izquierda, que debe ser bien disecada.

La punta del corazón está situada en la unión de los bordes de ambos ventrículos, o sea, en la intersección de la línea xifoidea con la mamaria izquierda. Este punto se encuentra en el quinto espacio intercostal, a 8 centímetros de la línea media.

9o. Levántese la aurícula derecha intentando separarla del diafragma, para ver la entrada de la vena cava inferior y ver el orificio del diafragma, sólidamente adherido a la cava.

MEDIASTINO POSTERIOR

Consideraciones generales.- El mediastino posterior está constituido de delante a atrás por el esófago y los dos neumogástricos en relación con el pericardio y el corazón; la aorta descendente a la izquierda y la vena ácygos mayor a la derecha; el conducto torácico linfático en contacto con la cara anterior de los cuerpos vertebrales; las cadenas ganglionares derecha e izquierda simpáticas torácicas cubiertas por las pleuras torácicas, a nivel de las articulaciones costo-transversas.

DISECCION

1o. Del lado izquierdo rechácese al pulmón al máximo, levantando su borde anterior, con todo y su pleura. Veremos el pedículo pulmonar, presentándose en primer término la rama izquierda de la arteria pulmonar, gruesa de 12 milímetros de diámetro.

En su parte inferior encontramos a la rama superior de las venas pulmonares, y en un plano posterior al bronquio izquierdo; en un plano más inferior a la rama inferior de las dos venas pulmonares. En resumen: una arteria pulmonar, dos venas pulmonares y el bronquio izquierdo, ocupando una extensión de 6 centímetros, en sentido vertical.

Lo mismo hacemos del lado derecho para disecar el pedículo pulmonar derecho, con una colocación de sus elementos, más o menos igual.

2o. Ahora exteriorizamos al pulmón izquierdo para ver en toda su extensión la vasta cavidad que ocupa en el tórax. Vemos, pues, a la pared interna torácica tapizada por la pleura parietal, vemos a la superficie convexa del hemi-diafragma izquierdo, cubierta también por la pleura diafragmática.

En la línea media y por delante de la columna vertebral, descubrimos de adelante a atrás al esófago torácico y a los dos neumogástricos, que corren a uno y otro lado respectivamente. Para descubrirlo, tenemos que despegar al pericardio hacia adelante, y cortar el fondo de saco pleural inter-aórtico-esofágico de arriba a bajo.

Despegada la pleura con cuidado, encontramos al neumogástrico izquierdo en este lado que estamos trabajando. Identificado el esófago, buscamos por su lado derecho al neumogástrico del mismo lado. Este tiempo de nuestra disección es un campo operatorio, pues se practica la resección de los neumogástricos por vía transtorácica. Estas maniobras en el cadáver son un remedo de la "vaguectomía transtorácica".

Por atrás del esófago y del lado izquierdo, encontramos a la aorta descendente, vaso de gran calibre, de 25 milímetros de diámetro, de paredes gruesas, y al limpiarla vemos las arteriolas que emite, diez últimas intercostales, tres arterias bronquiales a derecha e izquierda, seis

o siete esofágicas medias. Es útil que el alumno vea su relación con la pleura mediastinala ambos lados. La seguimos hasta su orificio diafragmático.

A la derecha de la aorta y por detrás del esófago, disecamos a la vena ácygos mayor cubierta por el fondo de saco pleural inter-ácygo-esofágico. La ácygos mayor ya empezamos a descubrirla a nivel de su cayado, desembocando en la cava superior. Ahora la seguimos hacia abajo hasta el orificio del diafragma, por donde pasa del abdómen al tórax. Por este mismo orificio sale al abdomen el nervio esplácnico derecho, rama del simpático.

Ahora, entre la aorta y la ácygos mayor encontramos al conducto torácico, tomando como relación el orificio diafragmático de la aorta por el cual penetra al tórax este conducto.. Es delgado, parece una vena y su diámetro es de 2 a 3 milímetros, y corre apoyado sobre la cara anterior de la columna vertebral.

A derecha e izquierda, según el lado que trabajemos, encontramos el cordón del nervio gran simpático en su porción torácica. Este nervio corre sobre las cabezas de las costillas, y cubierto por la pleura parietal mediastínica. A nivel de cada costilla se engruesa para formar otros tantos ganglios (10 a 12), formando en conjunto la cadena ganglionar simpática torácica.

ABDOMEN

Región anterolateral.

La disección de esta región exige explicar al alumno que encontrará en sus libros dos descripciones: la que hace Testut-Jacob y la que hace Tillaux.

En el primero consideran dos regiones: la esterno-costo-pubiana y la costo-ilíaca; y en el segundo, una sola, o sea, la "anterolateral del abdomen", subdividida en una porción anterior, que es prácticamente la esterno-costo-pubiana, y la lateral, que es la costo-ilíaca, con una ligera discrepancia en sus límites posteriores.

Nos parece más razonable, anatómicamente hablando, el criterio de Tillaux que el de Testut-Jacob, pues simplemente la disposición de las aponeurosis de los músculos anchos que van a formar la vaina del recto anterior del abdomen, es una de tantas razones para no dividir tan artificiosamente a esta región.

Límites.- a) Por arriba, los arcos costales y el apéndice xifoides. b) Por abajo, a uno y otro lado, la cresta ilíaca, la espina ilíaca anterior y superior, el arco femoral, la espina del pubis y el pubis mismo. c) Lateralmente, el borde posterior del músculo oblicuo mayor, que corresponde entre las líneas axilar posterior y la escapular. La línea axilar posterior es la que desciende del borde inferior del dorsal ancho. La línea escapular es la que pasa verticalmente por el vértice de la escápula.

En conjunto, la región tiene la forma de un rombo, cuyo ángulo superior corresponde al apéndice xifoides, su ángulo inferior al pubis, y los ángulos laterales a la cresta ilíaca en su tercio posterior.

DISECCION

Cortes: a) Superior, horizontal, que vaya del noveno cartílago costal a la línea media.

b) Inferior, también horizontal y paralelo al superior, que vaya de la espina ilíaca anterosuperior a la línea media.

c) Vertical, sobre la línea media, que reúna los extremos internos de los cortes horizontales, rodeando la cicatriz umbilical a la izquierda de la línea media.

d) Bisagra externa a nivel de la línea que pase por la espina ilíaca anterosuperior.

1o. Levantar la piel. Es delgada, con vello sobre todo en la línea media, de mediana movilidad. A nivel del ombligo está muy adherida a la aponeurosis.

2o. El tejido celular subcutáneo es variable de espesor. Normalmente es más grueso en el hipogastrio que en el epigastrio. En los sujetos gordos alcanza un espesor considerable; en cambio, en los flacos es insignificante. Tenga presente el alumno que el tejido celular se divide en dos capas, una anterior cargada de grasa, llamada areolar, y otra profunda o laminar pegada a la aponeurosis, llamada fascia superficialis. En el tejido celular se encuentran las venas superficiales, que en estado normal son apenas perceptibles.

3o. El plano aponeurótico que descubrimos al levantar el tejido celular, está representado en la porción lateral por la aponeurosis de revestimiento del oblicuo mayor, y en la porción anterior por la hoja anterior de la vaina del recto anterior mayor.

Nos es forzoso recordar la disposición de las aponeurosis de los músculos oblícuo mayor, oblicuo menor y transverso, para formar la vaina del recto anterior del abdomen. La del oblicuo menor, al llegar al borde externo del recto anterior del abdomen, se desdobla en dos hojas, una anterior que cubre la cara anterior del recto mayor, y otra posterior que pasa por la cara posterior de este músculo.

Ambas hojas, al llegar al borde interno del recto vuelven a unirse para contribuir a formar la línea blanca. Esta disposición no es en toda la extensión del recto mayor, pues a dos dedos por abajo del plano umbilical, las dos hojas pasan juntas por la cara anterior del citado músculo. Ya no hay ningún desdoblamiento.

La aponeurosis del oblicuo mayor, al llegar al borde externo del recto, pasa en toda su extensión por su cara anterior, fusionándose con la hoja anterior del desdoblamiento de la aponeurosis del oblicuo menor. Esta fusión no se hace exactamente en el borde externo del recto mayor sino en su tercio externo, de tal manera que hay independencia entre la aponeurosis del oblicuo mayor y la hoja anterior del desdoblamiento del oblicuo menor en el tercio externo de la anchura del recto mayor. Véase la figura alusiva.

La aponeurosis del transverso, al llegar al borde externo del recto mayor se fusiona casi allí mismo con la hoja posterior del desdoblamiento de la aponeurosis del oblicuo menor, menos en la parte inferior, es decir, en el mismo nivel en que la aponeurosis del oblicuo menor deja de desdoblarse, la del transverso pasa ahora por delante del recto.

A este nivel, o sea, a dos dedos por debajo del ombligo, las tres aponeurosis, íntegras, pasan por delante del recto mayor y solamente queda representada la vaina de este músculo por la llamada fascia transversalis. Este cambio de espesor de la vaina del recto por su cara posterior es bastante perceptible, marcado por fibras arciformes de concavidad inferior, que forman el arco de Douglas.

4o. Con este conocimiento, al llegar al plano aponeurótico vamos a dividir nuestra disección en dos partes; una lateral, que comprende los tres músculos oblicuo mayor, oblicuo menor y transverso, con sus respec-

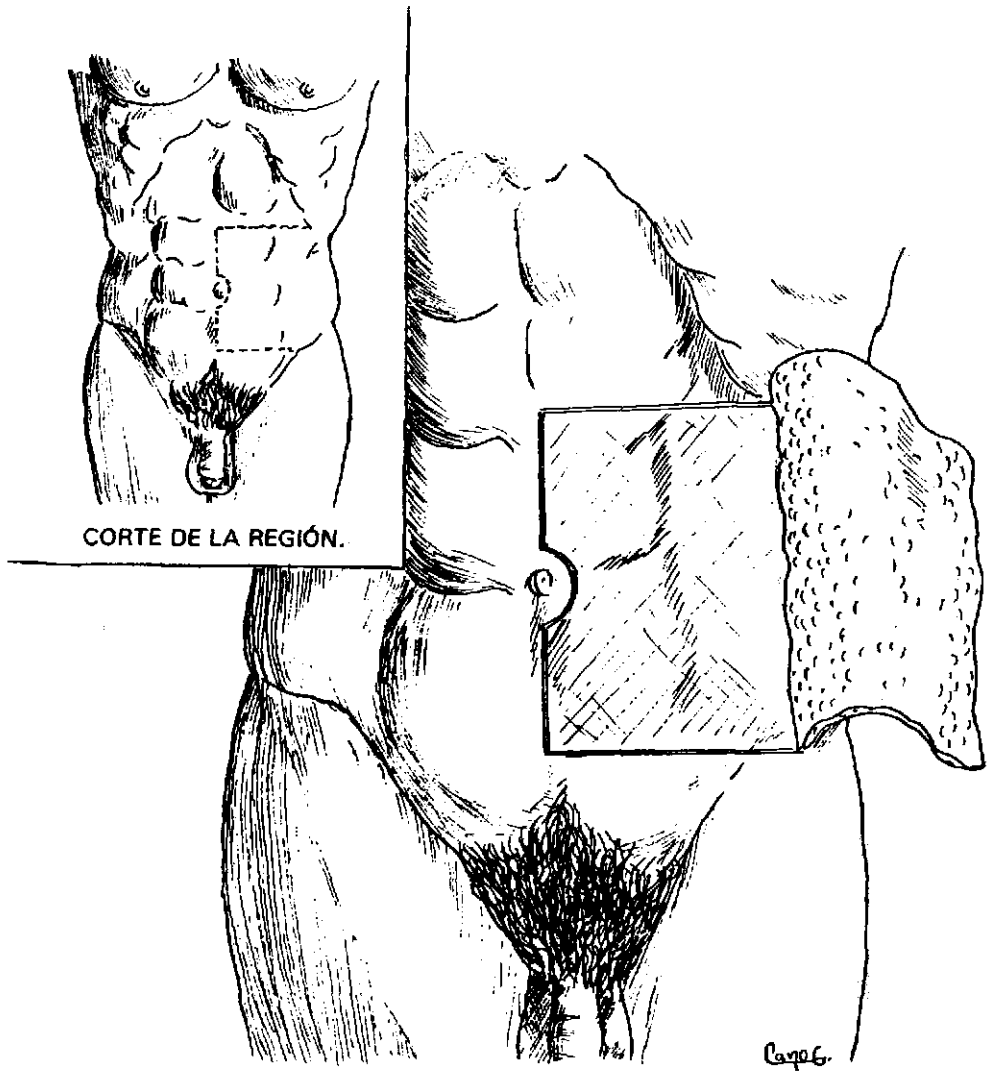

DISECCIÓN DE PIEL Y TEJIDO CELULAR.

FIG. 150

CONFORMACIÓN DE LAS VAINAS DE LOS RECTOS ANTERIORES.

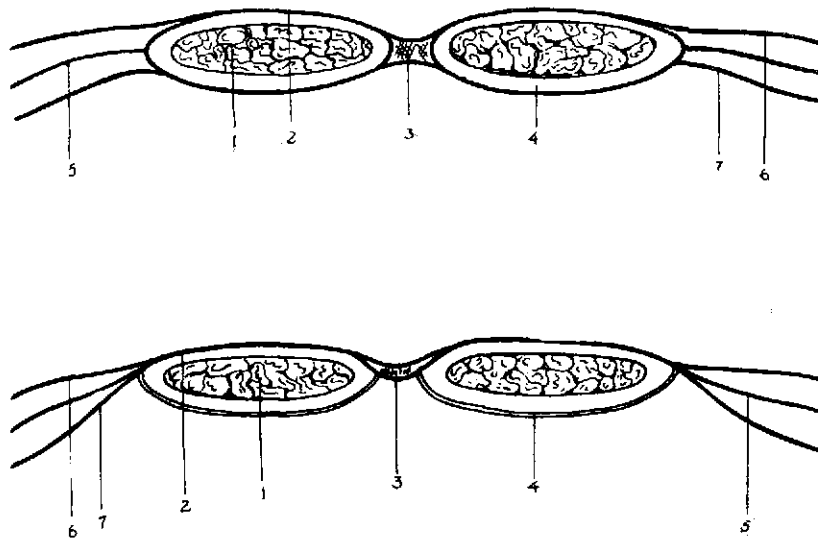

1. Músculo recto mayor.
2. Pared anterior de la vaina del músculo recto mayor.
3. Línea blanca.
4. Pared posterior de la vaina del recto, formada por el desdoblamiento de los tendones de los músculos oblicuos mayor, oblicuo menor y transverso.
4'. Pared posterior de la vaina del recto, formada por la fascia *transversalis*.
5. Peritoneo.
6. Tejido celular subcutáneo.
7. Transverso.

FIG. 150A

tivas aponeurosis de revestimiento, y otra anterior, que comprende al músculo recto mayor y su vaina aponeurótica.

Para disecar la parte lateral se procede plano por plano; el primero en levantarse es la aponeurosis del oblicuo mayor, practicando un corte superior y otro inferior que corresponden a los cortes de la piel, y un externo vertical que corresponde a la línea que asciende de la espina ilíaca anterior y superior. La bisagra de estos cortes corresponde al borde externo del recto mayor, o sea, a la línea llamada de Spigel.

Levantada la aponeurosis de revestimiento del oblicuo mayor, maniobra laboriosa por su delgadez y su adherencia al músculo, con los mismos cortes levantamos al músculo oblicuo mayor. Sus fibras corren de arriba a bajo y de atrás a delante, y al levantarse se separan con dificultad y hay que hacerlo a pequeños cortes porque se corre el peligro de interesar al oblicuo menor. Téngase en cuenta, pues, que la dirección de las fibras del oblicuo menor lleva un recorrido inverso a las del mayor, para identificarlos y levantarlos con propiedad.

Dentro de los mismos cortes y técnica, levantamos al oblicuo menor y su aponeurosis. Sabiendo que entre el oblicuo menor y el transverso corren los nervios abdominogenitales mayor y menor, ramas del plexo lumbar, señalamos un punto que está a cuatro dedos de la espina ilíaca anterosuperior, y a dos dedos arriba de la cresta ilíaca, para localizar el sitio anatómico en que los abdominogenitales, al abandonar la cara anterior del cuadrado de los lomos, entran en el espacio formado por los músculos referidos. Es el punto supracrestal abdominogenital, muy importante en anestesia y en clínica.

Encontrados los nervios abdominogenitales, los limpiamos en todo su recorrido de la región que trabajamos. Ahora nos limitamos a limpiar al transverso del abdomen. Su aponeurosis es muy delgada, así como la del oblicuo menor, y su disección es delicada. Arriba de los abdominogenitales, y debidamente protegidos, levantamos al transverso con la misma técnica que los anteriores. Las fibras del transverso, como lo indica su nombre, llevan una dirección transversal de fuera a dentro.

Repetimos: para encontrar con facilidad a los abdominogenitales, búsqueseles a cuatro dedos de la espina ilíaca anterosuperior, y a dos dedos por encima de la cresta ilíaca.

Total: resultan tres planos musculares y tres aponeuróticos, perfectamente identificables.

5o. Tomemos ahora al oblicuo mayor y su aponeurosis, como un solo plano, y lo vamos despegando del oblicuo menor hasta el límite de su porción carnosa, o sea, cuando se transforma en su aponeurosis de inserción, y la vamos siguiendo hasta llegar al borde externo del recto mayor, y veremos con claridad su fusión con la hoja anterior del desdoblamiento de la aponeurosis del oblicuo menor, que, como ya se dijo, no se hace exactamente en el borde del recto, sino a tres centímetros por dentro.

Ahora tomemos al oblicuo menor y su aponeurosis, y sigámoslo hasta su aponeurosis de inserción y verla llegar al borde externo del recto mayor, en donde se desdobla en una hoja anterior y otra posterior, tal como lo hemos descrito.

Por último, tomemos al transverso del abdomen y con la misma técnica, lo seguimos hasta el borde del recto mayor para ver a su aponeurosis confundirse en este sitio con la hoja posterior del desdoblamiento ya mencionado del oblicuo menor, por arriba del ombligo.

6o. Ahora hacemos un corte vertical sobre la parte media de la cara anterior del recto mayor para seccionar la hoja anterior de su vaina y dejar al músculo a descubierto. La hoja aponeurótica se levanta con facilidad, excepto a nivel de sus metámeras, donde tiene sólidas adherencias y hay que emplear las tijeras para liberarla. Dos cortes transversales arriba y abajo de este hoja aponeurótica nos ampliarán la abertura. Con pinzas, levantemos los bordes de la incisión y abrimos bien la vaina. Por fuera veremos el desdoblamiento de la aponeurosis del oblicuo menor, y por dentro, o sea, sobre el borde interno del recto, veremos la formación de la línea blanca.

Liberado el músculo, lo levantamos hacia adentro con un separador para ver la hoja posterior de su vaina, o sea, la hoja posterior del desdoblamiento de la aponeurosis del oblicuo menor, fusionada con la del transverso, siempre por arriba del ombligo.

A dos dedos por debajo del ombligo vemos el arco de Douglas, y por la cara posterior del recto mayor descubrimos a la arteria epigástrica acompañada de las venas , que viene de la femoral y va a anastomosarse por inosculación con la arteria mamaria interna, rama de la subclavia. Esta anastomosis se hace en el espesor del músculo, arriba del ombligo.

7o. Al levantarse la aponeurosis del transverso, recordemos que se adhiere bastante al peritoneo y que puede abrirse en el mismo corte.

ABDOMEN

Región lumbo-ilíaca.

El alumno no debe confundir la región lumbo-ilíaca con la región lumbar, y verá en sus libros el diverso criterio anatómico que sustenta Testut-Jacob y Tillaux.

En disecciones nos apegaremos a las ideas de Testut-Jacob al trabajar la región lumbo-ilíaca, y a Tillaux al trabajar la lumbar.

La porción lumbar de la región lumbo-ilíaca tiene planos que para Tillaux constituyen la región lumbar, y como de cualquier manera son relaciones del riñón, son planos que debemos conocer para abordarlo.

La porción ilíaca de la región lumbo-ilíaca de Testut-Jacob es la Fosa Ilíaca Interna de Tillaux, y su descripción es casi la misma.

La región lumbo-ilíaca está considerada como la pared posterior del abdomen, ocupando por consiguiente una situación profunda; es par y simétrica, y tiene como plano esquelético la columna vertebral lumbar, la articulación sacroilíaca y la fosa ilíaca interna del hueso coxal.

Esta región se trabaja, después de haber disecado los órganos abdominales, especialmente riñón, cuyas relaciones posteriores son los elementos de la porción lumbar de la región lumbo-ilíaca, como ya dijimos.

Límites. - Por arriba, el arco fibroso del psoas y el arco del diafragma que le continúa. Por dentro, la línea media que pasa por los cuerpos de las vértebras lumbares, la articulación sacro-ilíaca y el estrecho superior de la pelvis hasta el pubis. Por fuera, el borde externo del cuadrado lumbar, la cresta ilíaca, la espina ilíaca anterosuperior y el arco femoral.

DISECCION

Disecamos los planos en orden inverso a la descripción de Testut-Jacob.

1o. Levantamos la hoja parietal del peritoneo, despegándola con el dedo, maniobra que se facilita por la laxitud del tejido celular subperitoneal.

Si trabajamos del lado derecho, al levantar el peritoneo despegándolo desde la incisión, levantamos también el ciego y el apéndice. Del lado izquierdo el peritoneo se levanta con el meso-sigmoide.

2o. Despegamos el tejido celular subperitoneal, que en la fosa ilíaca es grueso y logramos levantarlo como un plano. Está cargado de grasa, según los sujetos.

REGIÓN DE LA FOSA ILÍACA INTERNA:

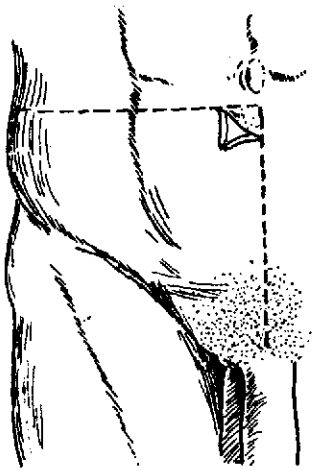

CORTE DE LA REGIÓN

1. Ciego.
2. Asa terminal del íleon.
3. Apéndice.
4. Meso-apéndice.
5. Vasos espermáticos.
6. Canal deferente.

7 y 8. Vasos ilíacos externos.

9. Arteria epigástrica.

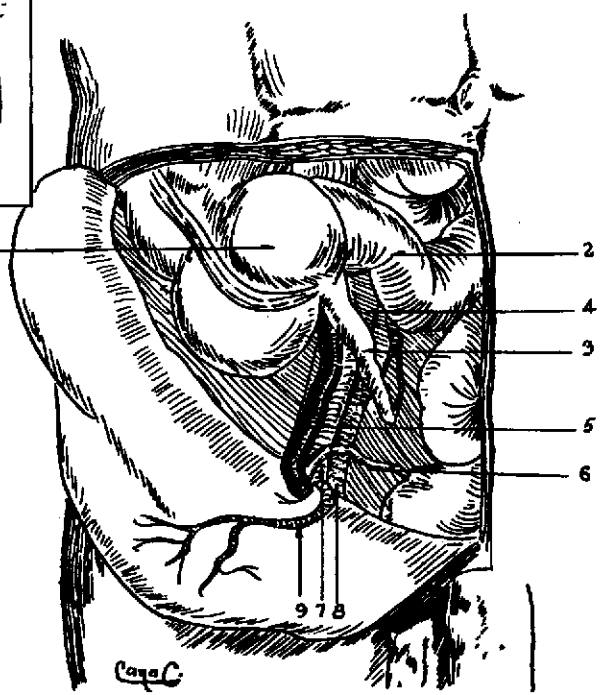

FIG. 153

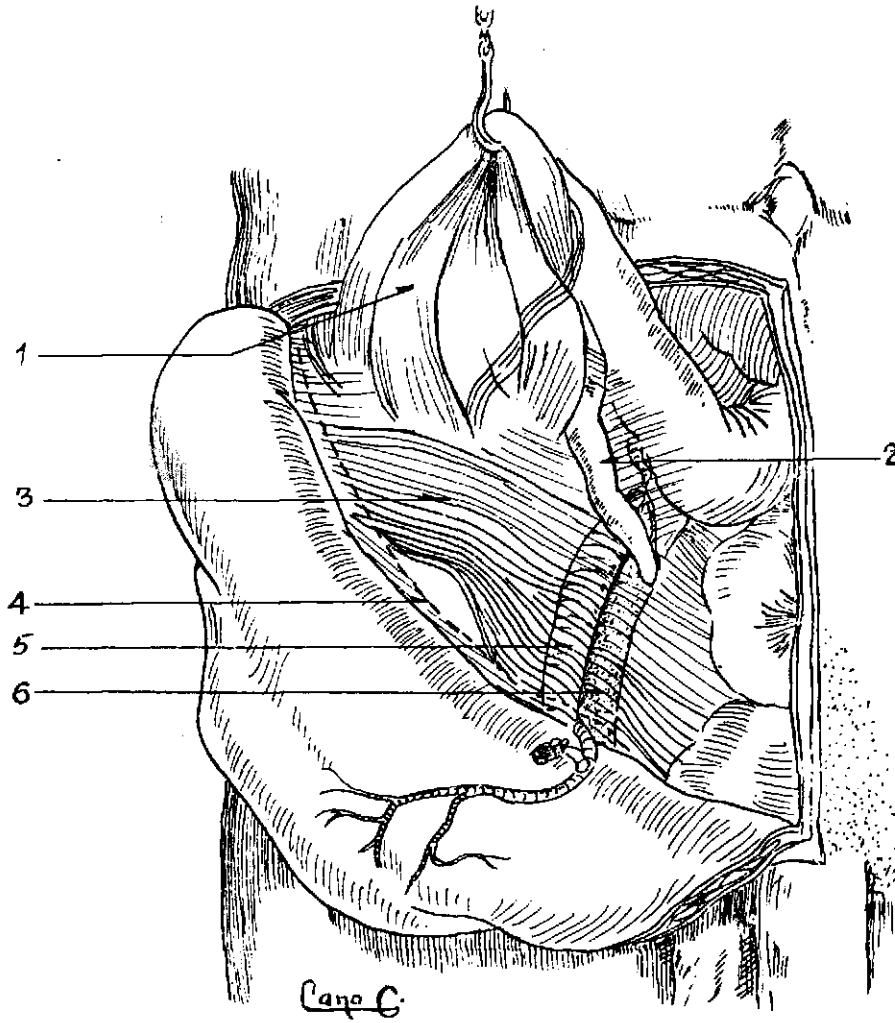

1. Ciego y apéndice levantados
2. Apéndice.
3. Peritoneo.
4. Corte del peritoneo.

5 y 6. Vasos ilíacos externos cubiertos por el peritoneo.

FIG. 153A

REGIÓN DE LA FOSA ILÍACA.

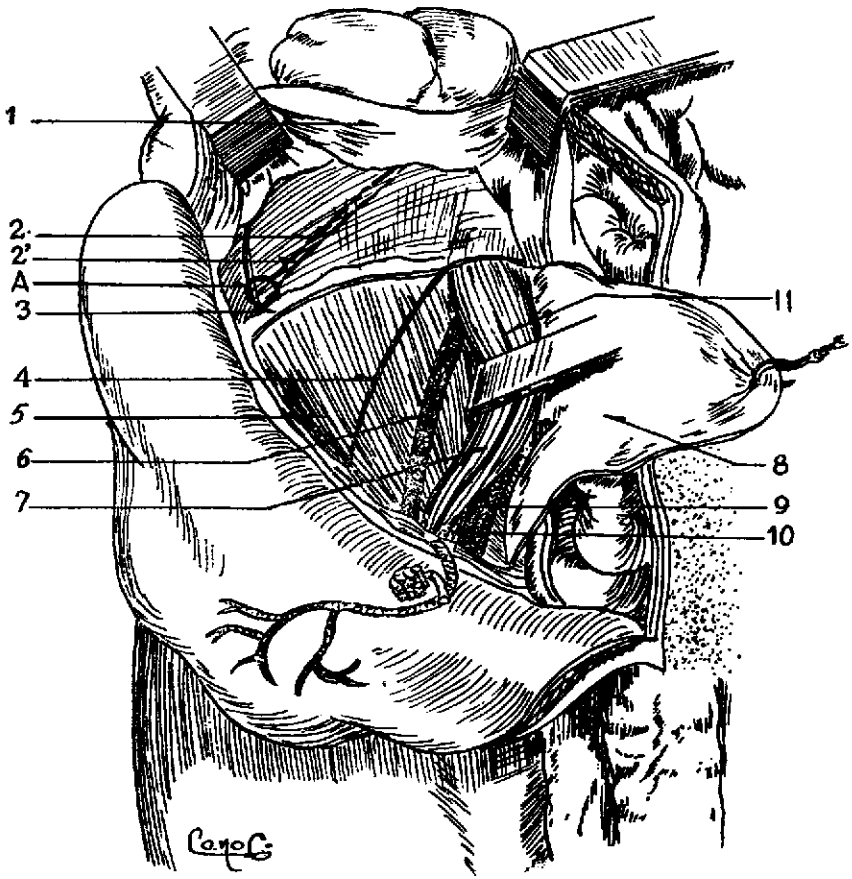

LEVANTADA LA FASCIA ILÍACA:

1.- Peritoneo.
2 y 2´. Nervios abdómino-genitales: A.- Punto supracrestal.
3. Cresta ilíaca.
4. Nervio fémoro-cutáneo.
5. Músculo crural.
6. Nervio crural.
7. Músculo psoas.
8. Fascia ilíaca levantada.
9 y 10. Vasos ilíacos.
11. Nervio génito-crural.

FIG. 153B

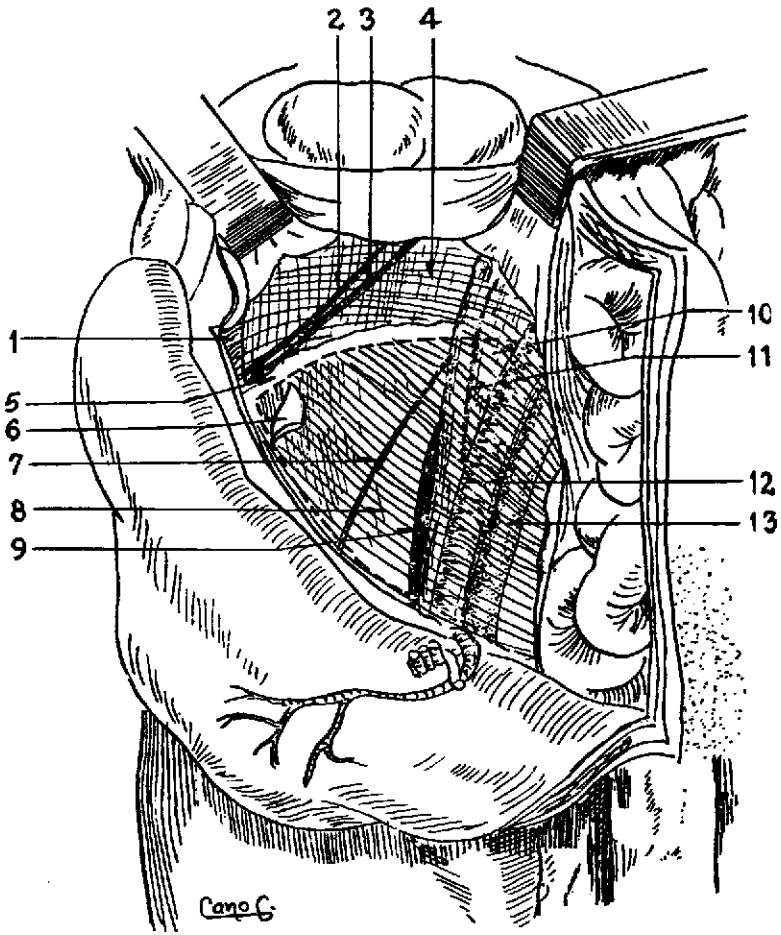

1. Músculo transverso.
2. Nervio abdómino-genital mayor.
3. Nervio abdómino-genital menor.
4. Músculo cuadrado lumbar.
5. Cresta ilíaca.
6. Fascia ilíaca levantada conforme indican los puntos.
7. Nervio fémoro-cutáneo.
8. Músculo ilíaco cubierto por la fascia ilíaca.
9. Nervio crural.
10. Músculo psoas cubierto por la fascia ilíaca.
11. Nervio génito-crural.

12 y 13. Vasos ilíacos cubiertos por la fascia.

FIG. 153C

FOSA OVÁRICA O DE KRAUSE

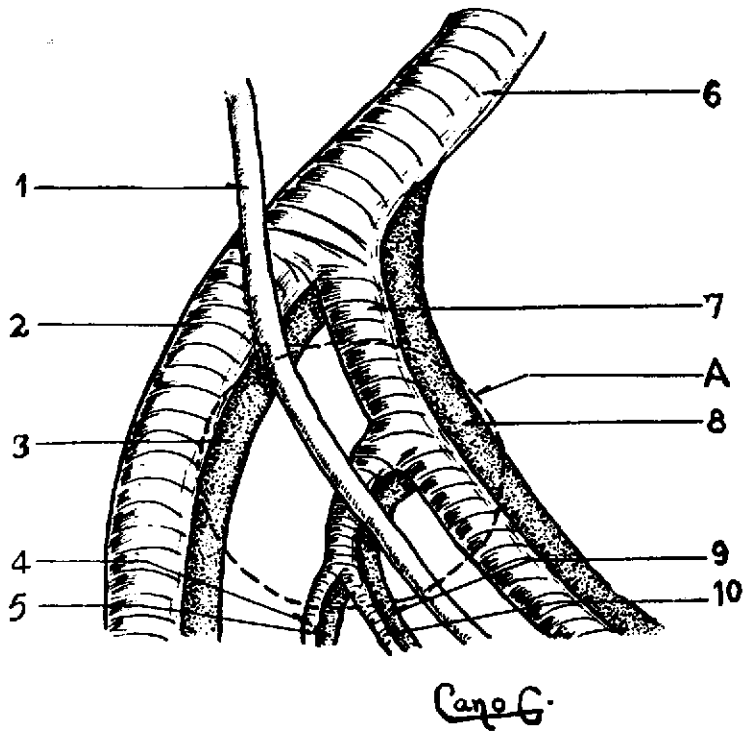

A.- Línea punteada representando el ovario.

1. Uretero.
2. Arteria illaca externa.
3. Vena illaca externa.
4. Arteria obturatriz.
5. Vena obturatriz.
6. Arteria illaca primitiva.
7. Arteria illaca interna o hipogástrica.
8. Vena illaca interna.
9. Vena uterina.
10. Arteria uterina.

FIG. 153D

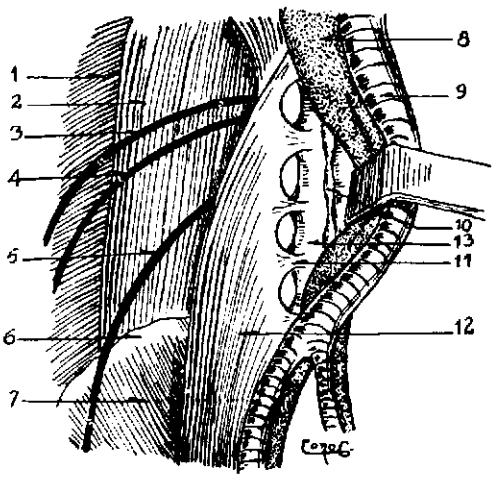

GANGLIOS SIMPÁTICO-LUMBARES:

1. Músculo transverso.
2. Músculo cuadrado lumbar.
3 y 4. Nervios abdómino-genitales.
5. Nervio fémoro-cutáneo.
6. Cresta ilíaca.
7. Músculo ilíaco.
8. Vena cava.
9. Aorta.
10. Tronco de (los)
11. Arcos de inserción del músculo psoas.
12. Músculo psoas.
13. Columna vertebral.

FOSA OVÁRICA:

1. Arteria ilíaca primitiva.
2. Arteria ilíaca externa.
3. Hipogástrica.
4. Arteria obturatriz.
5. Arteria uterina.
6. Vena ilíaca primitiva.
7. Vena ilíaca externa.
8. Vena ilíaca interna.
9. Uretero.
10. Línea punteada que indica por donde está el ovario.

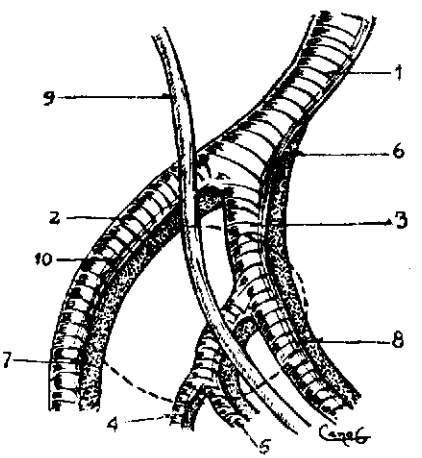

FIG. 153E

3o. Levantamos ahora la fascia ilíaca o sea la aponeurosis del plano muscular compuesto por el psoas y el ilíaco, continuándose como es natural hacia arriba hasta las inserciones superiores del psoas. En la porción lumbar le forma una vaina al psoas, tan delgada que es una simple cubierta celulosa insignificante, pero en la fosa ilíaca se va engrosando paulatinamente hasta alcanzar los caracteres de una fuerte aponeurosis, muy resistente, que acompaña al tendón del psoas ilíaco hasta su inserción en el pequeño trocánter. Toma parte en la formación del anillo crural.

El corte que hacemos a esta aponeurosis es sobre el borde interno del psoas, y vamos levantando a esta fascia ilíaca de dentro a fuera, maniobra fácil merced a la capa celulosa subaponeurótica.

4o. Limpiamos bien al músculo psoas. En su borde interno vemos correr a la arteria ilíaca externa y la seguimos hasta el anillo crural. En su borde externo, en un ángulo que forma con el músculo ilíaco, encontramos al nervio crural del 3 o 4 milímetros de diámetro. Necesitamos rechazar hacia dentro al borde del psoas para descubrirlo.

Sobre la cara anterior del psoas y en su parte media y con dirección vertical, corre el nervio génito-crural, delgado, de 2 milímetros de diámetro, pero bien identificable. Sobre el borde externo del psoas y por arriba de la cresta ilíaca, encontramos a los abdominogenitales corriendo sobre la cara anterior del cuadrado de los lomos, con una dirección hacia abajo y afuera. Los seguimos hasta verlos meterse entre el oblicuo menor y el transverso.

Más abajo encontramos al fémoro-cutáneo, rama -como los anteriores- del plexo lumbar, con rumbo a la fosa ilíaca que atraviesa hasta salir por la escotadura innominada, que está entre la espina ilíaca anterosuperior y la espina ilíaca anteroinferior. Termina en la piel del tercio superior, cara externa del muslo.

Al disecar estos nervios y a la arteria ilíaca externa, estamos obligados a dejar bien limpios al psoas, al ilíaco y al cuadrado lumbar.

Las inserciones del psoas se hacen en la columna lumbar solamente, en los bordes de las vértebras, dejando entre haz y haz de inserción, arcos que tienen la altura del cuerpo vertebral correspondiente. A nivel de cada arco encontramos los ganglios simpáticos de la cadena lumbar. Del lado derecho, en relación con la vena cava inferior, y del lado izquierdo, con la aorta descendente, y de ambos lados, con el uréter correspondiente.

5o. En nuestra disección, y aunque no pertenezca a la región, creemos prudente -al disecar a la arteria ilíaca externa- seguirla hacia arriba hasta encontrar la bifurcación de la ilíaca primitiva, bifurcación que se hace frente a la articulación sacro-ilíaca, cualquiera que sea el lado que trabajemos. Hay que recordar que este punto, si trabajamos en cadáver femenino, se llama fosa de Krausse u ovárica, y veremos al uréter atravesar verticalmente por delante de la ilíaca primitiva y reunirse con la

ilíaca interna o hipogástrica.

Allí mismo veremos a los vasos ováricos descender hasta el ovario, que levantan al peritoneo en un repliegue que forma el ligamento ilio-ovárico o lumbo-ovárico, que es la iniciación del ligamento ancho.

6o. Levantar a nivel de la cresta ilíaca al músculo ilíaco, para ver el plano óseo de la fosa ilíaca interna.

REGION LUMBAR

La región lumbar es descrita y limitada en forma distinta por Testut-Jacob y Tillaux. Para Testut-Jacob, la región lumbar está comprendida solamente dentro de los límites de la masa común muscular dorso-lumbar. Para Tillaux, se extiende en profundidad hasta el cuadrado lumbar. Creemos conveniente practicar la disección de esta región conforme a las ideas de Tillaux.

Límites.- La región lumbar está limitada: a) Por arriba, por el borde inferior de la duodécima costilla, b) Por abajo, la cresta ilíaca; c) Por dentro, la línea media o espinal, d) Por fuera, el borde externo del oblicuo mayor, que está entre la línea axilar posterior y la línea escapular.

Es par y simétrica, unidas por la columna vertebral lumbar, de tal manera que en conjunto forman una superficie cóncava en sentido vertical, y convexa en sentido transversal.

Podemos tomar cualquier lado para la disección.

DISECCION

Cortes: a) Superior, horizontal, que parta de la duodécima vértebra dorsal y termine en la línea axilar posterior.

b) Inferior, que siga toda la cresta ilíaca.

c) Medio, que se hace sobre la línea media, sobre las apófisis espinosas de las vértebras lumbares.

d) La bisagra corresponde a la línea axilar posterior.

1o. Levantar la piel. Es gruesa, móvil y lampiña.

2o. El tejido celular, de escaso espesor y más o menos rico en grasa.

3o. Consideraciones generales. Las aponeurosis del oblicuo menor y del transverso se funden a nivel del borde externo de la masa muscular dorso-lumbar, para dar nacimiento a tres planos aponeuróticos que limitan dos espacios o compartimientos

De las tres aponeurosis, la más superficial o posterior va a insertarse a las apófisis espinosas de las vértebras lumbares. Es la aponeurosis lumbar, fuerte y resistente, a la que van a insertarse los músculos dorsal ancho, oblicuo mayor, oblicuo menor, transverso, gran glúteo y serrato menor posterior e inferior. La hoja media va a insertarse a las apófisis transversas de la columna lumbar también. Es menos gruesa pero también muy resistente. La hoja anterior o profunda es delgada, fina y desgarrable, va a insertarse a la base de las apófisis transversas, en la parte lateral de los cuerpos vertebrales.

REGIÓN LUMBAR.

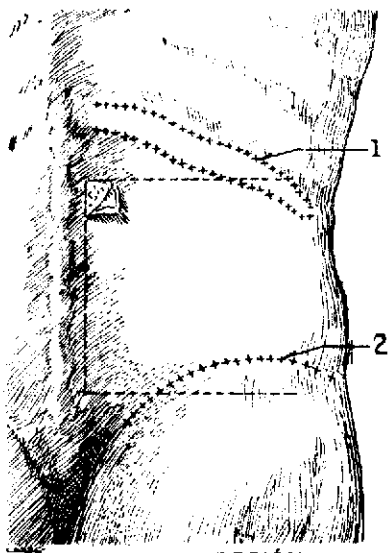

CORTE DE LA REGIÓN.

1. Duodécima costilla.
2. Cresta ilíaca.

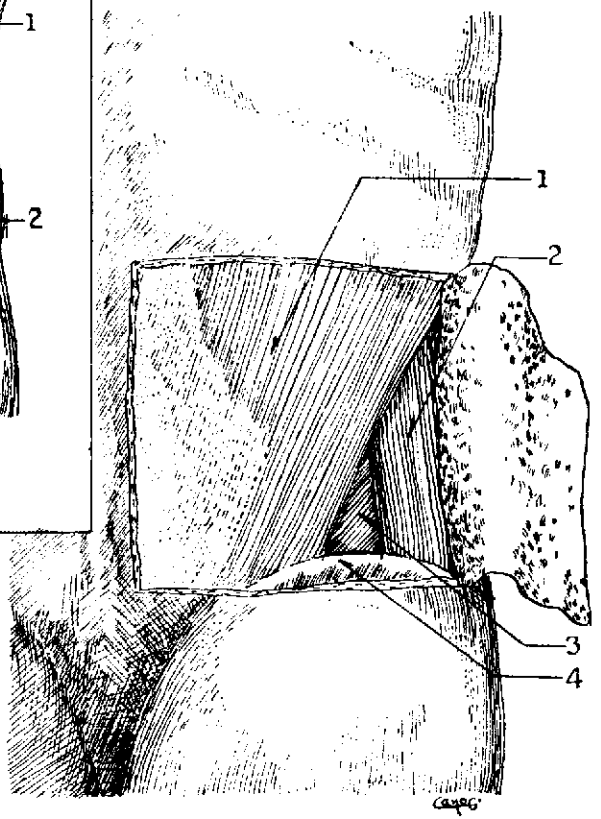

TRIÁNGULO DE PETIT

1. Dorsal ancho.
2. Oblicuo mayor.
3. Oblicuo menor.
4. Cresta ilíaca.

FIG. 156

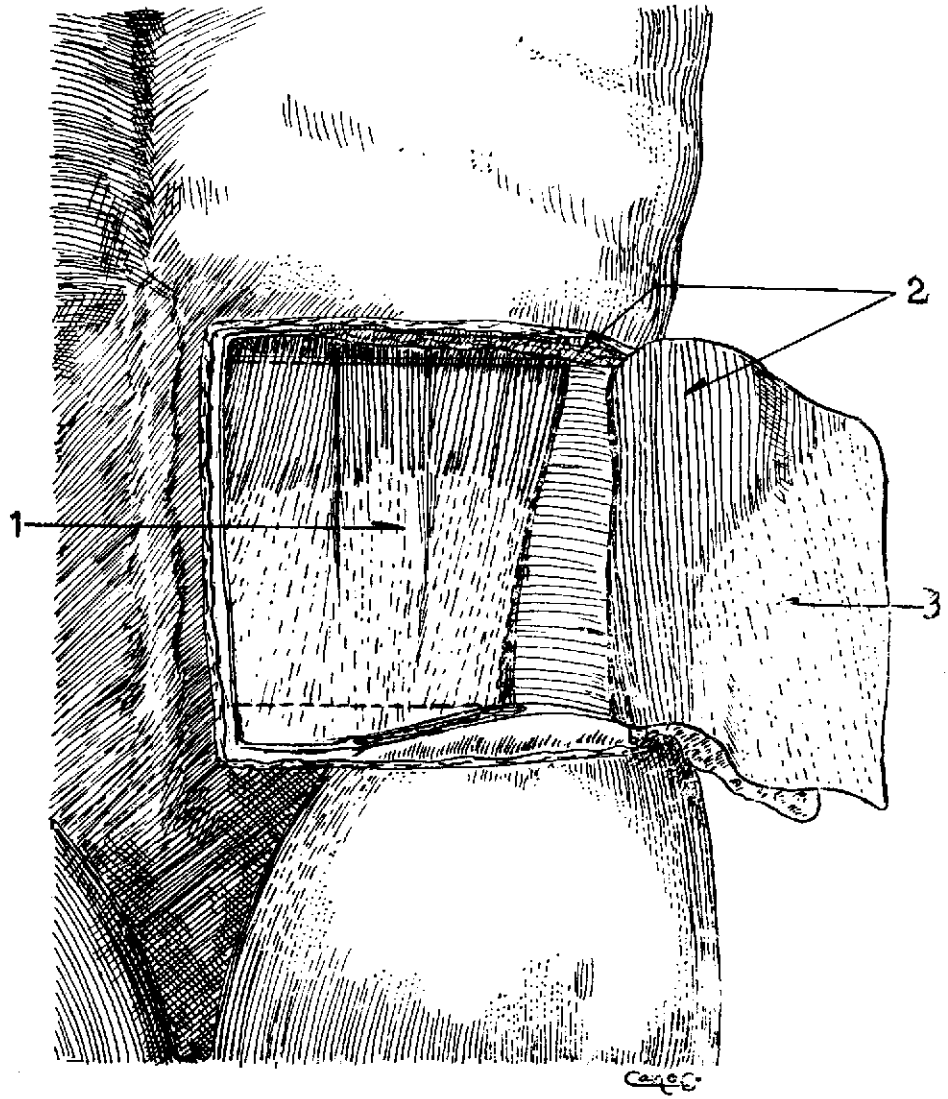

1. Masa sacro-lumbar.
2. Músculo dorsal ancho.
3. Aponeurosis lumbar.

FIG. 156A

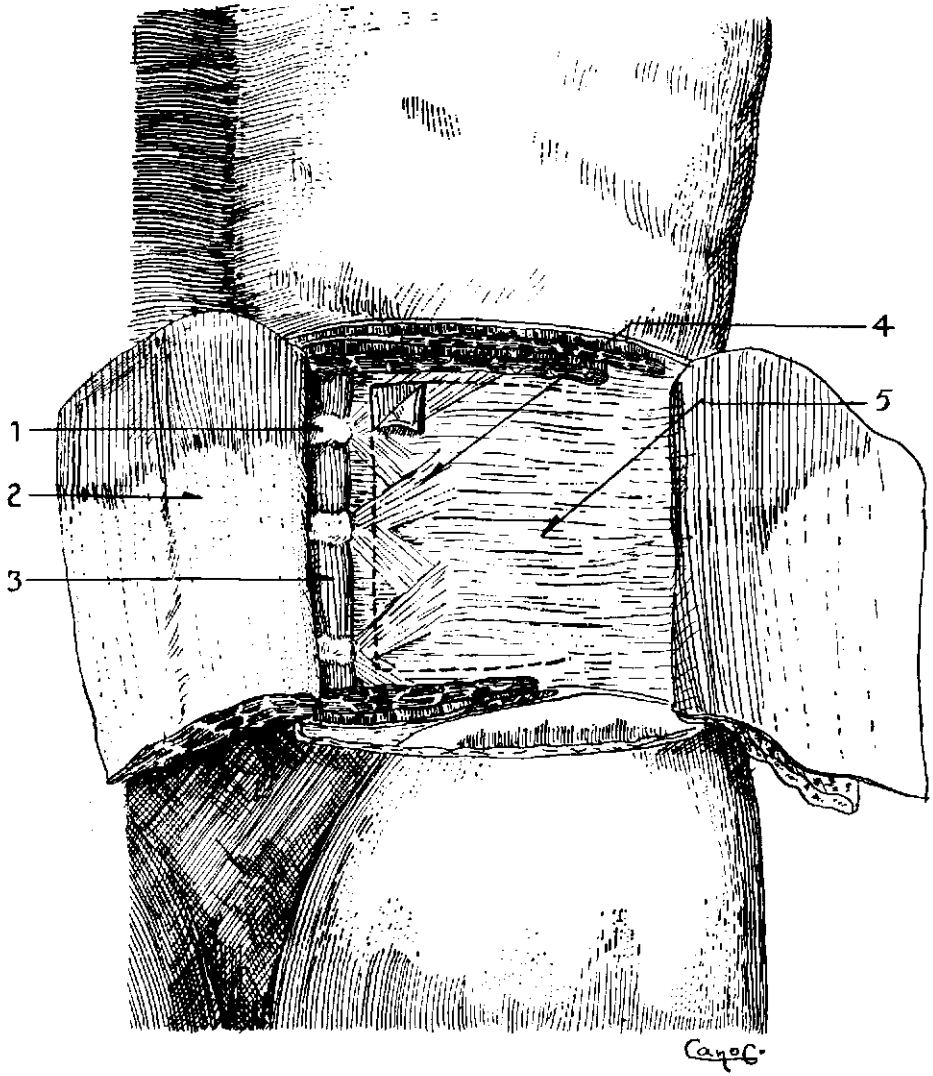

1. Apófisis transversa.
2. Masa sacro lumbar.
3. Músculos intertransversos.
4. Fascículo de refuerzo de la aponeurosis media.
5. Aponeurosis media.

FIG. 156B

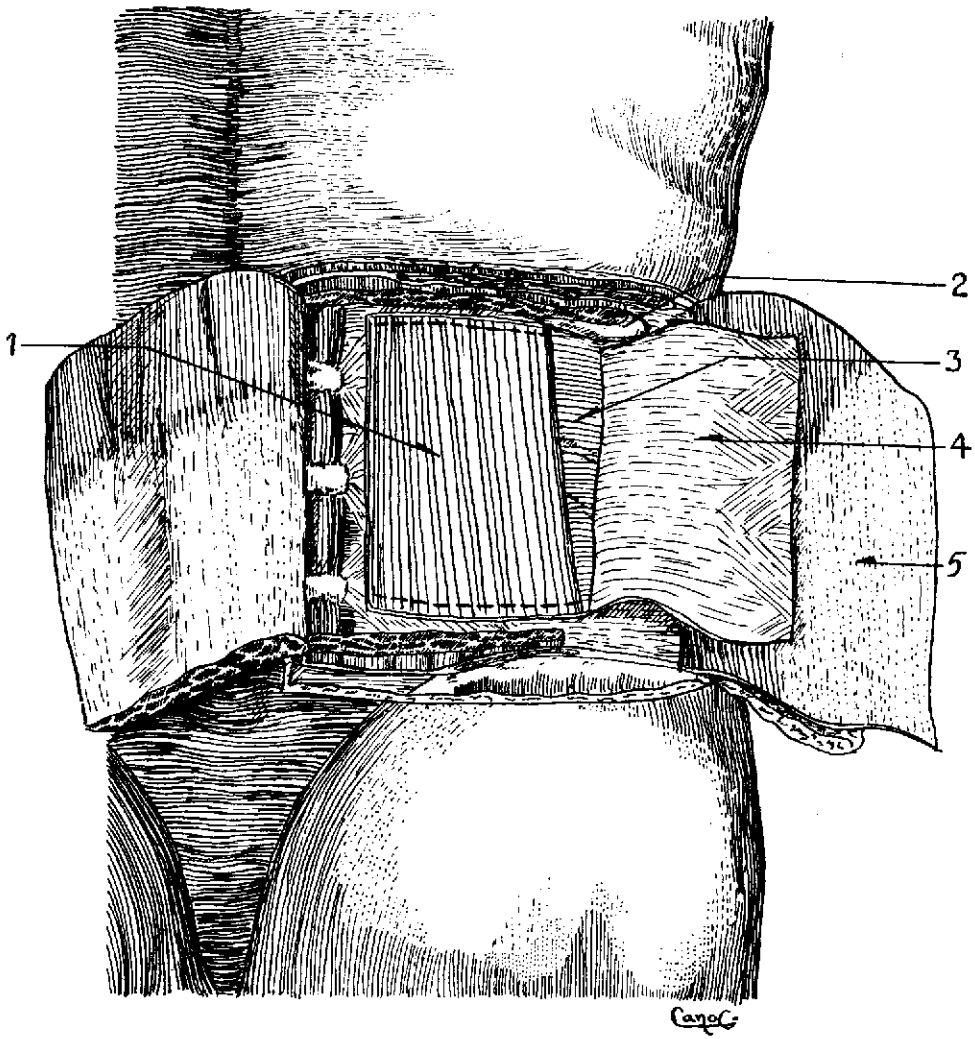

1. Músculo cuadrado de los lomos.
2. Duodécima costilla.
3. Aponeurosis profunda.
4. Aponeurosis media.
5. Aponeurosis lumbar.

FIG. 156C

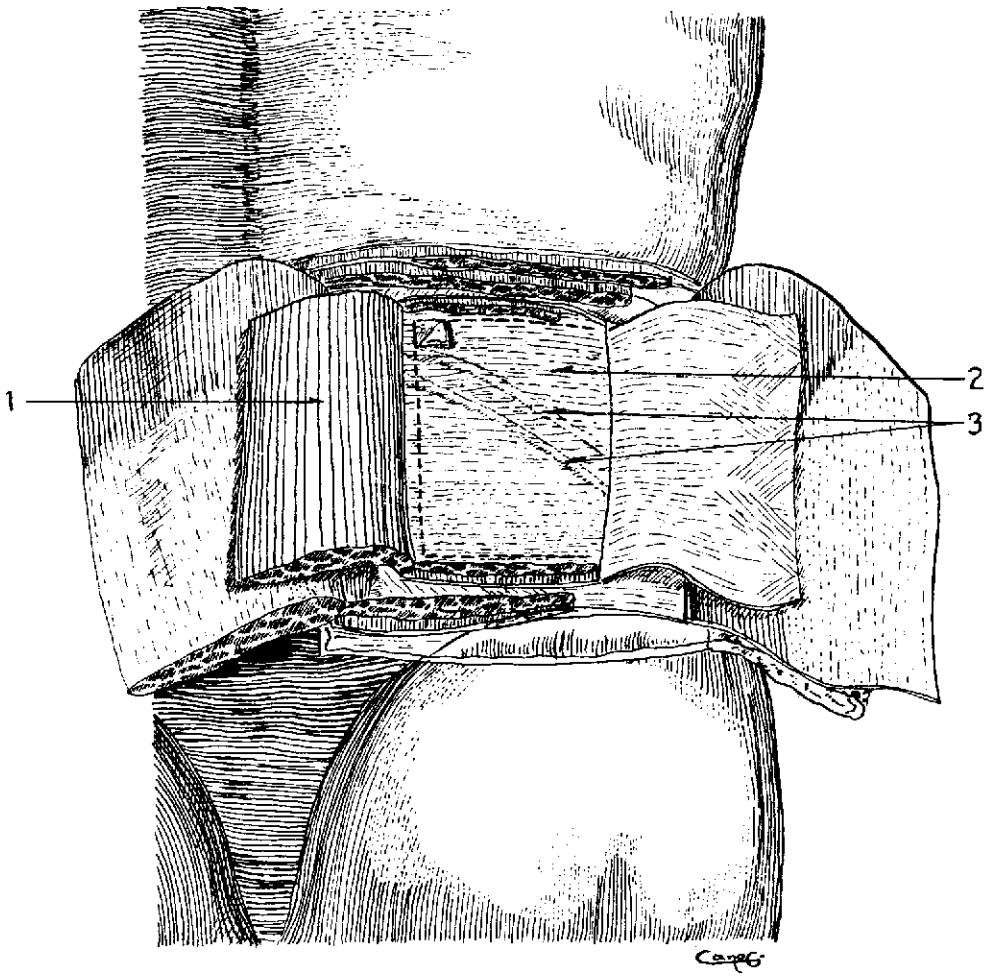

1. Cuadrado de los lomos.
2. Aponeurosis profunda.
3. Nervios abdómino-genitales.

FIG. 156D

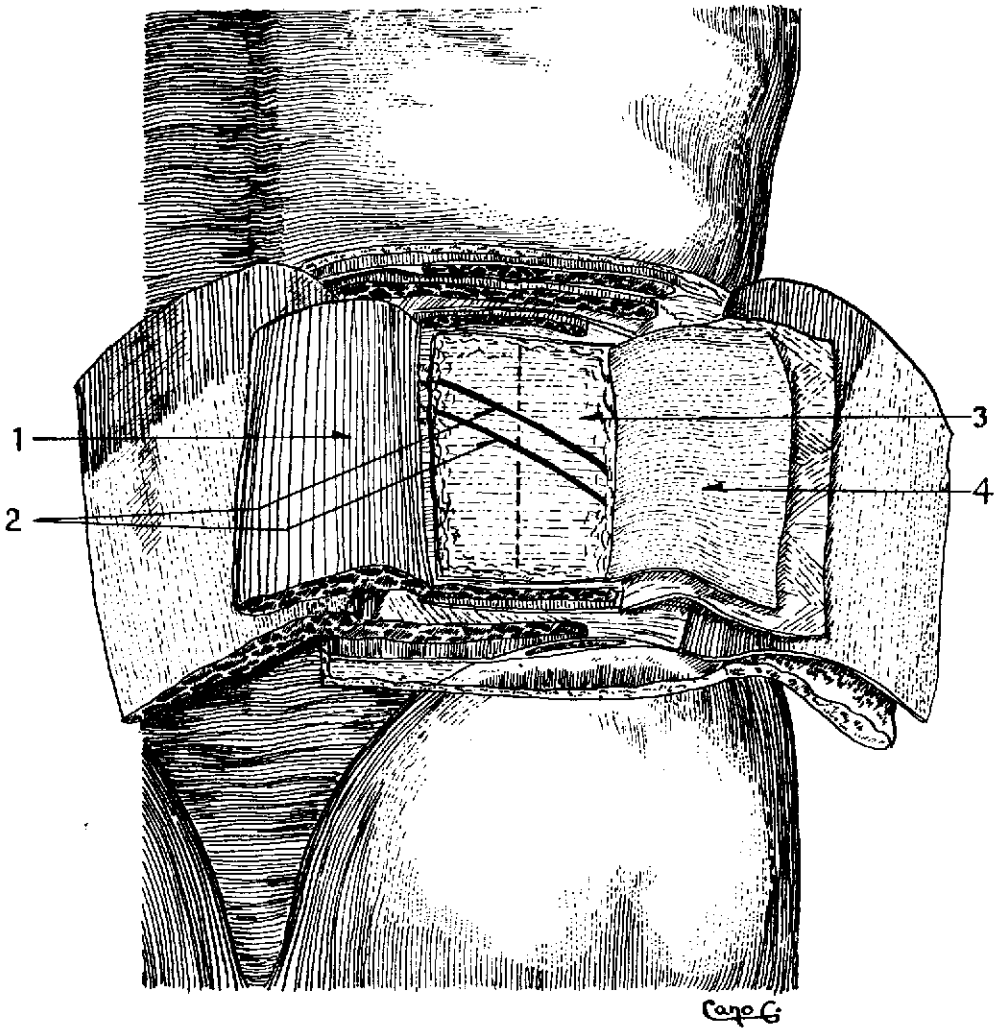

1. Cuadro lumbar.
2. Abdómino-genitales mayor y menor.
3. Fascia de Zuckerkandl.
4. Aponeurosis profunda.

FIG. 156E

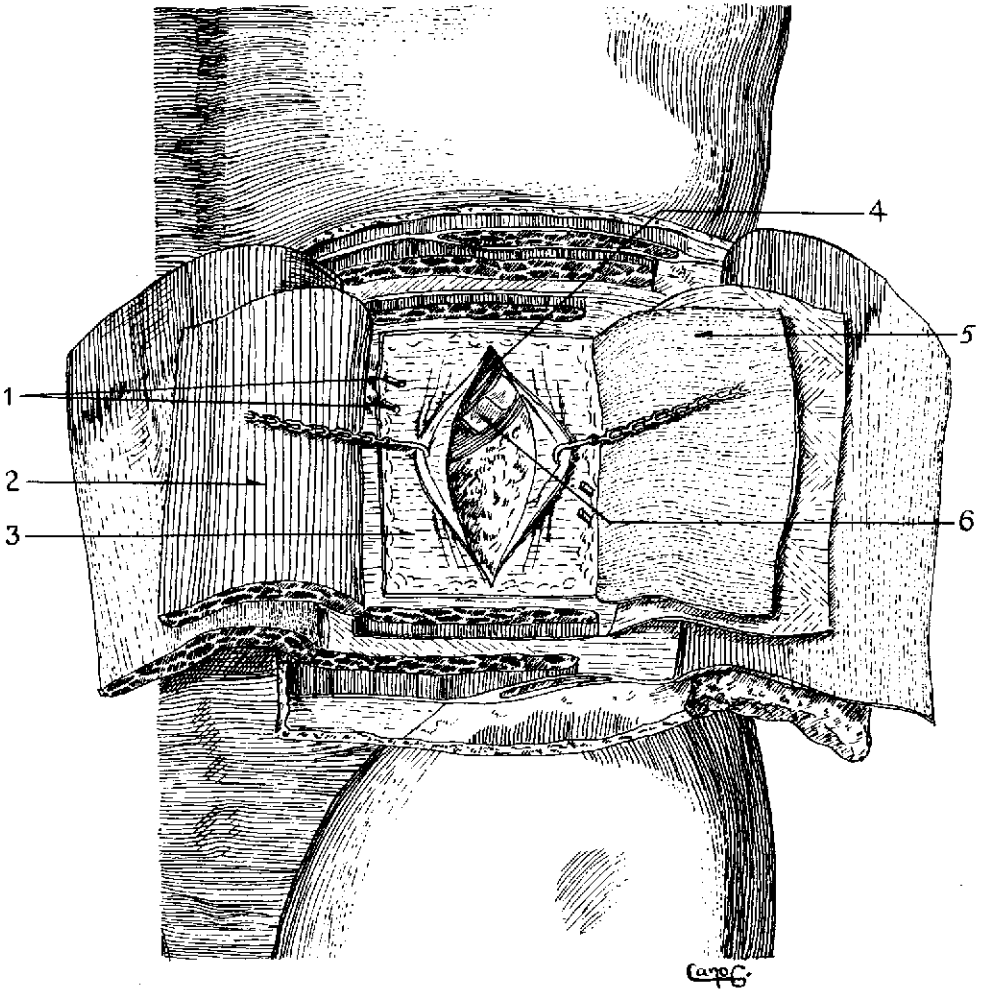

1. Nervios abdómino-genitales seccionados.
2. Cuadrado lumbar.
3. Fascia de Zuckerkandl.
4. Cápsula del riñón.
5. Aponeurosis profunda.
6. Riñón.

FIG. 156F

ROMBO DE MICHAEL´S.

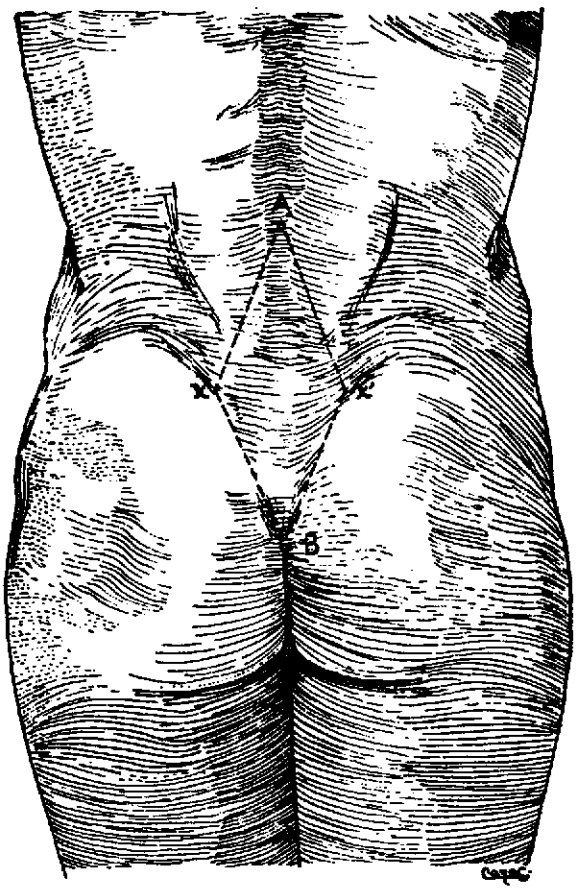

A.- Primera vértebra lumbar.
B.- Última vértebra coxígea.
x, x´.- Espinas ilíacas posteriores y superiores.

FIG. 156G

Entre la hoja superficial y la media, queda un espacio ocupado por la masa muscular común, integrada por el dorsal largo, el ilio-costal o sacro-lumbar y el transverso espinoso Esta masa común tiene un espesor de 6 a 7 centímetros y no se adhiere a las aponeurosis, pero se inserta f ertemente a la columna ósea.

El fondo de este espacio está representado por las láminas vertebrales.

Entre la hoja media y la profunda queda un lóculo ocupado por el músculo cuadrado lumbar, cuyo espesor es de 8 a 10 milímetros.

Así comprendidos los planos de la región lumbar y levantada la piel y el tejido celular, proseguimos nuestra disección.

4o. Sobre la cresta ilíaca, y entre la línea axilar posterior y la escapular, buscamos el borde posterior del músculo oblicuo mayor y el borde externo del dorsal ancho que, junto con la cresta ilíaca, integran el triángulo de J. L. Petit. El fondo de este triángulo lo forma el oblicuo menor que Tillaux lo incluye en la región lumbar. Es en cierta forma relación del riñón, porque por este triángulo hacen saliente las colecciones purulentas del tejido celular perirrenal. Además, es zóna herniaria.

La dirección de las fibras del oblicuo mayor es hacia abajo y adelante, y las del oblicuo menor hacia abajo y atrás. Se cruzan por llevar dirección contraria.

5o. A tres dedos por fuera de la línea media, hágase un corte vertical de la aponeurosis lumbar o sea la superficial, para abrir el lóculo de la masa muscular común dorso-lumbar. Esta aponeurosis es gruesa, resistente, blanca y nacarada. Con pinzas tómense los bordes del corte y sepáreseles a ambos lados. Al colgajo interno lo veremos insertarse en las apófisis espinosas, y al colgajo externo lo vemos, levantado hasta el borde externo de la masa común, cómo se continúa con la aponeurosis media. Obsérvese este desdoblamiento.

6o. Esta masa gruesa muscular se despega con los dedos del resto de su lóculo, y por medio de un corte superior y otro inferior, que coinciden con los cortes de la piel la libe amos y separamos hacia adentro con un separador, para dejar a descubierto la aponeurosis media que va a insertarse en las apofisis transversas de las vértebras lumbares. Por palpación localizamos estas apófisis. Deben limpiarse bien del resto de fibras musculares, para ver claro las inserciones de la aponeurosis. Es preferible quitar toda la masa común para ver con claridad este lóculo y la aponeurosis media.

7o. Hágase un corte vertical sobre esta aponeurosis media, muy cerca de las apófisis transversas, muy cuidadoso, pues si se profundiza podemos cortar al músculo cuadrado lumbar. Esta aponeurosis es muy delgada. Se toman los bordes del corte con pinzas, y se levantan los colgajos, cuidando de despegar las fibras musculares del cuadrado Muchas se levantan con la aponeurosis. Al despegar el colgajo externo, buscamos el

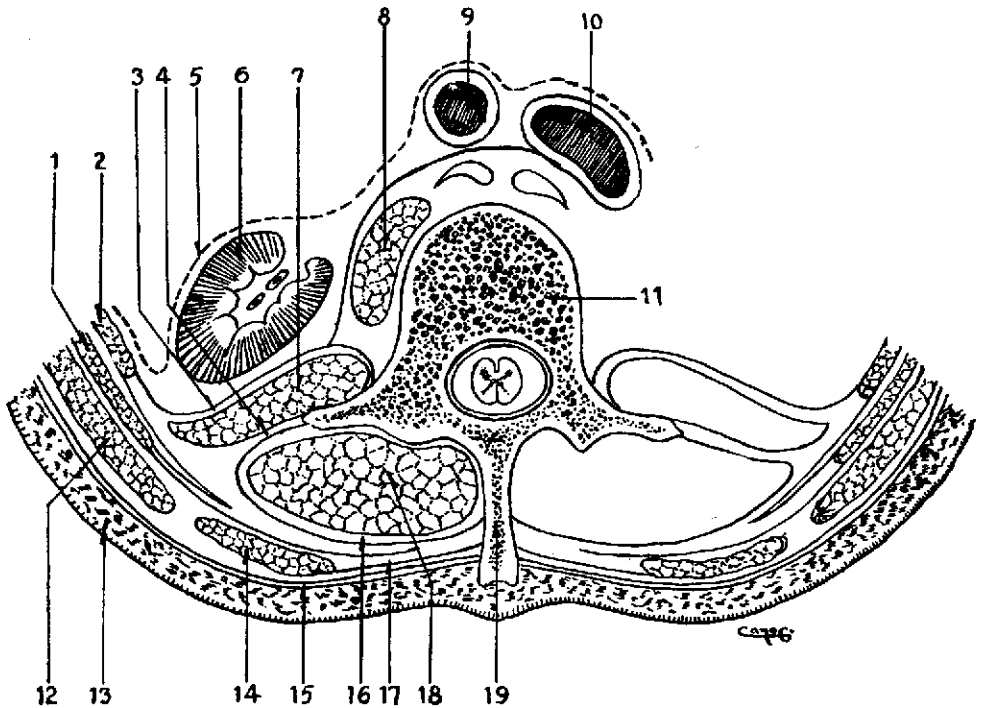

1. Músculo oblicuo menor.
2. Músculo transverso.
3. Aponeurosis profunda.
4. Aponeurosis media.
5. Peritoneo.
6. Riñón.
7. Músculo cuadrado lumbar.
8. Músculo psoas ilíaco.
9. Aorta.
10. Cava inferior.
11. Vértebra lumbar.
12. Músculo oblicuo mayor.
13. Tejido celular.
14. Músculo dorsal ancho.
15. Aponeurosis superficial.

16 y 17. Aponeurosis lumbar.

18. Masa sacro-lumbar.
19. Apófisis espinosa.

FIG. 157

borde externo del cuadrado, que lleva una dirección que va de la parte media de la duodécima costilla a la p rte media de la cresta ilíaca. Este músculo se inserta por arriba en la duodécima costilla, y por abajo en la cresta ilíaca.

8o. Basta levantar este músculo hacia adentro con un separador, para ver la tercera hoja aponeurótica, muy delgada y transparente, que va a insertarse a la base de las apófisis transversas, y su transparencia deja ver a los nervios abdominogenitales mayor y menor, que deben ser limpiados correctamente.

9o. Es conveniente observar la relación de esta hoja aponeurótica, ya abierta con la disección de los abdominogenitales, con la fascia de Zuckerkandl; a esta hoja la abrimos para descubrir al riñón y apreciar en conjunto esta vía de acceso a tan importante órgano.

VIAS BILIARES

La disección de las vías biliares en el cadáver, hecha con técnica operatoria, da al alumno una idea bastante exacta de la cirugía de esta región.

Las vías biliares se dividen en dos porciones: el aparato colector, compuesto por la vesícula biliar y por el conducto cístico; y el conducto excretor, integrado por los conductos hepático y colédoco. Tanto uno como otro están sujetos a padecimientos inflamatorios con formación de cálculos o no. No son raros los procesos neoplásicos, y en muchos casos es indispensable la cirugía para su curación.

Extirpar una vesícula llena de piedras es una cosa común; abrir los canales biliares para extraer piedras, es a veces cirugía de urgencia.

Angiocolitis significa inflamación de los canales biliares hepático y colédoco.

Colecistitis significa inflamación de la vesícula biliar.

Angiocolecistitis significa la inflamación de vesícula y canales biliares.

Litiasis biliar singifica formación de cálculos o piedras, ya de colesterina, ya de pigmentos biliares.

Punto Vesicular. - Antes de todo corte señálese sobre la piel la proyección del punto vesicular situado en la intersección del borde costal derecho con el borde externo del músculo recto mayor, para después comprobarlo durante nuestra disección.

Zona Pancreático-duodeno-coledociana. - También señálese la zona pancreático-duodeno-coledociana de Chauffard, trazando la línea media xifo-umbilical, o sea, la que va del apéndice xifoides al ombligo; otra línea horizontal que parta del ombligo hacia la derecha. Se forma un ángulo abierto hacia arriba y a la derecha, al cual se le traza su bisectriz. Al segmento colocado entre la línea media y la bisectriz, le marcamos una línea a 2 centímetros arriba del ombligo, y otra a 5 centímetros más arriba. Entre ambas líneas queda comprendida la zona de Chauffard.

Recordemos que el ombligo queda a la altura de la tercera vértebra lumbar, para poder apreciar la situación de las vías biliares durante su disección.

En el cadáver, los cortes que se hagan deben dar un campo bastante amplio para que el alumno vea con claridad estos órganos, y como casi siempre nos encontramos con tejidos inextensibles, no podrían aconsejarse los cortes de tipo quirúrgico. Necesitamos ver la situación de las vías biliares respecto al hígado y a éste con respecto a órganos torácicos y abdominales.

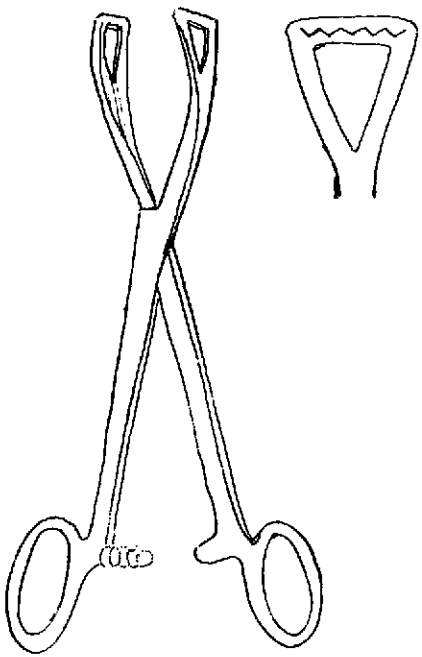

Pinzas de Duval

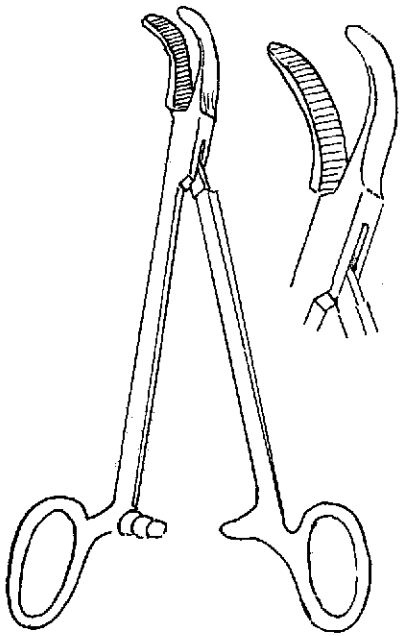

Pinzas para cístico.

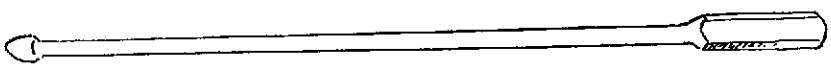

Explorador de vías biliares.

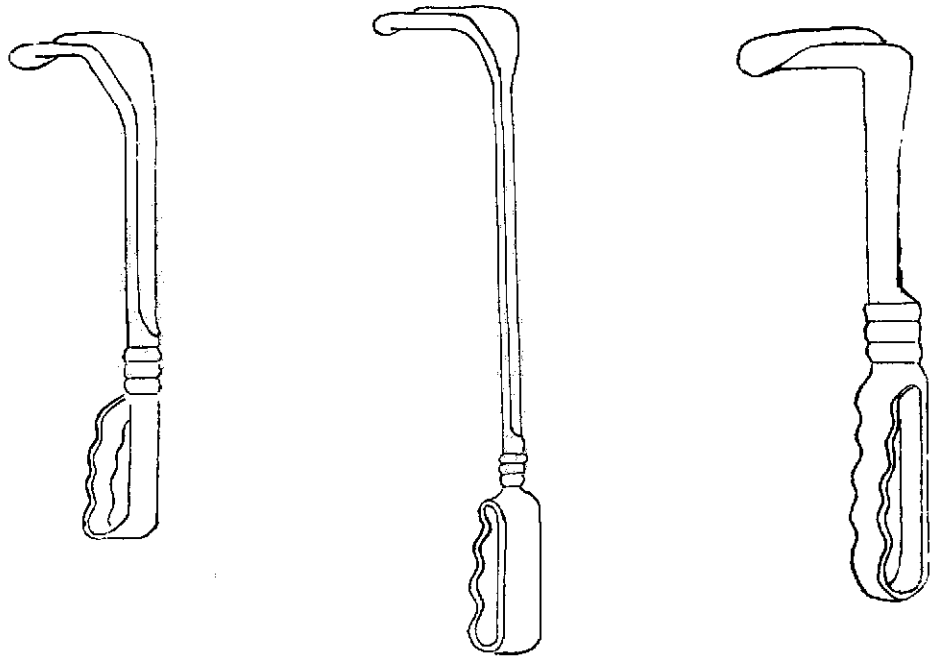

Separadores rectos rígidos.

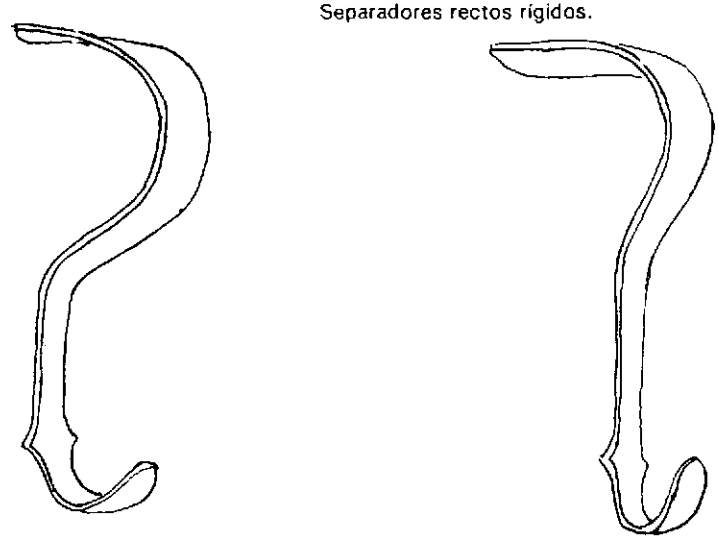

Separadores curvos flexibles.

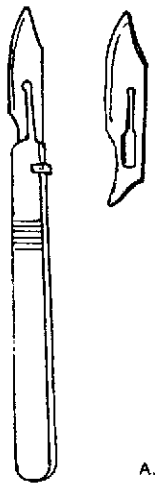

Bisturíes:
A.- Hoja cambiable.
B.- Hoja fija.

A

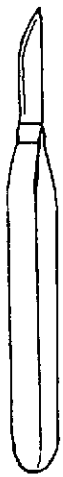

B

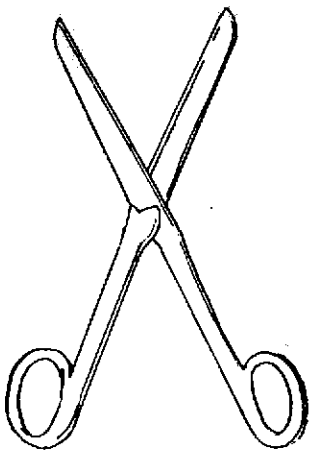

Tijeras.

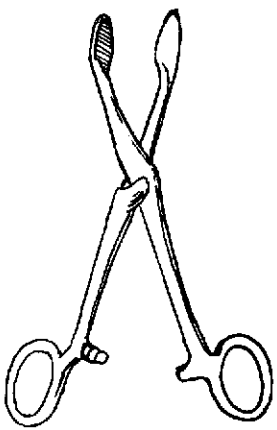

Pinzas de Pean.

Sonda acanalada.

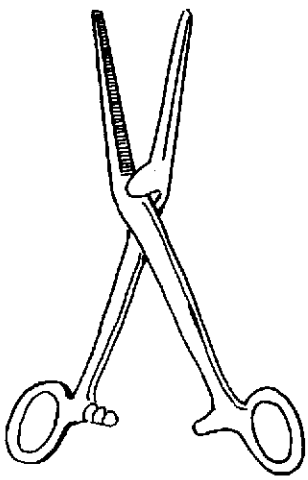

Pinzas de Kocher.

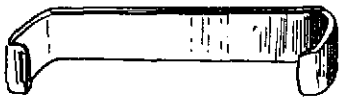

Separadores de Farabeuf.



Erinas.

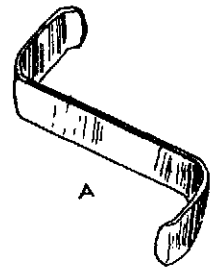

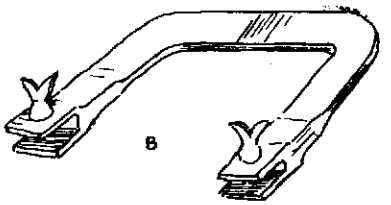

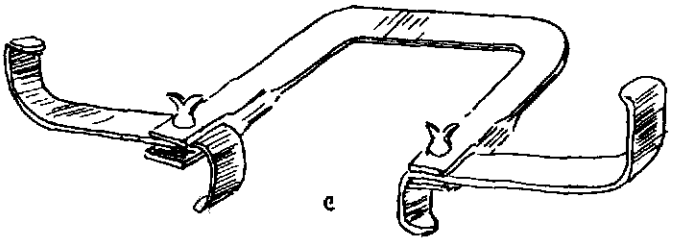

Separadores del Dr. Negrete Herrera.

A.- Separador propiamente dicho.

B.- Cuadro soporte.

C.- Separadores montados; ahorrándose las manos de un tercer ayudante, en las intervenciones de la cavidad abdominal.

DISECCION

Cortes: a) Sobre la línea xifoidea, seccionando, con sierra, costillas de una línea axilar anterior a la otra.

b) Otro corte también transversal sobre la línea biespinal.

c) Corte medio xifo-umbilical.

d) Las bisagras quedan a nivel de las líneas axilares anteriores.

1o. Por planos levantamos la piel, el tejido celular y la aponeurosis; abrir la vaina del recto mayor, cuyo borde externo lo localizamos, para verlo cruzarse con el borde costal derecho. Este punto corresponde a la vesícula biliar y ahora podemos comprobarlo. En clínica es muy importante.

Con este músculo a la vista se le secciona transversalmente (como se hace en Cirugía), a la altura del plano biespinal. Por arriba se levanta el colgajo compuesto por costillas y se va seccionando al diafragma también transversalmente, y podemos ver el fondo de saco pleural costodiafragmático.

Completamos los cortes hasta el peritoneo y abrimos ampliamente el vientre. Téngase presente que la línea xifoidea marca el límite entre el tórax y el abdomen, y por lo tanto el límite entre el pulmón y el hígado. Podemos ver la relación de este órgano con el diafragma y el espacio subfrénico o hepatofrénico, tan interesante en clínica.

Obsérvese al ligamento suspensor del hígado y su continuación con el ligamento redondo que llega al ombligo.

Con ganchos separadores se levanta el hígado, que sostiene un ayudante, para tener a la vista su cara inferior y ver bien la vesícula biliar.

Estúdiese la cara inferior del hígado, identificando sus surcos y lóbulos.

2o. Se identifica el estómago, se palpa y localiza el píloro que se toma con una pinza de corazón y se rechaza hacia la izquierda, para descubrir a la primera porción del duodeno y ver el ligamento gastroduodenohepático. También identificamos el ángulo colónico derecho, y en muchos casos lo vemos unido a la vesícula biliar por un ligamento (cístico-colónico) que no hay que tomarlo por adherencia patológica.

Vea el alumno a la vesícula, que, generalmente, es de forma de pera, como de 9 centímetros de longitud, de color gris verdoso. Tómesela con una pinza de corazón y jálesela a un lado y otro para poner tenso el peritoneo que la fija a la cara inferior del hígado.

Después se le toma con otra pinza de corazón a nivel de su cuello o extremo posterior, delgado, tirando hacia adelante e izquierda lo más

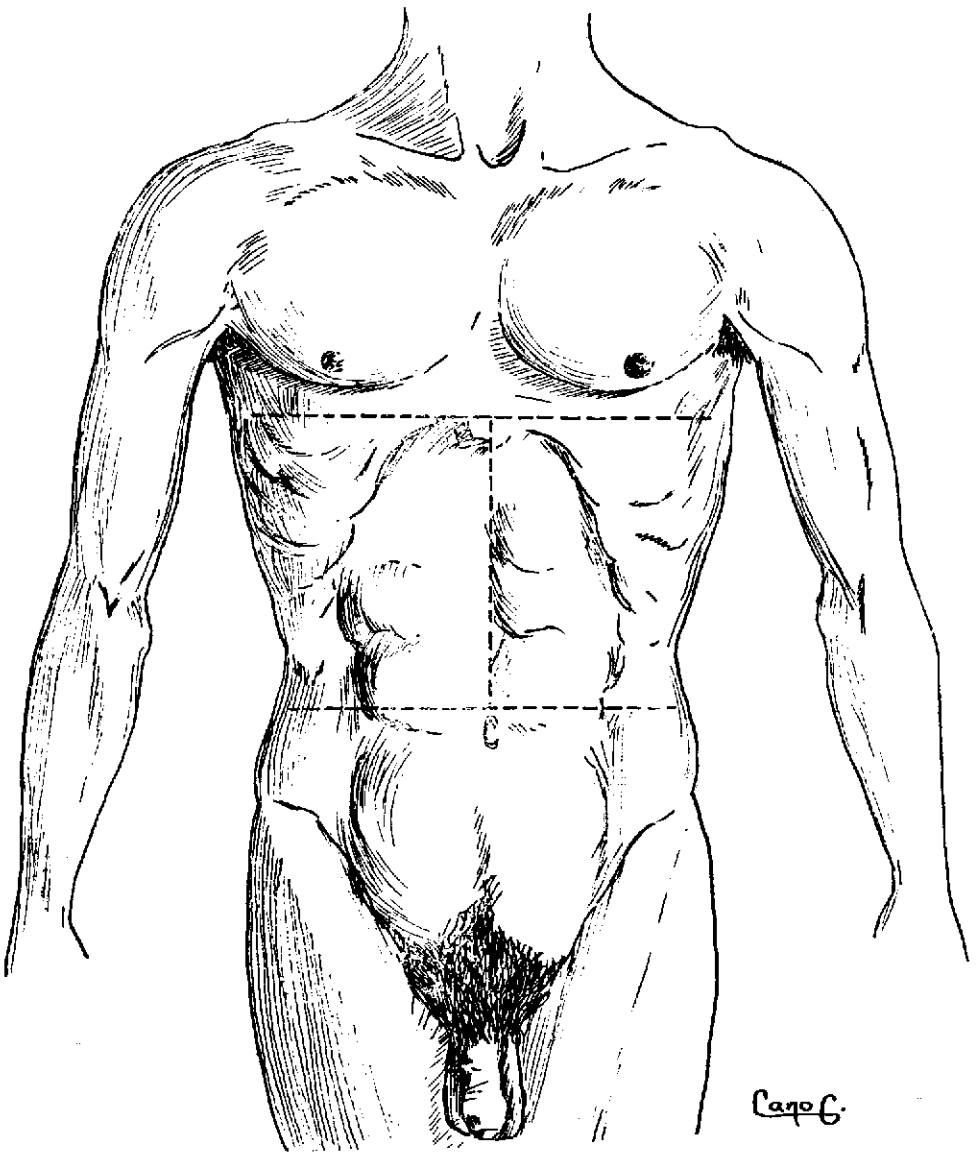

CORTE DE LA REGIÓN.

FIG. 160

posible para descubrir el hiato de Winslow. Introdúzcase el dedo índice izquierdo en el hiato con el pulpejo vuelto hacia adelante, y tómese entre este dedo y el pulgar todo el espesor del ligamento gastroduodenohepático o pequeño epiplón, en cuyo borde libre va el pedículo hepático que el alumno palpará con cuidado, especialmente el conducto hepato-colédoco, tal como se hace en cirugía.

3o. Consideraciones generales.- El hiato de Winslow está limitado por delante por el ligamento gastroduodenohepático, en cuyas dos hojas corre el pedículo hepático; por atrás, por la vena cava inferior; por arriba, por el lóbulo de Spigel del hígado; y por abajo, por el borde superior de la primera porción del duodeno.

El pedículo hepático está formado por el conducto hepato-colédoco en la parte extrema derecha, en contacto con el borde del ligamento gastroduodenohepático; a su izquierda, la arteria hepática, y atrás de ambos elementos la vena porta.

4o. Tomado el cuello de la vesícula biliar y jalado hacia la derecha, procedemos a disecar el conducto cístico. Este conducto es delgado, como de 3 milímetros de diámetro y de 3 centímetros de extensión, y está incluido entre las dos hojas del ligamento gastroduodenohepático. Es necesario, pues, incindir la hoja anterior de este ligamento para descubrirlo. A esta hoja se la rechaza hacia la izquierda y con instrumento romo se va limpiando el cístico y el cuello de la vesícula biliar.

Recordemos que en algunas ocasiones, la arteria cística puede venir directamente de la gastro-epiploica derecha, pasar por delante del colédoco y abordar a la vesícula por su borde inferior (cística larga). Al liberar la vesícula téngase este cuidado.

Esta situación de la arteria cística es rara y se le llama "cística larga".

Visto en toda su extensión el cístico, y levantando cada vez más la hoja anterior del ligamento gastroduodenohepático, se llega a descubrir el conducto colédoco identificando bien el sitio donde desemboca el cístico. Esta disección debe ser precisa, y constituye un tiempo operatorio necesario para ligar con seguridad al cístico.

Hacia arriba de la desembocadura del cístico se diseca el conducto hepático, de 3 centímetros de longitud por 5 milímetros de diámetro. La disección del hepático se sigue hacia arriba hasta llegar al hilio en el surco transverso de la cara inferior del hígado. Esta disección debe hacerse con cuidado, sin emplear cuchillo ni tijeras, pues en ocasiones la rama derecha de la arteria hepática pasa por delante de este conducto y no por detrás, como normalmente lo hace.

Cuando el cirujano está obligado a abrir el conducto hepático para extraer algún cálculo, tiene que recordar la posibilidad de esta anomalía, so pena de cortar esta rama derecha de la hepática y provocar seria hemorragia. La disección del hepático recuerda tiempos operatorios.

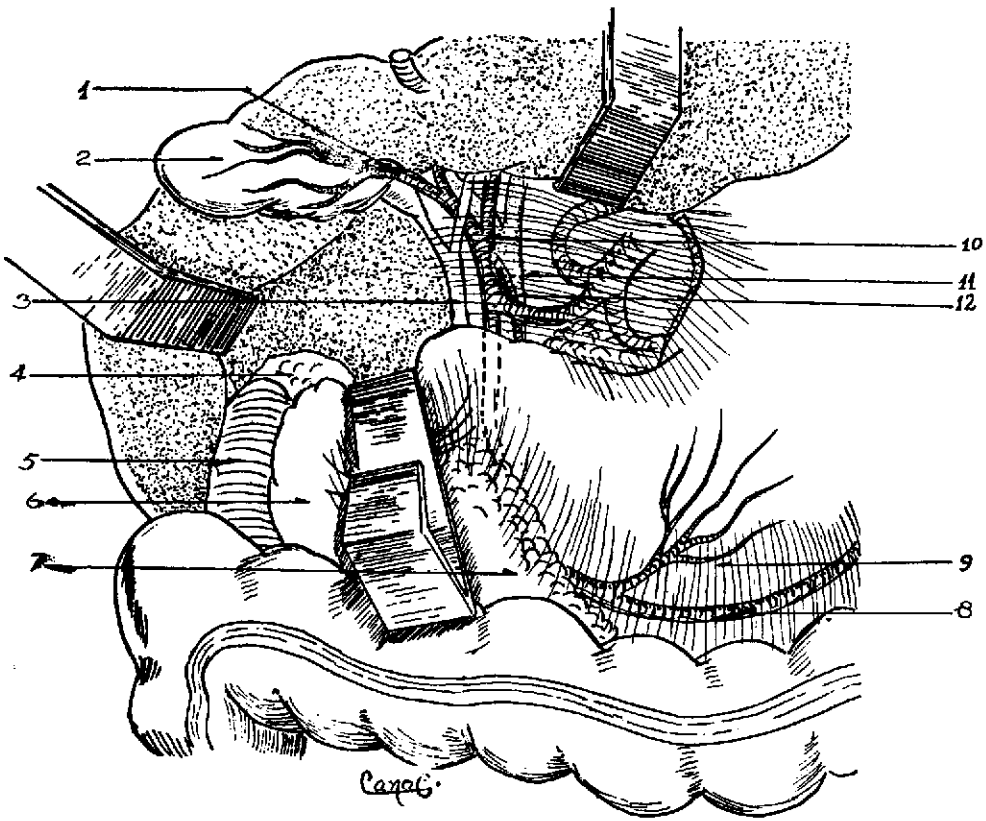

1. Arteria cística.
2. Vesícula biliar.
3. Conducto colédoco.
4. Cápsula suprarrenal.
5. Riñón.
6. Duodeno.
7. Páncreas.
8. Arteria gastroepiploica derecha.
9. Epiplón mayor.
10. Arteria hepática.
11. Vena porta.
12. Arteria pilórica.

FIG. 161

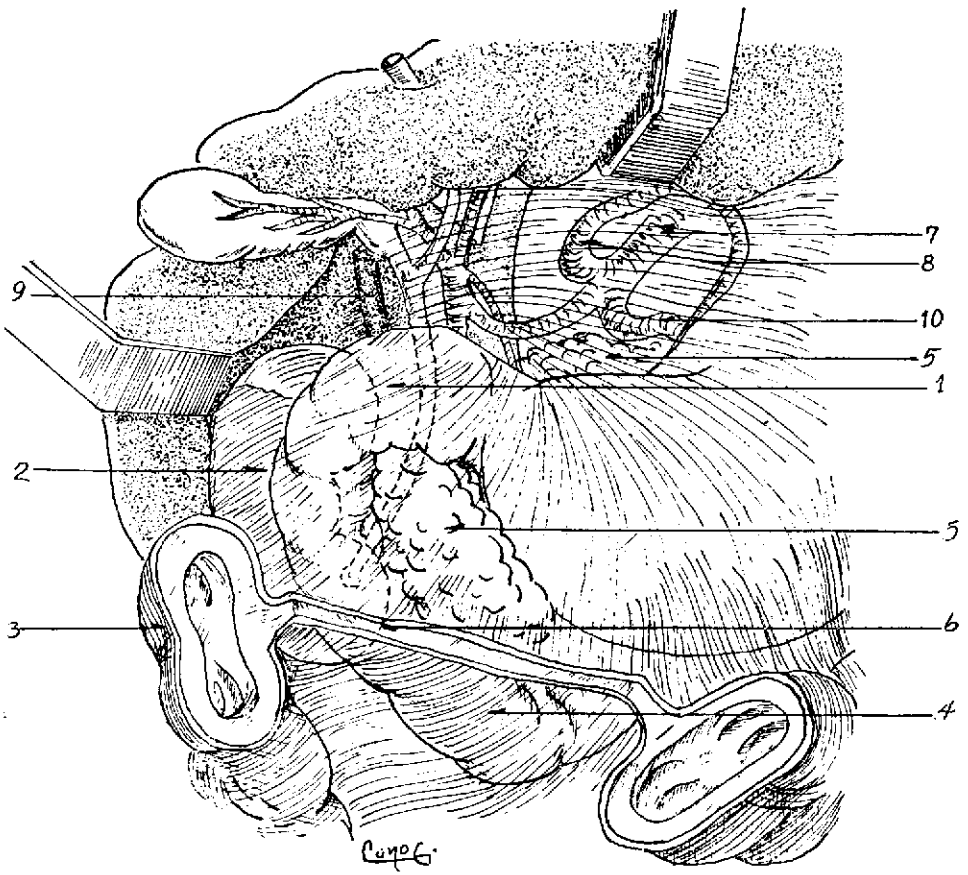

1. Duodeno.
2. Riñón.
3. Colon.
4. Duodeno.
5. Páncreas.
6. Corte del mesocolon transverso.
7. Tronco celíaco.
8. Arteria coronaria estomáquica.
9. Vena cava inferior.
10. Arteria esplénica.

FIG. 161A

5o. Triángulo biliar.- Limpiados los conductos cístico y hepático, jalamos al primero hacia la derecha, tratando de separarlo del hepático y se verá formarse un triángulo completado por la cara del hígado, llamado "triángulo biliar", en cuya área se encuentra la rama derecha de la arteria hepática, de la que normalmente se desprende la arteria cística que aborda a la vesícula a nivel de su cuello por su borde superior. También se ve la rama derecha de la vena porta.

El "triángulo biliar" es un sitio anatómico donde vemos a los conductos cístico y hepático, así como a la arteria cística, cuyas disecciones son tiempos principales en el manejo de la vesícula y vías biliares.

De la desenbocadura del cístico para abajo, diséquese el conducto colédoco, siguiéndolo hasta la cara posterior de la primera porción del duodeno. A esta altura se le ve cruzado por la arteria pancreático-duodenal en algunas ocasiones.

El conducto colédoco, generado por la unión del hepático y del cístico, es grueso de 6 a 8 milímetros de diámetro, y al disecarse vemos a su izquierda a la arteria hepática y a la vena porta, que ocupa un plano posterior.

6o. La arteria hepática es de 4 milímetros de diámetro; se encuentra a la izquierda del colédoco. Sabemos que viene del tronco celiaco, corre horizontalmente de izquierda a derecha; al llegar a nivel del píloro cambia bruscamente de dirección para hacerse vertical y paralela al conducto colédoco. En el sitio que cambia de dirección forma un ángulo del que sale la arteria gastro-epiploica derecha, y un poco más arriba la pilórica. Estas dos arterias son de importancia quirúrgica. Debemos disecarlas, la primera hasta la cara posterior de la primera porción del duodeno y la pilórica hasta la pequeña curvatura del estómago.

A la vena porta la encontramos por detrás de la arteria hepática. Su sitio está entre esta arteria y el conducto colédoco.

La disección de la vena porta debe hacerse con instrumentos romos, pues es bastante desgarrable. A veces es necesario introducir el dedo índice izquierdo en el hiato de Winslow para empujar el pedículo hacia adelante y hacer más accesible a la porta para su disección.

Limpiada la vena porta, el alumno debe observar su relación con la vena cava inferior que representa la pared porterior del hiato, apreciar la distancia que las separa, para que desde ahora sepa la posibilidad de la anastomosis "porto-cava", es decir, la derivación de la circulación de la porta en la cava, como tratamiento de la hipertensíon portal y de la hidropesía o ascitis.

7o. Con una pinza tómese el duodeno a nivel de su rodilla, o sea, el ángulo que forma su primera porción con la segunda, y rechácesele hacia la izquierda para poner tenso el peritoneo que pasa de la cara anterior del riñón derecho a la cara anterior de la segunda porción del duodeno.

Con esta disposición se secciona el peritoneo a lo largo del borde de

VÍAS BILIARES.

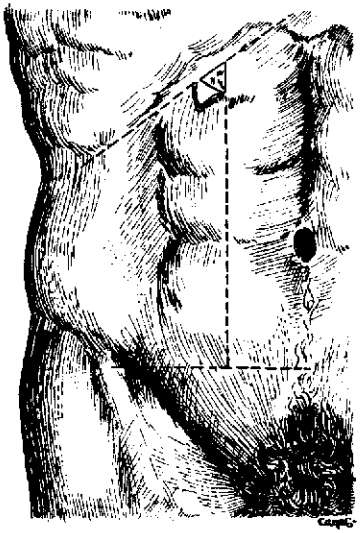

CORTE DE LA REGIÓN.

1. Arteria cística.
2. Conducto cístico.
3. Rama derecha de la hepática.
4. Rama izquierda.
5 y 8. Vena porta.
6. Conducto hepático.
7. Epiplón gastro-hepático.
9. Colédoco.
10. Pilórica.
11. Gastro-epiploica derecha



FIG. 162

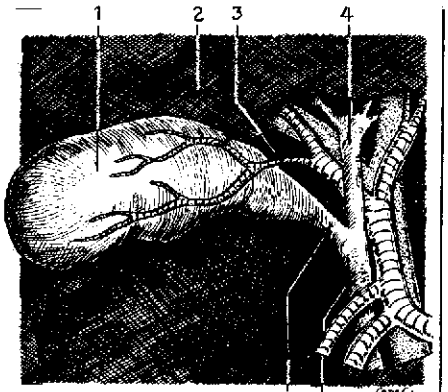

TRIÁNGULO BILIAR.

1. Vesícula biliar.
2. Hígado.
3. Arteria cística.
4. Conducto hepático.
5. Conducto cístico.
6. Colédoco.

Palpación de vías biliares.
Dedo índice en el hiato de Winslow, pulgar sobre el epiplón gastro-hepático.

FIG. 162A

la segunda porción del duodeno, en su porción supramesocólica, y se levanta esta parte duodenal. Queda a la vista el borde interno del riñón derecho, su pedículo y la vena cava inferior. El alumno puede limpiar estos elementos para grabarse las relaciones posteriores de la segunda porción del duodeno.

Levántese bien el duodeno hasta ver su cara posterior, y por consiguiente la cara posterior de la cabeza del páncreas a la que va adherido, si no es que incrustado, el conducto colédoco. La lámina de Treitz fija a la vía biliar contra el páncreas y, por consiguiente, hay que seccionarla para liberar a este conducto.

La disección de éste, liberándolo del páncreas, debe proseguirse hasta el ámpula de Vater que está situada en la parte media del borde interno de la segunda porción del duodeno.

8o. Como práctica, el alumno debe abrir el colédoco y pasar una sonda hasta el duodeno, al que le hará una pequeña incisión para abrirlo y ver salir la punta de la sonda.

9o. Tómese a la vesícula biliar por su fondo, o sea, la extremidad anterior o voluminosa, y obsérvese su disposición con respecto a la cara inferior del hígado. La disposición del peritoneo que la fija a este órgano. La serosa que cubre la cara inferior del hígado, al llegar a la vesícula la cubre en toda la extensión de su cara inferior, formando dos fondos de saco a derecha e izquierda en los bordes de la vesícula.

En estos fondos de saco se incide el peritoneo en toda la longitud de la vesícula, y con el dedo se va despegando en toda su extensión, y por lo tanto se pone a la vista el llamado "lecho hepático de la vesícula", que el alumno estudiará con atención. Este despegamiento es un tiempo quirúrgico importante y muy sangrante en cirugía.

10o. Despegada la vesícula, póngase tenso el cístico y véase su desembocadura en el colédoco.

11o. Píntese cada elemento con los colores adecuados: rojo a la arteria, azul a la vena y verde al hepato-colédoco. Grábense sus relaciones.

ESTOMAGO Y PANCREAS

Cortes: Los mismos que se indican para las vías biliares.

1o. Con este amplio campo, veremos que una buena parte de la cara anterior del estómago está cubierta por el lóbulo izquierdo del hígado. Póngase en su sitio el borde costal izquierdo, y fíjese bien el borde inferior del estómago. Estos tres elementos, borde costal izquierdo, borde del lóbulo izquierdo del hígado y borde inferior del estómago, forman el "triángulo de Labbe".

La cara anterior del estómago, comprendida en este triángulo, está en relación directa con la pared abdominal y es el sitio donde el estómago es accesible a la inspección, palpación, percusión y auscultación.

2o. Vuelva a rechazarse el borde costal izquierdo hacia afuera, y el hígado hacia arriba, para descubrir en toda su extensión la cara anterior del estómago hasta el cardias. Por palpación fíjese el píloro y señálese con una puntada de hilo. Extiéndase bien el epiplón mayor y levántesele para ver el colon transverso.

Epiplón y colon jalados hacia abajo, y el estómago hacia arriba, con pinzas o con la mano, se pone tenso el ligamento gastro-colónico.

El estómago jalado hacia abajo, pone tenso el ligamento gastro-hepático, muy delgado y transparente.

Véase la relación de la gran tuberosidad del estómago con el diafragma y con la parrilla costal, y darse cuenta de lo que es la zona semilunar de Traube, cuya parte más alta corresponde a la línea xifoidea. Su límite inferior es el propio borde costal izquierdo. Este espacio semilunar está entre la línea esternal y la axilar anterior izquierdas.

3o. Del órgano propiamente dicho, comenzamos nuestra disección por sus arterias.

Consideraciones generales. - De la arteria hepática salen la pilórica y la gastroepiploica derecha; del tronco celiaco sale directamente la coronaria estomáquica; de la esplénica sale la gastroepiploica izquierda.

La coronaria estomáquica, al salir del tronco celiaco sigue una dirección ascendente, y a la altura del lóbulo de Spigel cambia de dirección, traza un cayado y desciende en busca de la pequeña curvatura gástrica, en donde se bifurca, pero el tronco principal sigue por toda esta curvatura hasta encontrar la pilórica, para anastomosarse por inosculación.

En el sitio en que la coronaria aborda a la pequeña curvatura, debemos disecarla con cuidado y ver esta bifurcación. Es el sitio en que el cirujano la liga. Debemos disecarla en todo su recorrido y observar su

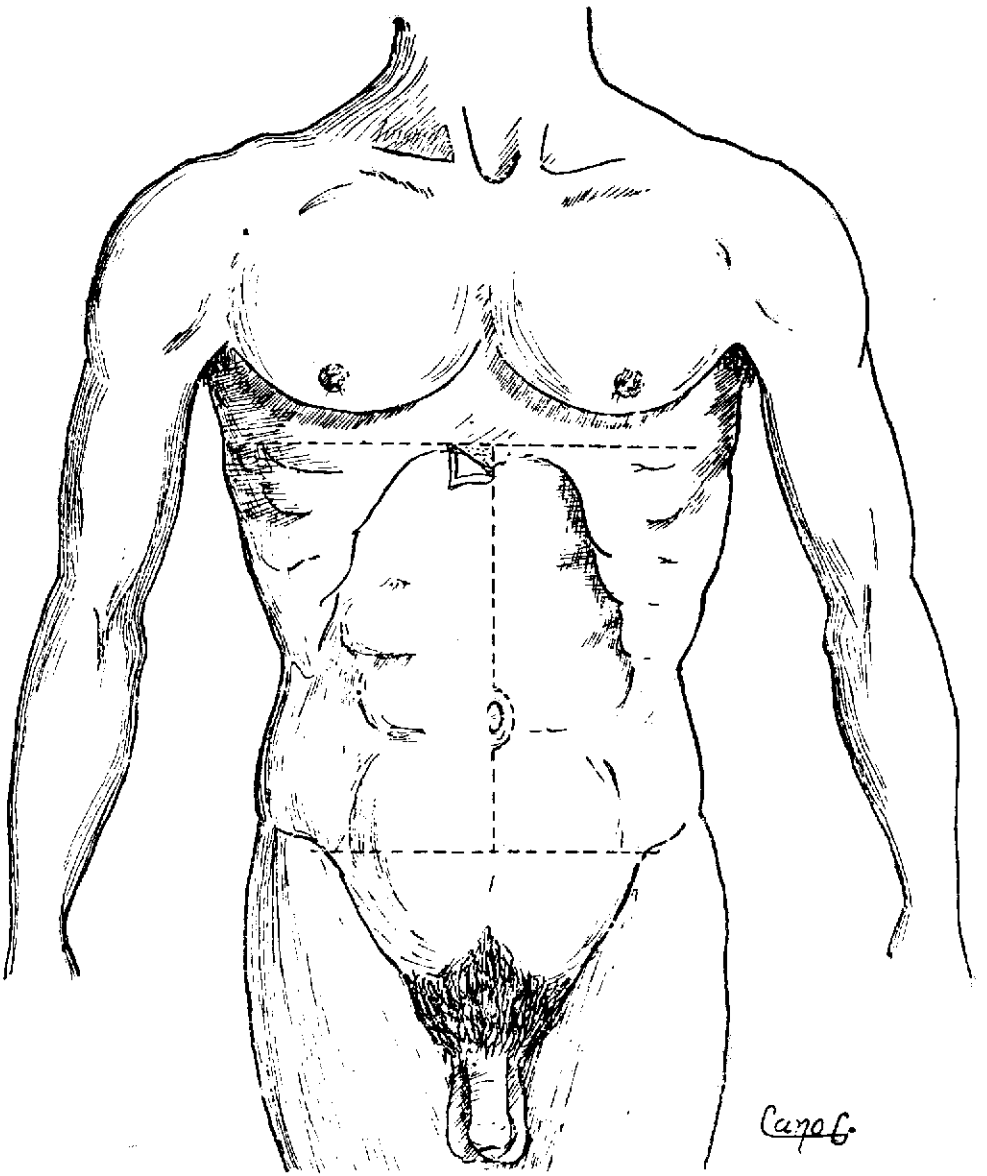

CORTE DE LA REGIÓN.

FIG. 164

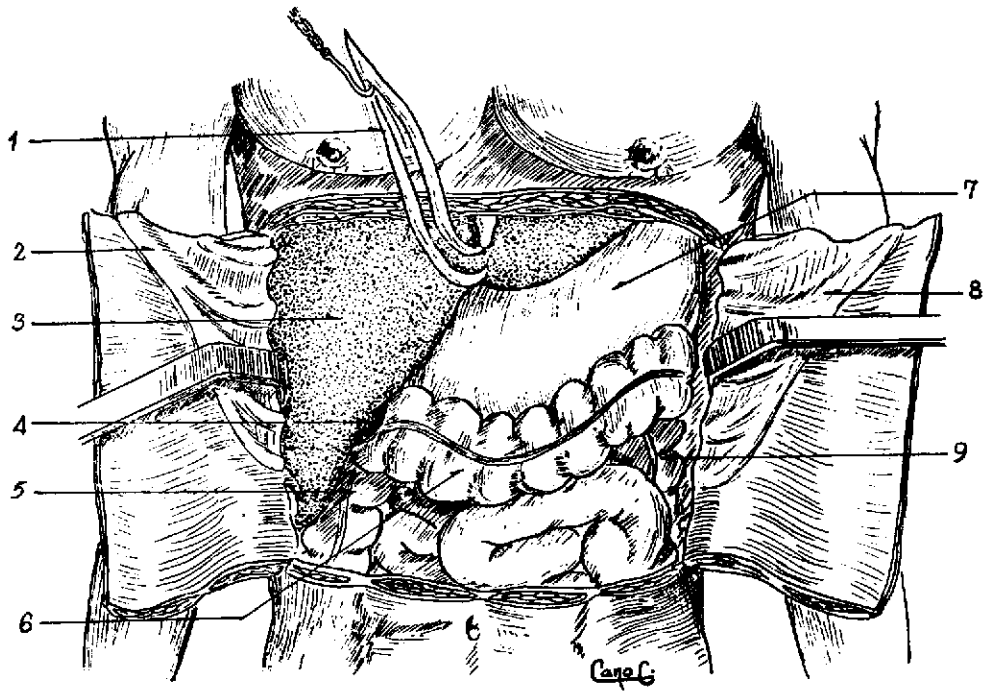

1. Ligamento redondo del hígado.
2 y 8. Costillas fuertemente rechazadas.
3. Hígado.
4. Vesícula biliar.
5. Ángulo cólico derecho.
6. Cólon transverso.
7. Estómago.
9. Ángulo cólico izquierdo.

FIG. 164A

relación con el ligamento gastro-hepático y con el neumogástrico derecho. El ligamento gastro-hepático (epiplón menor), debe llamársele con más propiedad gastro-duodeno-hepatico, como lo hacemos en el capítulo de Vías Biliares.

La pilórica, al salir de la arteria hepática, sigue una dirección hacia abajo y a la izquierda, y aborda a la pequeña curvatura del estómago a nivel del píloro; también se bifurca, pero su rama principal sigue a esta curvatura hasta encontrarse con la coronaria estomáquica.

La disección de ambas arterias debe hacerse con limpieza, y ver claramente cómo forman el arco arterial de la pequeña curvatura. En el sitio en que la pilórica aborda a la pequeña curvatura, el cirujano la liga.

La gastro-epiploica derecha sale de la hepática y se dirige hacia abajo y a la derecha hacia la cara posterior de la primera porción del duodeno. Corre exactamente entre esta porción del duodeno y la cara anterior de la cabeza del páncreas. Al llegar al borde inferior de la primera porción del duodeno, se desvía a la izquierda; busca a la gran curvatura del estómago; y se sitúa entre las dos hojas del ligamento gastro-colónico, unas veces muy cerca del borde gástrico, y a veces separada hasta 2 centímetros. El cirujano la liga a nivel del borde inferior del píloro.

La gastroepiploica izquierda, al salir de la esplénica, cerca del hilio del bazo, sigue a la gran curvatura del estómago, y entre las dos hojas del ligamento gastro-colónico va en busca de la gastroepiploica derecha para anastomosarse por inosculación y formar el gran arco arterial del estómago. La disección de estas arterias es sencilla, teniendo siempre como relación la gran curvatura del estómago.

Al hacer esta disección, el alumno debe darse cuenta de la formación del ligamento gastro-colónico, por dos hojas peritoneales, una que viene de la cara anterior del estómago, y la otra que viene de la cara posterior. Además, debe fijarse en la relación de este ligamento con el mesocolon transverso, que en algunos sujetos están hasta adheridos. Al disecar a las arterias gastroepiploicas y trabajar por consiguiente en el ligamento, debe cuidar de no cortar el mesocolon transverso. Esta precaución la toma el cirujano.

En la disección de la pilórica y de la coronaria estomáquica, no hay inconveniente en destruir el ligamento gastro-hepático.

4o. Rechazando bien el lóbulo izquierdo del hígado hacia la derecha, previo corte de su ligamento triangular, podemos ver la porción abdominal del esófago y, por consiguiente, el cardias y el ligamento gastro-frénico, la relación de la gran tuberosidad del estómago con el diafragma.

Se observará la distancia entre el cardias y el cayado de la coronaria estomáquica, a cuyo lado derecho corre el neumogástrico derecho, que deberá ser identificado con precisión. Por delante del cardias hemos de disecar el neumogástrico izquierdo, y con un separador se levantará

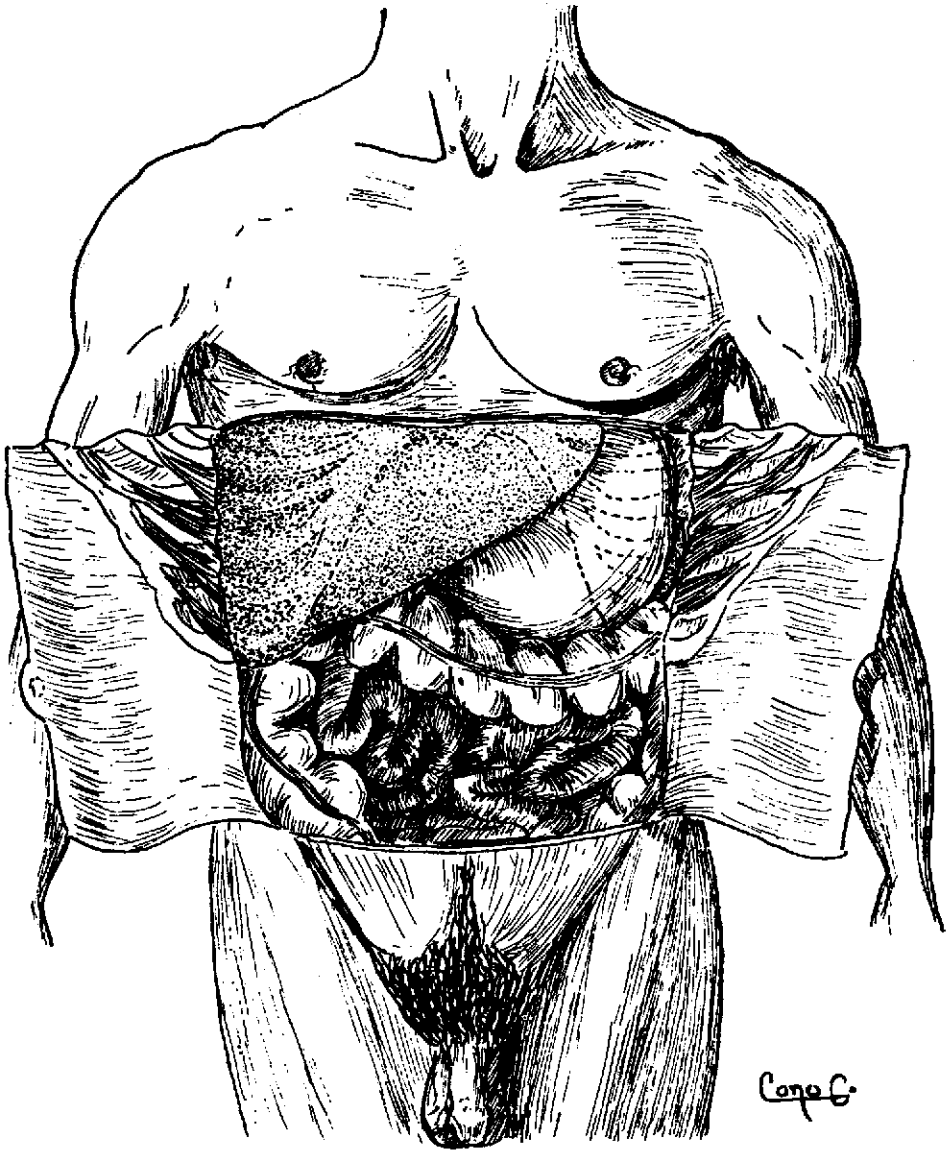

CAMPO DE TRABAJO EN EL CADÁVER, PARA: HÍGADO, VESÍCULA BILIAR, PÁNCREAS, ESTÓMAGO Y BAZO.

FIG. 165

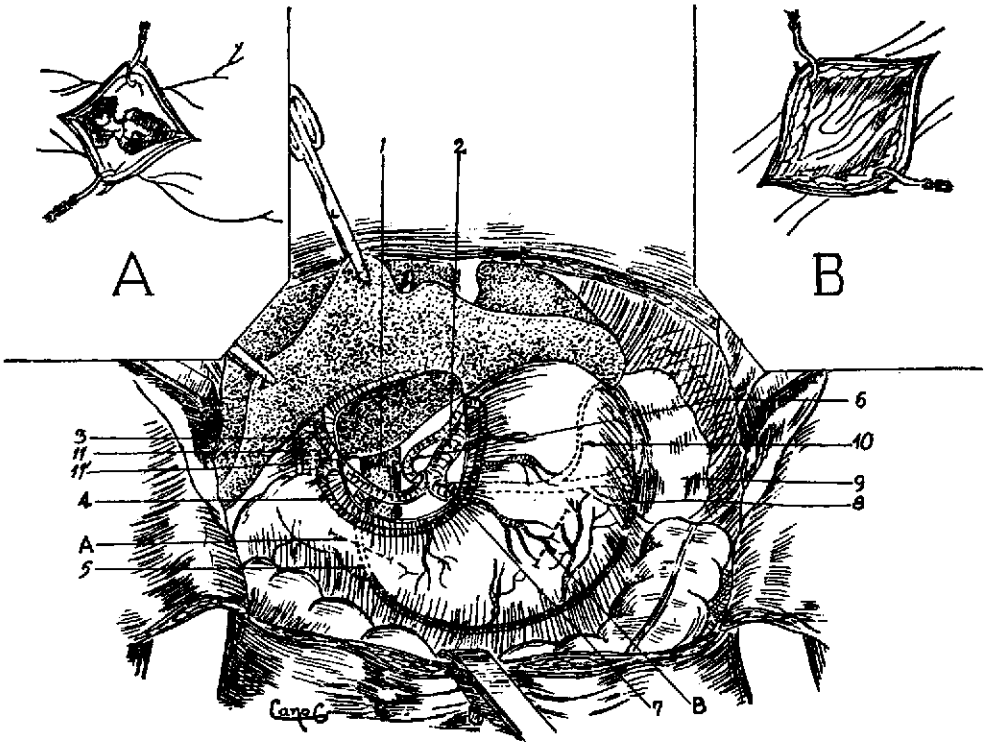

A.- Corte transversal del píloro.
B.- Corte de la pared anterior del estómago.

1. Vena cava inferior.
2. Tronco celíaco.
3. Arteria hepática.
4. Arteria pilórica.
5. Arteria gastro-epiploica derecha.
6. Arteria coronaria estomáquica.
7. Arteria esplénica.
8. Arteria gastro-epiploica izquierda.
9. Bazo.
10. Vasos cortos.
11 y 11'. Conducto colédoco y vena porta.

FIG. 165A

este esfínter para disecar al derecho. Es una maniobra correcta para ver el vago mencionado.

5o. A nivel del píloro disecamos en su cara posterior a la vena porta, a la arteria gastroepiploica derecha y al conducto colédoco, como relaciones importantes.

6o. En su gran curvatura veremos la relación con el bazo, al que jalamos hacia la izquierda para poner tenso el ligamento gastro-esplénico, y abriendo su hoja anterior, disecar las cinco o seis arterias llamadas vasos cortos, que tienen una longitud de 4 a 5 centímetros. No son tan cortos como se pueda imaginar.

7o. Ahora nuestra disección se concentrará en las relaciones posteriores del estómago.

Cuando disecamos a las arterias gastroepiploicas, abrimos el ligamento gastro-colónico, y ahora lo acabamos de abrir para entrar ampliamente a la retrocavidad de los epiplones. Rechazamos el estómago hacia arriba y el colon hacia abajo, con separadores que nos sostiene un ayudante. Al jalar hacia abajo el colon transverso, ponemos tenso su meso que, como sabemos, representa la pared inferior de la transcavidad de los epiplones.

Además, cubre la cara anterior del páncreas, y a través de este mesocolon debemos localizar el ángulo duodeno-yeyunal. A nivel de su línea de inserción, sobre la cara anterior del páncreas, podemos incindir a su hoja superior (la que cubre esa cara anterior del páncreas) y despegar su hoja inferior, que por su naturaleza es la más gruesa del mesocolon transverso.

Es tan delgada la hoja peritoneal que cubre la parte superior del páncreas, que en ocasiones no se necesita practicar ningún corte y basta el dedo para despegarla; el descenso de la hoja inferior se hace con suma facilidad, hasta dejar completamente a la vista el borde inferior y toda la cara anterior del páncreas.

En su borde superior, a nivel de su porción llamada cuello, buscamos al tronco celiaco que sale de la aorta descendente. Lo limpiamos para verle bifurcarse en dos ramas, las arterias esplénica y hepática.

Inmediatamente atrás de esta bifurcación vemos salir a la coronaria estomáquica. A la esplénica la seguimos de derecha a izquierda sobre el borde superior del páncreas y a veces un poco hacia atrás, teniendo necesidad de rechazarlo hacia abajo para descubrir el vaso. Esta arteria es de 4 milímetros de diámetro, de recorrido flexuoso, y lleva como compañera a la vena esplénica.

A esta vena la vemos en relación no con el borde, sino francamente con la cara posterior del páncreas, al que hay que rechazar aún más abajo para verla. Así, pues, que es la arteria la que se puede considerar en relación con la cara posterior del estómago, y si extendemos nuestra

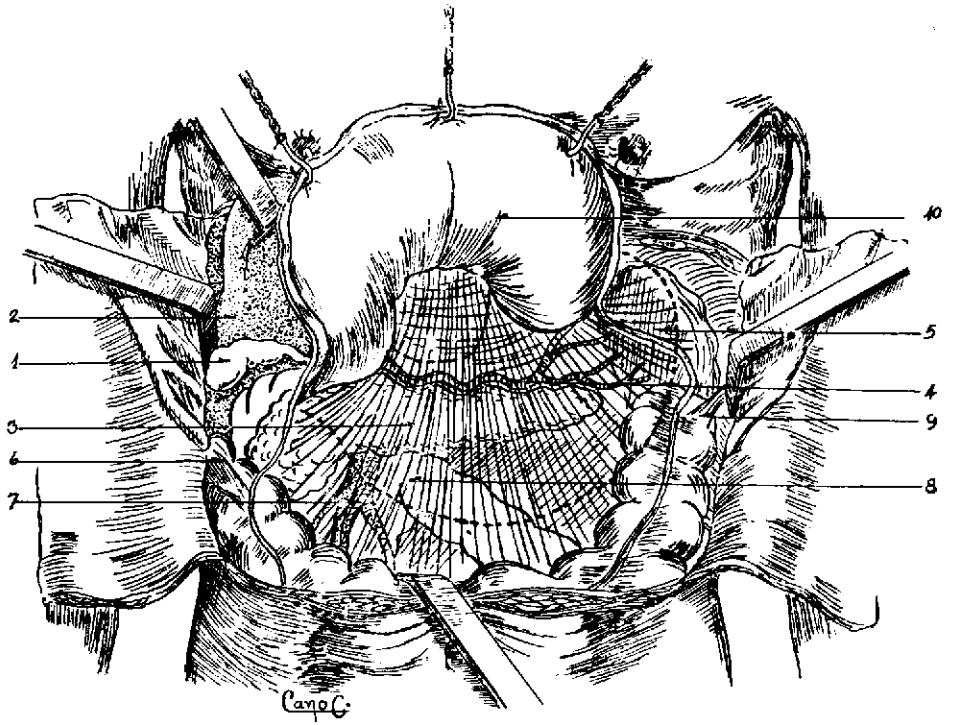

1. Vesícula.
2. Hígado.
3. Páncreas.
4. Arteria esplénica.
5. Bazo.
6. Ángulo cólico derecho.
7. Vasos mesentéricos.
8. Ángulo duodeno-yeyunal.
9. Ligamento freno-cólico.
10. Estómago.

FIG. 166

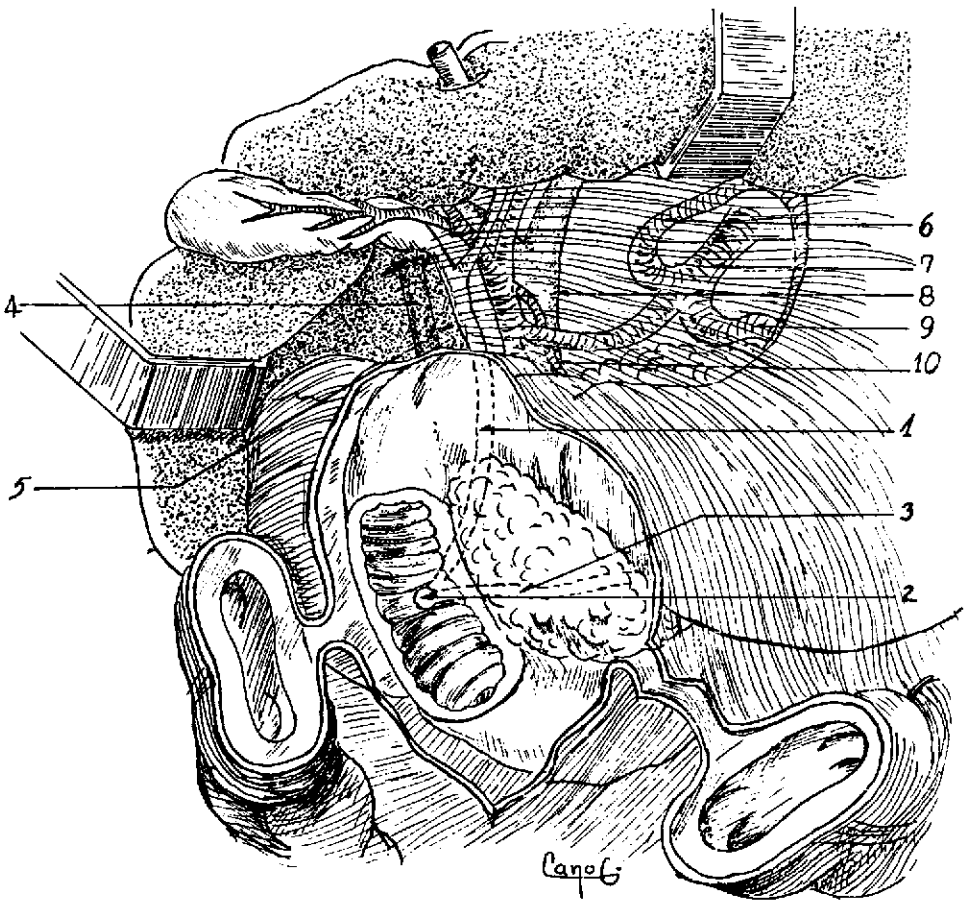

1. Colédoco.
2. Ámpula de Vater.
3. Conducto de Wirsung.
4. Vena cava inferior.
5. Hiato de Winslow.
6. Arteria coronaria estomáquica.
7. Tronco celíaco.
8. Vena porta.
9. Arteria esplénica.
10. Arteria pilórica.

FIG. 166A

disección hasta la vena, es para ilustrar al alumno sobre estas relaciones.

Al limpiar la vena esplénica, se moviliza necesariamente a la cola del páncreas y se le sostiene levantada con una rienda hecha con un hilo y fijada a cualquier sitio del campo.

Se va bajando más y más la hoja inferior del mesocolon transverso, hasta dejar a la vista la cara anterior del riñón izquierdo cubierto por la hoja anterior del lóculo renal, representada anatomicamente por la hoja de Told.

Se abre esta hoja y se busca la vena renal izquierda y la desembocadura de la vena espermática, cuando es cadáver masculino.

Observe el alumno la relación y distancia entre la vena esplénica ya disecada y la vena renal izquierda y se dará cuenta de la técnica de la anastomosis espleno-renal que actualmente se practica con el objeto de aliviar la hipertensión portal como se busca con la anastomosis porto-cava.

Identificado el borde inferior del páncreas por haber ya rechazado bien la hoja inferior del mesocolon transverso, buscamos los vasos mesentéricos superiores, gruesos de 8 milímetros de diámetro, la arteria por dentro y la vena por fuera. Al limpiarlos, vemos cómo salen de la cara posterior del páncreas y pasan por la cara anterior de la tercera porción del duodeno, su disección es fácil.

Volvamos a localizar el ángulo duodeno-yeyunal en relación con el mesocolon transverso.

8o. Al seguir la arteria esplénica, llegamos al hilio del bazo y podemos ver cómo salen de esta arteria los vasos cortos que ya empezamos a disecar en el ligamento gastro-esplénico, así como la gastro-epiploica izquierda. Al bazo mismo lo levantamos para verlo en relación y contacto con el riñón izquierdo, cuya cara anterior está en relación, a su vez, con la cara posterior del estómago en reducido espacio.

9o. Hágase un corte horizontal sobre la cara anterior del píloro para abrirlo y observar su conformación interior. Ver y palpar y darse cuenta de que por su vertiente gástrica se va adelgazando poco a poco, mientras que por su vertiente duodenal, su espesor hace fuerte contraste con la delgadez de las paredes del duodeno.

Obsérvese que los pliegues de la mucosa de la primera porción del duodeno son longitudinales y, por consiguiente, de la misma orientación que los pliegues de la mucosa gástrica.

Practíquese otro corte longitudinal en la cara anterior del estómago, de 8 centímetros de extensión, y estúdiense los planos constitutivos de este órgano. Abrase ampliamente la incisión y estúdiese la superficie interna gástrica; obsérvense los pliegues de la mucosa y aspecto en general.

10o. Póngase en su lugar el estómago y véase la relación de su pequeña curvatura con el lóbulo de Spigel del hígado, con el borde superior del páncreas, y sígase al neumogástrico derecho en cuidadosa disección, con referencia a la arteria coronaria estomáquica y el tronco celíaco, hasta los pilares del diafragma, y con relación a la arteria hepática búsquese el asa memorable de Wrisberg y el ganglio semilunar.

Disección laboriosa pero que nos da una idea de las relaciones de la curvatura menor del estómago.

DUODENO Y PANCREAS

No podría disecarse el duodeno sin comprender el páncreas, de la misma manera que se incluyó al preparar el estómago. Sus íntimas relaciones lo explican.

De las cuatro porciones del duodeno, el alumno debe fijarse muy especialmente en la primera, por tener un papel muy importante en patología y en cirugía. Es asiento frecuente de la úlcera duodenal y, al extirparla, el cirujano tiene presente sus importantes relaciones.

Cortes: Los mismos que hemos practicado para disecar las Vías Biliares y Estómago y Páncreas.

1o. Con un separador, el ayudante levanta el hígado todo lo más posible, para ver bien la cara anterior del estómago.

2o. Localícese el píloro y póngase una pinza de Pean como referencia. Descúbrase toda la primera porción del duodeno que lleva una dirección hacia arriba, afuera y atrás, de 5 centímetros de longitud, y póngase otra pinza a nivel del ángulo que forma con la segunda porción, que es vertical y descendente. Este ángulo se llama "rodilla duodenal". De esta manera se ha limitado la primera porción del duodeno o "bulbo" duodenal.

Levántese y rechácese fuertemente hacia arriba el colon transverso, y rechácese hacia abajo y a la izquierda la masa intestinal delgada. De esta manera queda a descubierto y despejado el espacio mesentérico derecho, comprendido entre el mesenterio y el colon ascendente.

En este espacio y a través del peritoneo, se busca a nivel de la cuarta vértebra lumbar el ángulo que forman la segunda porción del duodeno, vertical y descendente, con la tercera, que es horizontal. En este ángulo se pone otra pinza de referencia. Por último, se localiza el ángulo duodeno-yeyunal a la izquierda de la segunda vértebra lumbar, e inmediatamente abajo del mesocolon transverso, y se le refiere con otra pinza.

Observe el alumno la colocación de estas cuatro pinzas, y se dará cuenta de la forma, dirección y dimensiones de las cuatro porciones del duodeno.

La segunda porción mide 10 centímetros, la tercera transversal 6 centímetros, y la cuarta ascendente 7 centímetros. Total 28 centímetros, más o menos.

3o. En la primera porción del duodeno, llamada también "hepática", deben disecarse sus relaciones. Por delante tiene a la vesícula biliar hasta su cuello, que es la parte más en contacto con el bulbo duodenal. De su borde superior obsérvese la inserción de la parte extrema derecha del

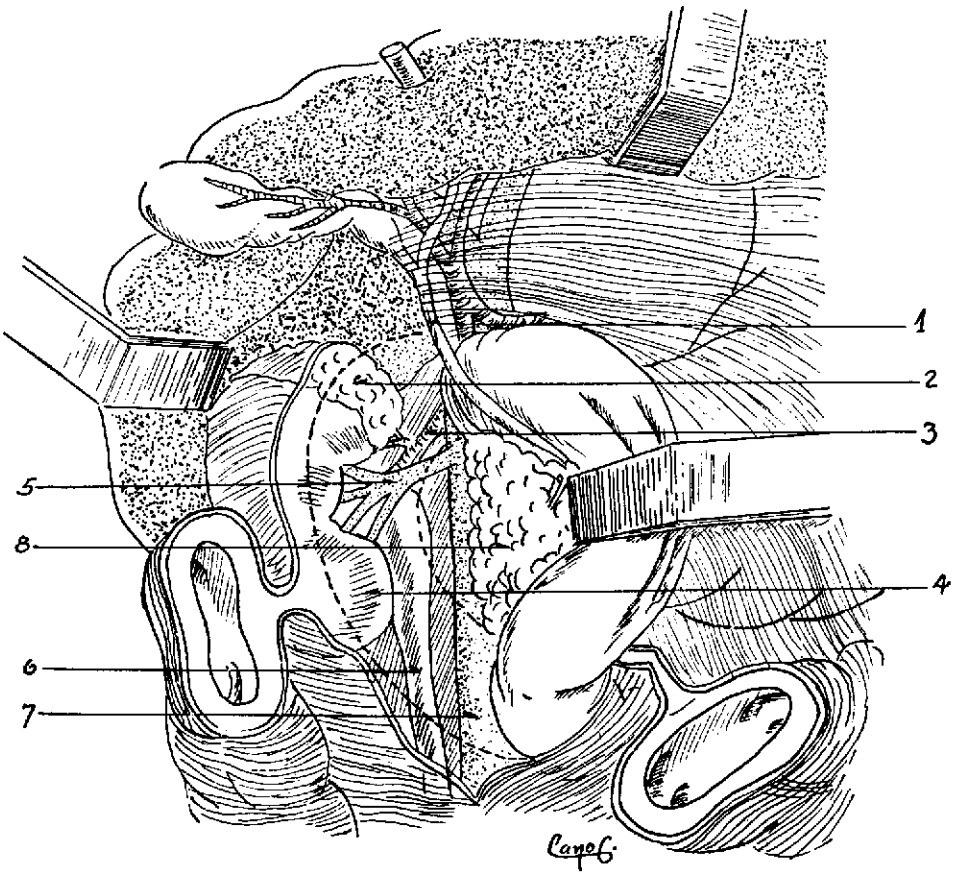

1. Colédoco.
2. Cápsula suprarrenal.
3. Arteria renal.
4. Riñón.
5. Vena renal.
6. Uretero.
7. Vena cava inferior.
8. Páncreas.

FIG. 168

ligamento "gastro-hepático", y que por esta razón debe llamarse "gastro-duodeno-hepático" o epiplón menor.

Este borde representa la pared inferior del hiato de Winslow, en el cual el alumno debe introducir su índice izquierdo y estudiar sus tres paredes restantes: la anterior, formada por el ligamento gastro-duodeno-hepático, en cuyas dos hojas está comprendido el pedículo hepático; la posterior, formada por la vena cava inferior; y la superior, por la cara inferior del hígado y en especial su lóbulo de Spigel.

Jálese hacia abajo esta primera porción del duodeno para ver que la mitad superior de su cara posterior está en relación con el conducto colédoco, la vena porta y la arteria gastroepiploica derecha, y en su mitad inferior, su relación es el borde superior de la cabeza del páncreas, y fíjese el alumno en que la arteria gastroepiploica derecha se va a colocar entre la cara posterior de la primera porción del duodeno y la cara anterior de la cabeza del páncreas, mientras que el colédoco y la porta siguen por la cara posterior de esta cabeza del páncreas.

Esta disección hágala el alumno con mucha atención, porque es la que hace el cirujano al despegar el bulbo duodenal de la cara anterior de la cabeza del páncreas, cuando se trata quirúrgicamente una úlcera.

Siga a la arteria gastroepiploica derecha que recorre de arriba a bajo y de izquierda a derecha la cara posterior del bulbo duodenal, hasta verla salir por su borde inferior, donde la limpiará, siguiéndola ya en pleno ligamento gastro-colónico. En este sitio observe el alumno que este ligamento se fusiona con el mesocolon transverso, al que es muy fácil herir. En este punto, el cirujano pone toda su atención para ligar la gastroepiploica derecha y disecar el bulbo duodenal, sin cortar a la arteria cólica superior derecha que corre en el mesocolon transverso.

En estado normal, la separación del duodeno se hace con relativa facilidad, pues su adherencia al páncreas es débil. En el vivo sangra con cierta abundancia.

Diséquense, pues, el colédoco y la porta, y póngase en su sitio a la primera porción del duodeno, estudiándose sus relaciones.

Jálece hacia adelante la pinza que fija a la rodilla duodenal, y también la pinza que fija el ángulo que forman la segunda con la tercera porciones, con lo que quedará tensa y saliente toda la segunda porción del duodeno, que se verá vertical. Estas pinzas las sostiene un ayudante, mientras que el operador levante el colon para que su meso quede perpendicular a esta segunda porción.

Con esta disposición el alumno comprenderá porqué la cara anterior de la segunda porción del duodeno queda dividida en dos segmentos, uno superior o supramesocolónico, y otro inferior o inframesocolónico. El superior en relación, compruébese, con la vesícula biliar, el ángulo colónico derecho; y el inferior con las asas intestinales y el colon ascendente.

La pinza colocada en la rodilla duodenal o sea en el ángulo que forman la primera con la segunda porciones, debe ser jalada a la izquierda para desplazar a la segunda porción duodenal en la misma dirección, con lo que se consigue poner tenso al peritoneo que cubre esta porción y a la cara anterior del riñón derecho.

Se secciona a la serosa a lo largo del borde del duodeno para despegarlo del riñón. Se levanta al duodeno para descubrir el borde interno del riñón, su pedículo y la vena cava inferior que se ven a través de la hoja de Told. Estos elementos deben ser limpiados para que las relaciones posteriores de la segunda porción del duodeno queden a la vista del alumno.

Al levantar este segmento duodenal hemos de ver su relación con la cábeza del páncreas y con el conducto colédoco, que ya empezamos a disecar al trabajar la primera porción del duodeno.

Ahora lo seguimos disecando de la cara posterior de la cabeza del páncreas, desgarrando la hoja de Treitz que lo fija. Con nuestra mano izquierda tomamos a la segunda porción del duodeno y ahora buscamos el colédoco por la parte anterior y vamos abriendo la glándula pancreática con sonda acanalada, sobre el borde interno del duodeno en su parte media, hasta encontrar el colédoco, el conducto de Wirsung y, por consiguiente, el ámpula de Vater.

El colédoco viene de arriba a bajo y de izquierda a derecha, y el conducto de Wirsung que primero es horizontal, al llegar cerca del duodeno se hace descendente y vertical, y corre paralelo al colédoco antes de formar el ámpula de Vater. Cuando no se forma esta ámpula, y desemboca aisladamente, el Wirsung es más bien horizontal.

5o. A nivel de la pinza colocada en el espacio mesentérico derecho que señala el ángulo que forman la segunda con la tercera porciones del duodeno, secciónese el peritoneo para ponerlo a descubierto. Se identifica y se le levanta con una pinza para poner a la vista la vena cava inferior.

Levantemos el peritoneo hasta la hoja derecha del mesenterio, y encontramos que por la cara anterior de la tercera porción del duodeno cruzan de arriba a bajo los vasos mesentéricos superiores, la vena por fuera y la arteria por dentro. Límpiense bien estos vasos y habremos disecado las relaciones de la tercera porción del duodeno, las anteriores los vasos mesentéricos, y la posterior la vena cava inferior. Observaremos que esta porción es horizontal y queda a nivel de la cuarta vértebra lumbar, cuya localización se hace con respecto al promontorio o articulación lumbosacra, de fácil palpación.

6o. Tomemos ahora el ángulo duodeno-yeyunal y lo desprendemos de izquierda a derecha, seccionando el peritoneo que lo fija, y de esta manera descubrimos la aorta descendente.

7o. Cortemos el ligamento gastro-colónico para penetrar a la retrocavidad de los epiplones. Levantemos el estómago con un separador que sostiene

un ayudante. Ahora veremos las relaciones de la cabeza del páncreas con las tres primeras porciones del duodeno. La relación del ángulo duodeno-yeyunal con el mesocolon transverso y la cara anterior del cuerpo del páncreas.

8o. A nivel del ámpula de Vater y sobre el borde externo de la segunda porción del duodeno, hágase un corte de sus paredes para ver tanto el aspecto interno del duodeno como la desembocadura del ámpula.

Abrase el colédoco y pásese una sonda hasta verla llegar al duodeno.

9o. Bien despejada la cara anterior del páncreas, secciónesele verticalmente a nivel de su cuerpo. Con pinzas de corazón se levanta el segmento derecho que corresponde a la cabeza del páncreas, y termínese el corte muy pausadamente para no cortar la vena esplénica. Vista esta vena, se le sigue a la derecha para verla entroncarse con la vena mesentérica superior y formar la porta. Esta unión se hace a nivel del cuello del páncreas. A la vena mesentérica inferior se le ve desembocar unas veces en la esplénica y otras en la mesentérica superior.

Se deben disecar estas venas, que a la par que representan las relaciones posteriores del páncreas, tienen un importante papel en patología del hígado.

Vuélvase a buscar el tronco celiaco y sígase a la arteria esplénica, especialmente hasta el hilio del bazo. Obsérvense sus diferencias anatómicas con la vena, y al limpiarla véanse sus ramas pancreáticas, y a la izquierda los vasos cortos y a la arteria gastroepiploica izquierda. La vena es rectilínea, la arteria flexuosa.

Diséquese el tronco celiaco hasta verlo salir de la aorta abdominal. Inmediatamente por abajo sale la arteria mesentérica superior, a la que se sigue hasta verla pasar por delante de la tercera porción del duodeno. Esta arteria está cubierta por el plexo nervioso mesentérico superior, que le forma una red de cierto espesor.

Limpia la arteria mesentérica superior, buscamos por detrás de ella a la aorta descendente que también va envuelta en una espesa red de fibras nerviosas y fibrosas. Estas fibras nerviosas son dependencia del plexo solar. Las relaciones del plexo solar con la cara posterior del páncreas es muy importante en clínica. Limpias la mesentérica y la aorta, búsquese a la vena renal izquierda que pasa entre ambas.

Como puede verse ahora, las relaciones de la cara posterior del páncreas son vasculares y nerviosas, que dan una variedad de signos y síntomas muy característicos en sus procesos tanto tumorales como inflamatorios.

En la cabeza del páncreas, cara posterior, vuélvanse a ver sus relaciones con el conducto colédoco, su canal propio o de Wirsung, y el ámpula de Vater.

En la cola véase su relación con la cara anterior del riñón izquierdo, con los vasos esplénicos y, por consiguiente, con el ligamento pancreático-esplénico. Se tiene que levantar el segmento izquierdo del corte del páncreas para ver estos elementos.

El páncreas está considerado, y ahora el alumno lo comprueba, como órgano retroperitoneal, porque esta serosa solo pasa por su cara anterior y lo fija contra la pared posterior del abdomen. Entre la cara anterior del páncreas y la cara posterior del estómago, recuerde el alumno que existe un espacio llamado retrocavidad de los epiplones.

Obsérvese la disposición de las dos hojas que forman el mesocolon transverso y su relación con el ángulo duodeno-yeyunal, así como su línea de implantación en la cara anterior del páncreas, especialmente en su cabeza.

Ahora vea el lóbulo de Spigel del hígado, la vena cava inferior, el pedículo hepático integrado por el colédoco, la porta y la arteria hepática, el borde superior de la primera porción del duodeno, y reconstruya el hiato de Winslow.

En su borde inferior del páncreas, se diseca la salida de la arteria cólica superior derecha de la mesentérica superior, de gran interés en cirugía.

REGION ESPLENICA

Por sus indicaciones quirúrgicas, el bazo, como el estómago, tiene que ser estudiado por el alumno durante la disección, y esté seguro que cada tiempo de su trabajo es un remedo de la técnica quirúrgica.

DISECCION

Cortes: En el cadáver es el mismo que hemos descrito para trabajar "Vías Billares", "Estómago y Páncreas" y "Duodeno y Páncreas". El corte que hacemos con sierra de las costillas sobre la línea xifoidea, lo llevamos hasta la línea axilar anterior.

También el corte transversal que hacemos sobre el plano biilíaco, lo prolongamos hasta esta misma línea. La bisagra, pues, del colgajo izquierdo, queda a nivel de la línea axilar anterior. Debe abatirse bien este colgajo para ver el bazo.

El campo que tenemos a la vista abarca el bazo, el estómago, el ángulo colónico izquierdo, los ligamentos gastro-esplénico y freno-colónico, y el extremo izquierdo del epiplón mayor.

En ocasiones se ve el extremo del lóbulo izquierdo del hígado en contacto con el bazo. Esto indica hipertrofia del hígado.

El bazo normal tiene una longitud de 14 centímetros, una anchura de 8 centímetros y un espesor de 4 centímetros. Dentro del terreno normal hay bazos grandes que sobrepasan estas dimensiones, y hay bazos chicos. Hemos encontrado un bazo que apenas alcanzaban sus medidas a la mitad de las señaladas.

El color del bazo en el cadáver es violeta obscuro.

1o. Al quedar el bazo a descubierto, fije el alumno su relación con respecto a las costillas, y verá que normalmente su borde superior llega a la novena y corresponde a la línea xifoidea, su borde inferior a la undécima, su borde anterior a la línea axilar anterior, y su borde posterior está en contacto con la columna vertebral.

Proyecte estos límites sobre la piel, y vea por fuera y por dentro la fidelidad del área esplénica.

2o. Tómese con una pinza de anillos el estómago y jálesele a la derecha. Tómese con otra pinza el ángulo colónico izquierdo y rechácesele hacia bajo. Esta maniobra pone tenso el ligamento gastro-esplénico y el freno-colónico izquierdo. Con un separador, rechácese el bazo hacia la izquierda y se pone tenso el ligamento gastro-esplénico. Observe el alumno cómo el ligamento gastro-colónico es continuado por el gastro-esplénico, dando la sensación de un solo ligamento. Estúdiese el ligamento

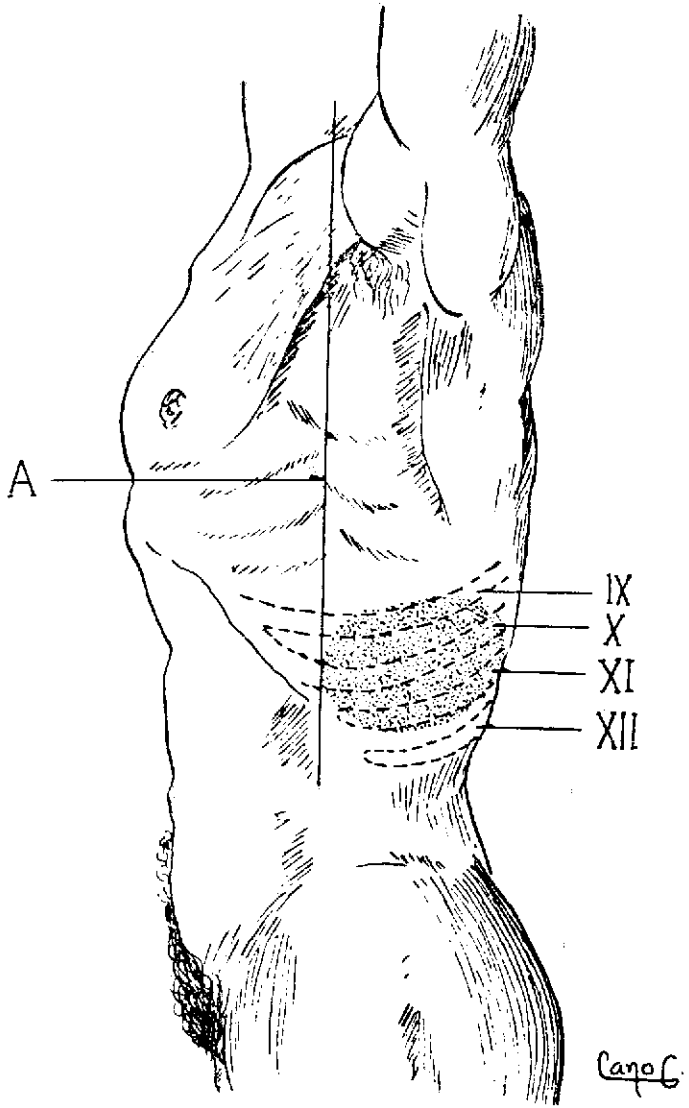

ÁREA ESPLÉNICA.

A.- Línea axilar anterior.
IX, X, XI y XII costillas.

FIG. 173

freno-colónico izquierdo y sus relaciones con el borde inferior del bazo.

3o. Se secciona el ligamento gastro-colónico a nivel del colon transverso en su porción extrema izquierda, abriendo por consiguiente la retrocavidad de los epiplones. Se puede ahora tomar entre los dedos el ligamento gastro-esplénico que toma parte de la pared anterior de esta retrocavidad. En este ligamento se disecan los vasos cortos, ramas de la esplénica. Son cuatro a seis, y tienen de 4 a 5 centímetros de extensión.

Levántese el estómago y descúbrase el páncreas, procediéndose a limpiar los vasos esplénicos que se encuentran por detrás del borde superior de la cola del páncreas.

Sígase la arteria esplénica, de 7 milímetros de calibre, hasta llegar al hilio del bazo. Antes de penetrar al órgano se subdivide en dos o tres ramas y da a la polar superior, la gastroepiploica izquierda y los mencionados vasos cortos. Estos serán limpiados hasta el borde gástrico o sea su curvatura mayor. Las ramificaciones de la arteria son acompañadas de sus respectivas venas, que serán limpiadas.

EN EL CAPITULO DE LA DISECCION "ESTOMAGO Y PANCREAS" ya se hizo hincapié en las relaciones que el alumno debe buscar entre la vena esplénica y la vena renal izquierda, de acuerdo con la relación que tienen con la cola del páncreas y la implantación del mesocolon transverso.

De acuerdo con esta idea el alumno debe buscar y limpiar correctamente la vena renal izquierda y ver la relación que tiene con el arco vascular de Treitz y prolongar esa disección hasta el sitio en que la vena renal izquierda pasa por la pinza arterial aórtico-mesentérica.

4o. Disecado el pedículo esplénico, tómese el bazo y exteriorícesele, para dejar vacío su compartimiento.

Arriba veremos la cúpula diafragmática. Por la cara superior del diafragma se verá el fondo de saco pleural, relaciones del bazo, de importancia clínica y quirúrgica.

Por abajo se verá el riñón izquierdo. Téngase presente que en algunos casos, la disposición de las hojas peritoneales que cubren el riñón y la cara posterointerna del bazo, forman un verdadero ligamento natural llamado reno-esplénico.

Por dentro véase la relación del bazo con la gran curvatura del estómago.

El bazo debe ser estudiado en sus tres caras, como lo hemos hecho. Su cara externa, en relación con el diafragma y la parrilla costal. Hay un ligamento freno-esplénico que hay que seccionar para exteriorizar el órgano. Su cara anterointerna, con el estómago. Y la posterointerna, con el riñón.

Obsérvense las relaciones del bazo con el riñón izquierdo y véase si hay ligamento reno-esplénico.

Vea el alumno la distancia entre la cola del páncreas y el bazo. A veces es tan corta que no existe ligamento pancreático-esplénico.

Los ligamentos gastro-esplénico y pancreático-esplénico forman la parte extrema izquierda de la retrocavidad de los epiplones.

YEYUNO - ILION
Irrigación mesentérica.

El yeyuno-ilion es la porción del intestino delgado que goza de mayor movilidad, y que por su gran longitud tiene que replegarse sobre sí mismo, para caber en la cavidad abdominal. Está comprendido entre el ángulo duodeno-yeyunal y la desembocadura ilio-cecal o válvula ilio-cecal o esfínter de Walther Alvarez.

El ángulo duodeno-yeyunal está situado a la izquierda de la segunda vértebra lumbar, y por detrás y abajo del mesocolon transverso.

La válvula ilio-cecal está a nivel de la articulación sacro-ilíaca derecha. Obsérvese que el asa terminal del ilion sigue una dirección diagonal hacia arriba y afuera, para desembocar en el ciego.

DISECCION

1o. Levante el alumno toda la masa del intestino delgado para ver la raíz del mesenterio que va de la segunda vértebra lumbar a la articulación sacroilíaca derecha, siguiendo una línea diagonal hacia abajo y a la derecha. En su parte alta atraviesa la tercera porción del duodeno.

2o. En su sitio el yeyuno-ilion, vea el alumno su relación con el intestino grueso o colon en sus cuatro porciones.

3o. Extiéndase lo mejor posible el mesenterio, de tal manera que se vea su lado derecho.

Abrase su hoja peritoneal en su raíz, a nivel de la tercera porción del duodeno, y búsquense los vasos mesentéricos superiores, la vena por fuera y la arteria por dentro.

Sígase la arteria mesentérica superior, y a nival del borde inferior del páncreas se ve la salida de la arteria cólica superior derecha. Más abajo, como a 10 centímetros, a la arteria cólica derecha media, y más abajo, como a 7 centímetros, la cólica inferior derecha. Se les verá formar arcos arteriales cada vez más cortos hasta llegar al borde mesentérico del yeyuno-ilion y al borde del colon ascendente. En la desembocadura del ilion en el ciego se verá la arteria cólica derecha inferior dar la rama que irriga el apéndice, el ciego y la terminal del ilion (arteria ceco-ilio-apendicular).

4o. Del lado izquierdo, a nivel de la tercera o cuarta vértebras lumbares, buscamos la salida de la aorta abdominal, la arteria mesentérica inferior, y sobre el mesocolon sigmoideo la disecamos hasta verla dar las tres arterias sigmoideas que van al colon iliopelviano. Ver la rama terminal que es la hemorroidal superior.

Diséquese la anastomosis de la tercera sigmoidea y la hemorroidal

superior, que forman el arco de Sudek, de importancia en cirugía de recto.

5o. Con una incisión longitudinal, ábrase el intestino delgado y estúdiese su aspecto interno y los diferentes planos que se van seccionando. Se ven las válvulas conniventes o pliegue de la mucosa.

6o. Misma maniobra en el colon transverso.

CIEGO Y APENDICE

Consideraciones generales. El ciego es la inicial del colon y está situado por debajo de la desembocadura iliocecal o válvula de Bauhin. En su porción postero-interna, a 3 centímetros por debajo del ángulo iliocecal, se implanta el apéndice cecal o vermicular.

El ciego está totalmente envuelto por el peritoneo, pero en algunos sujetos puede disponerse en forma de meso, y en otros, la serosa pasa por delante del ciego y lo fija a la pared posterior del abdomen.

El apéndice se une al ciego por medio de una dependencia peritoneal en forma de meso, que es el mesoapéndice de forma triangular en cuyo borde libre corren la arteria, la vena y el nervio apendiculares; su ligadura en cirugía es un tiempo de hemostasia indispensable.

El ciego tiene la forma de un cilindro dispuesto a manera de saco y presenta las abolladuras y las tres cintillas o tenias características del colon en general.

Abierta la cavidad del ciego se ve en su superficie interna la desembocadura del asa terminal del ilion, que forma la válvula de Bauhin o barrera de los boticarios. Esta válvula tiene la forma de una hendidura, con sus labios o valvas, una superior y otra inferior, y sus dos comisuras, anterior y posterior.

Esta forma bivalva solo se ve en el cadáver y en sujetos anestesiados. En el sujeto en vigilia tiene la forma cilíndrica, de 1 centímetro de altura.

El ciego y el apéndice se encuentran en el adulto en la fosa ilíaca interna derecha, pero esta situación varía con la edad, pues en el niño es más alta y en el viejo tiene situación baja que puede llegar hasta la pelvis.

El apéndice tiene la forma cilíndrica, alargada, de 10 centímetros de longitud por 5 milímetros de diámetro, termina en fondo de saco o dedo de guante, su color es gris rosado y a veces está surcado de una fina red vascular.

DISECCION

Se hace una amplia laparotomía, porque en el cadáver no hay elasticidad de tejidos.

Cortes: Superior, a nivel del ombligo, transversal desde una línea axilar anterior a la otra, comprendiendo todos los planos constitutivos de la pared abdominal.

Medio, desde el ombligo hasta el pubis, comprendiendo también toda la pared abdominal.

Al levantar los colgajos de este amplio corte, quedan las bisagras so-

bre los arcos femorales derecho e izquierdo respectivamente. Se fijan con puntos de sutura estos colgajos para que quede abierta la cavidad sin necesidad de separadores.

1o. Rechácense hacia la izquierda las asas del yeyuno-ilion así como el epiplón mayor para despejar a la fosa ilíaca interna derecha y descubrir ampliamente al ciego y al apéndice.

2o. Tómese con una pinza de anillos al ciego y obsérvese, desplazándolo a derecha e izquierda, la disposición de su peritoneo y su movilidad, que en el cadáver es relativa. En su sitio, estúdiese la forma del ciego y véase en el punto de reunión de las tres cintillas o tenias la implantación del apéndice. Con una pinza tómese el vértice del apéndice y con una tracción hacia abajo extiéndase al mesoapéndice y véase su forma triangular.

La disposición del peritoneo por arriba de la desembocadura iliocecal en algunos sujetos se ve que el peritoneo parietal de la fosa ilíaca se prolonga a manera de puente sobre el borde externo de la iniciación del colon ascendente hasta soldarse con la cintilla anterior. Esta disposición peritoneal forma el velo de Jackson que en el estudio de ciego y colon ascendente se debe buscar con cuidado y comprobar su existencia. En la semiología del dolor de la fosa ilíaca derecha, el velo de Jackson tiene papel importante.

3o. En la base del mesoapéndice se disecan la arteria, la vena y el nervio apendiculares, dejándolos perfectamente limpios. La arteria es rama de la mesentérica superior que al llegar a nivel del ángulo iliocecal, da el tronco ilio-ceco-apendicular, o sea, una rama arterial para el apéndice, otra para la terminal del ilion y otra para el ciego.

4o. Con el apéndice a la vista compruébese que proyectado sobre la piel de la región, corresponde su implantación al punto de Mc Burney, que está situado en la parte media de la línea que va del ombligo a la espina ilíaca anterosuperior.

5o. Levántese al peritoneo de la fosa ilíaca interna despegándolo del plano sub-peritoneal desde el corte inicial del colgajo. Este despegamiento de la serosa se hace con facilidad con la punta de los dedos y al despegarse se levanta con todo y ciego y apéndice, que quedan fuertemente rechazados a la izquierda por un separador que el ayudante sujetará firmemente.

6o. Queda a la vista la fascia ilíaca o aponeurosis del músculo psoas-ilíaco, que deberá limpiarse del tejido sub-peritoneal que la cubre. Se ve al nervio femoro-cutáneo que corre en un desdoblamiento de esta aponeurosis. Cruza diagonalmente a la fosa ilíaca interna para salir al muslo por una pequeña escotadura situada entre la espina ilíaca anterior y superior y la espina ilíaca anterior e inferior. Que nos sirva como referencia de la trayectoria de este nervio la espina ilíaca anterior y superior.

7o. Mediante un corte sobre todo el recorrido del borde externo del músculo psoas levántese a la fascia ilíaca para descubrir ampliamente a los mús-

culos psoas e ilíaco que representan una importante relación con el ciego y el apéndice.

8o. En el intersticio comprendido entre el psoas y el ilíaco se encuentra el nervio crural. Gruesa rama terminal del plexo lumbar, su diámetro es de 5 milímetros aproximadamente, que no debe confundir el alumno.

9o. Sobre el borde interno del psoas se diseca a la arteria ilíaca primitiva a la altura de la articulación sacro-ilíaca derecha, se le sigue hacia abajo hasta verla dividirse en sus dos ramas, la ilíaca externa y la ilíaca interna o hipogástrica.

En la mujer este sitio de bifurcación de la arteria ilíaca primitiva representa la fosa ovárica o de Krausse. Son relaciones muy importantes del ciego y sobre todo del apéndice.

10o. En relación con las arterias ilíaca primitiva e ilíaca interna o hipogástrica, corre el uréter, que es relación del apéndice en ambos sexos. El uréter es el conducto urinario que va del riñón a la vejiga; tiene el aspecto de una vena de 3 a 4 milímetros de diámetro y es frecuente que al levantar al peritoneo también se levante al uréter, porque entre ambos elementos hay ciertas adherencias.

Si el alumno no encuentra al uréter en relación con las arterias indicadas, búsquelo adherido al peritoneo.

11o. En la mujer véase la relación del apéndice con el anexo derecho formado por la trompa uterina y el ovario.

12o. Abranse tanto el ciego como el apéndice y véanse sus cavidades la desembocadura del ilion tiene una invaginación de 8 a 10 milímetros, disponiéndose, como ya dijimos, en forma de hendidura, con sus dos valvas. La cavidad apendicular se ve terminar en forma de fondo de saco y a nivel de su desembocadura se encuentra, no siempre, un pequeño repliegue circular de su mucosa que se denomina válvula de Gerlach.

COLON

Consideraciones generales. El colon o intestino grueso está comprendido entre el ciego y el recto. Colon significa "retengo" o "detengo", de acuerdo con su función; consta de cuatro segmentos dispuestos en un verdadero círculo, que rodea al yeyuno-ilion. Estos cuatro segmentos son: colon ascendente, transverso, descendente y colon ilio-pélvico o asa sigmoides.

Al unirse el colon ascendente con el transverso se forma el ángulo colónico derecho o hepático por su relación que guarda con el hígado. El colon transverso forma con el descendente el ángulo colónico izquierdo o esplénico por su relación con el bazo.

El nombre de cada uno de estos segmentos indica con fidelidad su trayecto; el colon total mide en el cadáver un metro y medio de longitud por término medio, pero en el vivo es más corto; su calibre es de 5 centímetros aproximadamente. Su configuración exterior está caracterizada por sus abolladuras o haustros separadas por surcos transversos y por las tres cintillas o tenias musculares longitudinales.

Por su situación, estas cintillas son: anterior, postero-interna y postero-externa. El colon en general presenta colgajos de grasa o apéndices epiploicos. Estos detalles lo diferencian del intestino delgado o yeyuno-ilion.

El peritoneo que lo rodea se dispone de manera distinta, según el segmento del colon. El transverso y el ilio-pélvico están unidos a la pared posterior del abdomen por repliegues llamados mesos, mientras que el colon ascendente y el colon descendente están fijados a la pared abdominal porque el peritoneo se limita a pasar por delante, quedando su cara posterior en contacto directo con esta pared. De esto resulta que el colon ascendente y el descendente son retroperitoneales. Del colon transverso se desprende el gran epiplón o epiplón mayor, que se extiende por delante de la masa intestinal y llega a la pelvis.

El ángulo colónico derecho, así como el izquierdo, están unidos al diafragma por sendos ligamentos llamados freno-cólicos derecho e izquierdo respectivamente.

El ángulo colónico derecho también tiene otro ligamento que lo une al hígado, ligamento hepato-colónico, y también puede estar unido a la vesícula biliar por el ligamento cístico-colónico. Compruébese la existencia de estos ligamentos.

El colon transverso está unido a la gran curvatura del estómago por el ligamento gastro-colónico, en el que corre el gran arco arterial del estómago formado por las arterias gastro-epiploicas derecha, rama de la hepática, e izquierda, rama de la esplénica, que deben disecarse.

DISECCION

Cortes: Deben ser muy amplios para poder dominar toda la disposición del colon.

a) Superior, transversal, sobre la línea xifoidea, que vaya de una línea axilar anterior a la otra. Este corte se hace con sierra sobre la parrilla costal.

b) Inferior, también transversal, sobre el diámetro biespinal anterior y superior, es decir, que vaya de una espina anterior y superior a la del lado opuesto.

c) Medio, que vaya desde el apéndice xifoides al corte inferior.

d) Bisagras derecha e izquierda.

Al levantar los colgajos de este corte debe seccionarse el diafragma a derecha e izquierda, y así se tiene toda la cavidad abdominal a la vista.

1o. Tómese el epiplon mayor y extiéndase perfectamente y se verá que prácticamente se desprende de la gran curvatura del estómago, y que el ligamento gastro-colónico que une el estómago al colon transverso, se continúa con el gran epiplón que desciende hasta el pubis.

Se le llama también gran delantal o delantal de los epiplones o epiplón gastro-colónico. Tiene el aspecto de una tela de amplio tejido, impregnada de grasa más o menos abundante, según los sujetos, fácilmente desgarrable. Sus dimensiones son también variables, pues los hay muy grandes y los hay casi rudimentarios por su cortísima extensión.

Está dotado de una amplia red vascular.

Así extendido el epiplón, se exterioriza de la cavidad y se le lleva hacia arriba para descubrir al colon transverso en toda su extensión.

2o. Se desplaza todo el intestino delgado hacia la izquierda para descubrir ampliamente al colon ascendente y observar su situación hasta el ángulo colónico derecho. Compruébese que no tiene meso (muy raras veces lo tiene) y que el peritoneo lo fija contra la pared posterior del abdomen. En estas condiciones se ven los surcos mesentérico-colónico y parieto-colónico derechos.

Ahora se desplaza la masa intestinal a la derecha para ver el colon descendente desde el ángulo colónico izquierdo hasta su continuación con el colon ilio-pélvico.

3o. El colon transverso se vuelve a rechazar hacia arriba y se pone a descubierto la cara inferior de su meso. Estúdiese su relación con el ángulo duodeno-yeyunal que se encuentra a la izquierda de la segunda vértebra lumbar.

Córtese transversalmente el ligamento gastro-colónico en toda su ex-

tensión, en el que ya se disecó el arco arterial mayor del estómago, para penetrar a la transcavidad de los epiplones y ver el mesocolon por su cara superior. Este mesocolon forma la pared inferior o piso de la transcavidad.

Teniendo bien levantado el colon transverso y rechazada hacia abajo la masa intestinal, se busca a la arteria mesentérica superior en el sitio que abandona la cara posterior del páncreas para cruzar la cara anterior de la tercera porción del duodeno y siempre con referencia al borde inferior del cuerpo del páncreas, se diseca la salida de la arteria cólica derecha superior y se le sigue en el mesocolon transverso disecando los arcos que traza hasta llegar al borde posterior del colon transverso. La disección de estas arterias se hace seccionando la hoja de peritoneo que las cubre.

Hágase la disección de la arteria procurando no destruir al mesocolon, para poder en seguida observar su línea de implantación, que se hace de derecha a izquierda sobre la cara anterior del riñón derecho, parte media de la cara anterior de la segunda porción del duodeno, parte media de la cara anterior de la cabeza y del cuerpo del páncreas, hasta llegar a la parte media de la cara anterior del riñón izquierdo.

La implantación de este meso en la cara anterior del cuerpo del páncreas es variable pues se hace comunmente en el borde inferior, pero hay sujetos en los que se hace en el borde superior, cubriendo totalmente la cara anterior del órgano, tomando contacto y aun adhiriéndose a la cara posterior del estómago y al ligamento gastro-colónico.

Sobre la cara anterior de la cabeza del páncreas, el mesocolon transverso se fusiona con el ligamento gastro-colónico especialmente a nivel de la primera porción del duodeno.

Por estas razones el corte del ligamento gastro-colónico para aislar al píloro y a la primera porción del duodeno, exige precauciones para no seccionar al mesocolon transverso y herir a la arteria cólica derecha superior que terminamos de disecar.

4o. Se desplaza a todo el intestino delgado hacia la derecha y arriba, se toma al colon ilio-pélvico y se extiende su meso lo más posible. A nivel de la cuarta vértebra lumbar se abre el peritoneo parietal y se diseca a la arteria aorta abdominal buscando la salida de la mesentérica inferior.

Esta disección se hace limpiando a la aorta de los ganglios linfáticos que la acompañan; en cirugía es un tiempo operatorio en la resección del asa sigmoidea. Se sigue a la mesentérica inferior hasta el mesocolon ilio-pélvico, hasta verla dividirse en las tres arterias sigmoideas y su rama terminal, la hemorroidal superior común.

Esta disección se hace en el mesocolon ilio-pélvico y se van descubriendo las relaciones que guarda su implantación con el uréter derecho, así como con la arteria ilíaca primitiva y sus ramas de bifurcación, la ilíaca externa y la ilíaca interna o hipogástrica. El uréter cruza a la

ilíaca primitiva y se pone en contacto con la hipogástrica o ilíaca interna.

5o. Córtese el peritoneo a lo largo del borde externo del colon ascendente, es decir, en el canal parieto-colónico derecho, y levántese al colon para observar sus relaciones de abajo a arriba: el músculo psoas y el uréter. Este conducto urinario está en relación con la cara posterior del colon sobre su borde interno. Más afuera descubrimos al músculo cuadrado de los lomos. En su parte superior, la cara anterior del polo inferior del riñón derecho, su pedículo y la vena cava inferior. Estos últimos elementos corresponden al ángulo colónico derecho propiamente dicho.

6o. Rechazando al intestino delgado hacia la derecha, descubrimos al colon descendente y un corte del peritoneo sobre su borde externo nos facilita levantar al colon en toda su extensión y observamos los mismos elementos anatómicos en relación con su cara posterior que del lado derecho.

Se pone de manifiesto el ligamento freno-colónico izquierdo o sustentaculum lienis en contacto directo con el borde inferior del bazo.

De arriba a bajo encontramos la cara anterior del polo inferior del riñón izquierdo, su pedículo y la arteria aorta descendente, los músculos psoas, el cuadrado de los lomos y el uréter izquierdo.

VEJIGA Y RECTO
(en el hombre)

Las estrechas relaciones de la vejiga con el recto en el hombre, nos obligan a practicar una disección laboriosa que requiere una vía de acceso anterior y otra posterior.

Cortes: Por vía anterior practicamos una laparotomía que en el cadáver podemos ampliar con cortes accesorios.

a) Vertical, medio, del ombligo al pubis.

b) Superior, horizontal, sobre el plano umbilical, que abarque toda la extensión transversal de ambos rectos mayores del abdomen.

c) Inferior, también transversal, que pase por las espinas del pubis y abarque también la extensión de los músculos citados, rasando el borde superior del pubis.

Estos cortes deben ser hechos plano por plano.

1o. Se levanta la piel, el tejido celular, la aponeurosis y los músculos rectos mayores de uno y otro lado. No debe cortarse el peritoneo. Los planos seccionados son rechazados con separadores que un ayudante sostiene, para dar amplia luz al campo de trabajo.

2o. Ahora métanse los dedos en el espacio prevesical por detrás del pubis, y despéjese el tejido celular hasta hacer bien visible la cara anterior de la vejiga. Se limpia bien el pubis de las inserciones de los rectos, e inmediatamente por fuera de las espina del pubis se hace con sierra un corte sobre las ramas ilio-pubianas e isquio-pubianas. Queda el pubis liberado y apto para ser rechazado hacia delante. Queda muy bien visible la cara anterior de la vejiga, que será rechazada hacia atrás para observar el espacio prevesical, llamado también de Retzius. Rechazada la vejiga hacia atrás, se ponen tensos los ligamentos pubiovesicales, que pueden verse en el fondo de este espacio prevesical y que representan el piso de este espacio.

Con esta disección, el alumno puede ver que el espacio prevesical está formado por delante por el pubis; por detrás, por la cara anterior de la vejiga; por abajo, por los ligamentos pubiovesicales; y por arriba, por el fondo de saco peritoneal prevesical.

3o. Sobre la cara anterior de la vejiga, hágase un corte vertical, muy superficial, para seccionar solamente la aponeurosis umbílico - prevesical. Tómense con pinzas los bordes de esta incisión, y despéguese con cuidado esta aponeurosis umbílico-prevesical a uno y otro lado hasta dejar a descubierto limpiamente la cara anterior de la vejiga. En su vértice encontramos el peritoneo formando el fondo de saco prevesical, que co-

REGIÓN VESICAL.

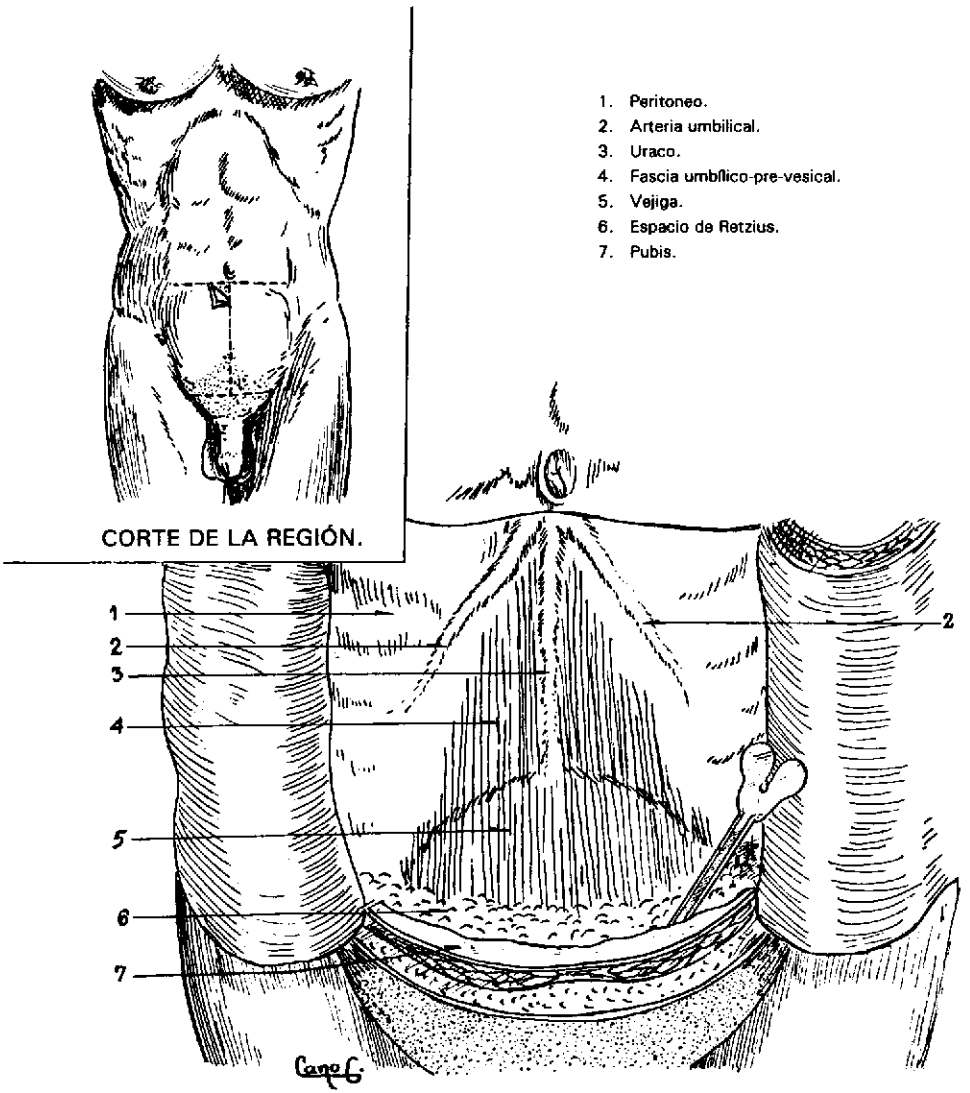

FIG. 184

mo ya se dijo, forma la pared superior del espacio prevesical. Volviendo a su sitio el pubis, buscamos el nervio obturador que va por la cara interna de la pelvis y sale por el agujero obturador, que se deberá identificar y limpiar. Este agujero obturador es relación importante de la vejiga.

4o. Tómese a la vejiga por su vértice con una pinza de corazón, sección ese el uraco, y con gran cuidado despéguese el peritoneo de la cara posterosuperior de la vejiga, hasta llegar al recto en el hombre y al útero en la mujer. El peritoneo no ha sufrido ningún corte, y cuídese de no desgarrarlo.

Por delante se ve a la aponeurosis umbílico-prevesical pasar por la cara anterior de la vejiga (ya disecada) hasta insertarse en el ligamento pubio-vesical.

5o. Ahora póngase el cadáver boca abajo, o sea en decúbito ventral.

Practíquense a uno y otro lado un corte de todos los planos, que vaya de la espina posterosuperior al vértice del coxis, o sea al extremo superior del surco interglúteo. Se limpia perfectamente la cara posterior del sacro de los planos que le cubren, y se seccionan también a uno y otro lado los ligamentos sacrociáticos mayor y menor. Liberado el sacro, se jala hacia atrás hasta provocarle una fractura a nivel de su tercera vértebra.

6o. Levantados sacro y coxis, queda a la vista la cara posterior del recto, al que seguimos hacia abajo hasta el ano. Mediante un corte circular alrededor del ano de la piel del periné, y cerrando este orificio con una pinza, podemos levantarlo y rechazarlos hacia atrás lo más posible.

7o. Para esta maniobra se necesita identificar el bulbo de la uretra, que por ser dependencia del cuerpo esponjoso, aun en el muerto da sangre y ensucia la preparación si se le hiere. Inmediatamente arriba del bulbo de la uretra se encuentra el núcleo fibromuscular del periné, o sea, el sitio donde se reúnen músculos de esta región como son los bulbocavernosos, los transversos del periné superficial y profundo, el esfínter del ano y el elevador del ano, la aponeurosis próstato-peritoneal y la aponeurosis media del periné. Este núcleo representa la parte adherida del recto y que hay que seccionar cuidando, repetimos, al bulbo de la uretra. Liberado el recto, entramos en el espacio prerrectal, donde se le despega con mucha facilidad con los dedos.

8o. Levantado el recto, queda a la vista la aponeurosis próstato-perineal, a la que se le secciona en su parte media y se levanta para descubrir las vesículas seminales, unidas por su vértice hacia abajo, en relación con el borde superior del lóbulo posterior de la próstata, y separadas por su fondo o base. Miden 5 a 6 centímetros de longitud. Sobre su borde interno se busca el conducto espermático. Están tan adosados que a simple vista se confunden, y es necesario buscar con cuidado el plano de separación para poder aislar el conducto espermático e identificarlo. Hecho esto, se limpia aún más el borde superior de la próstata, levantando

CORTE ILUSTRATIVO FRONTAL DE LA REGIÓN.

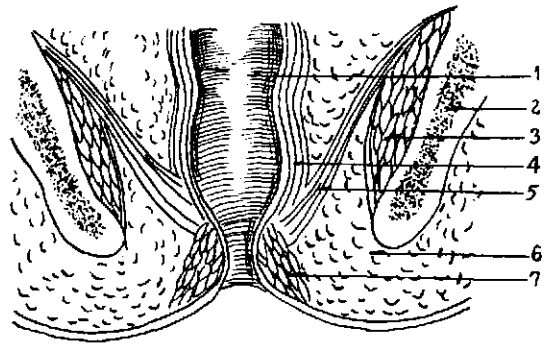

1. Recto.
2. Isquión.
3. Músculo obturador interno.
4. Capa muscular rectal.
5. Elevador del ano.
6. Grasa de la región.
7. Esfínter del ano.

1. Músculo transverso superficial.
2. Tuberosidad isquiática.
3. Paquete pudendo interno.
4. Aponeurosis del obturador interno.
5. Músculo elevador del ano.
6. Músculo glúteo mayor.
7. Esfínter del ano.
8. Cóxis.

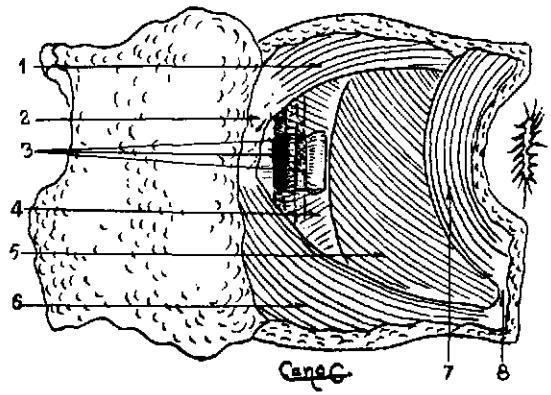

FIG. 185

bien la aponeurosis próstato-peritoneal. Se le dice al ayudante que, por vía anterior, meta los dedos en el fondo de saco peritoneal vésico-rectal de Douglas, y se pondrá de manifiesto en el campo de nuestra preparación. Los conductos deferentes en unión con las vesículas seminales y el fondo de saco de Douglas, forman el triángulo "interdeferencial", cuya área está representada por el fondo de la vejiga.

Por delante de cada una de las vesículas seminales descubrimos el uréter respectivo en el sitio de su desembocadura. La cara posterior de la próstata se nos presenta en el cadáver como una superficie de color blanco sucio, dura, lisa, de forma triangular de base superior y vértice inferior. El "triángulo interdeferencial" es de base superior, representada por el fondo de Douglas.

Esta disección es laboriosa, pero nos hace comprender tanto las relaciones posteriores de la vejiga como las anteriores del recto en el hombre, relaciones que explicarán al alumno maniobras clínicas, terapéuticas y quirúrgicas.

9o. Al levantar el recto y ver la aponeurosis próstato-peritoneal, el alumno debe recordar que esta aponeurosis divide al espacio que separa el recto de la vejiga en dos, el espacio prerrectal y el espacio retrovesical. Vuelva a ver al bulbo de la uretra. Es la dilatación posterior del cuerpo esponjoso de la uretra, y su base o cabeza es la que está en relación con el recto perineal.

Al recto se le consideran dos porciones: la superior o pelviana, de 8 a 10 centímetros de longitud, y la inferior o perineal, de 2 a 3 centímetros de extensión.

Al levantar el sacro y el coxis hemos hecho real el espacio retrorrectal, y note el alumno que es muy fácil despegar este plano óseo del recto.

La porción pélvica del recto es de 8 centímetros de diámetro y está surcada de tres semicírculos que le dividen en otras tantas ámpulas. A nivel del periné, el recto es mucho más angosto.

10o. Levantado el recto, terminemos la disección de sus relaciones anteriores, buscando el vértice de la próstata encontramos el borde posterior de la aponeurosis perineal media entre cuyas dos hojas está el músculo transverso del periné, que es difícil de identificar. Entre el vértice de la próstata y la aponeurosis media, encontramos la uretra membranosa, de una longitud de un centímetro y de seis milímetros de diámetro.

Ahora recorramos las relaciones anteriores del recto de abajo a arriba: bulbo de la uretra, aponeurosis perineal media, uretra membranosa, próstata, vesículas seminales, conductos deferentes, triángulo interdeferencial, fondo de la vejiga y fondo de saco de Douglas.

11o. Vuelva a ponerse el cadáver en decúbito dorsal o sea boca arriba, y ábrase la vejiga por su cara anterior con un corte vertical y obsérvese la superficie de su mucosa. Por su aspecto, hay vejigas de columnas o de

celdas propias de los retencionistas. Normalmente es lisa.

A nivel de su base se verá el trígono vesical o de Lieutaud, formado por los orificios ureterales y el uretral. Entre los orificios ureterales se levanta un rodete de 5 centímetros de extensión, que forma hacia arriba la base del trígono. Estos orificios tienen la forma de dos pequeñas hendeduras dirigidas hacia abajo y adentro.

El orificio uretral, colocado adelante, forma el vértice del trígono. Por atrás del trígono se ve el fondo de la vejiga, en donde se ve la base de la próstata. A mayor hipertrofia de la próstata, mayor exageración del fondo vesical.

Por esta vía intravesical se descubre la base de la próstata, mediante una incisión en el fondo de la vejiga; el alumno puede palparla y apreciar su forma y volumen. La consistencia es dura en el cadáver.

VEJIGA, UTERO Y ANEXOS

Cortes: Los mismos que se describieron para la región "Vejiga y Recto", para abrir ampliamente la pared abdominal y tener un vasto campo de trabajo.

1o. Hágase la laparotomía levantando plano por plano. Diséquense piel, tejido celular, aponeurosis, y bien abiertos los bordes de uno y otro lado, para descubrir las inserciones inferiores (en el pubis) de los rectos mayores. Cortar estas inserciones rasando el borde superior del pubis para dar mayor espacio.

El peritoneo no se corta. Se limpian las ramas iliopubianas (derecha e izquierda), y con sierra se seccionan por fuera de las espinas del pubis las ramas iliopubianas. También se cortan las ramas isquiopubianas, y liberado el pubis se rechaza hacia delante, quedando por lo tanto a la vista el espacio prevesical. Véase que está limitado por delante el pubis y la pared abdominal, por detrás la cara anterior de la vejiga, cubierta por la aponeurosis umbilicoprevesical, por abajo los ligamentos pubiovesicales formados por la reflexión hacia adelante de las fibras musculares longitudinales de la vejiga, que van a insertarse al pubis por arriba por el fondo de saco peritoneal prevesical.

Véase la inmediata relación de la cara anterior de la vejiga con la pared abdominal, de muy útil aplicación en cirugía. El peritoneo ha quedado intacto.

Las relaciones anteriores de la vejiga son iguales en el hombre y en la mujer.

2o. Tómese a la vejiga por su vértice con una pinza de corazón, secciónese el uraco y con cuidado despéguese el peritoneo de la cara posterosuperior de la vejiga. Si es cadáver de mujar, sígase este despegamiento hasta el fondo de saco vésico-uterino, con el objeto de descubrir el segmento supravaginal del cuello uterino y el segmento inferior del cuerpo. En cirugía, esta maniobra se aplica en la "cesárea extraperitoneal". Cuídese de no desgarrar el peritoneo.

Estudiamos, pues, las relaciones anteriores y posteriores de la vejiga en la mujer, en la que tiene mayor interés.

3o. Se secciona el peritoneo sobre la línea media, donde hicimos los cortes de los planos parietales, para ver la matriz y los anexos.

La matriz o útero es el órgano de la gestación, de forma cónica, de base superior. Mide 8 a 10 centímetros de longitud, por 5 de ancho y 3 de espesor. Estas dimensiones varían según la edad y estado de la mujer.

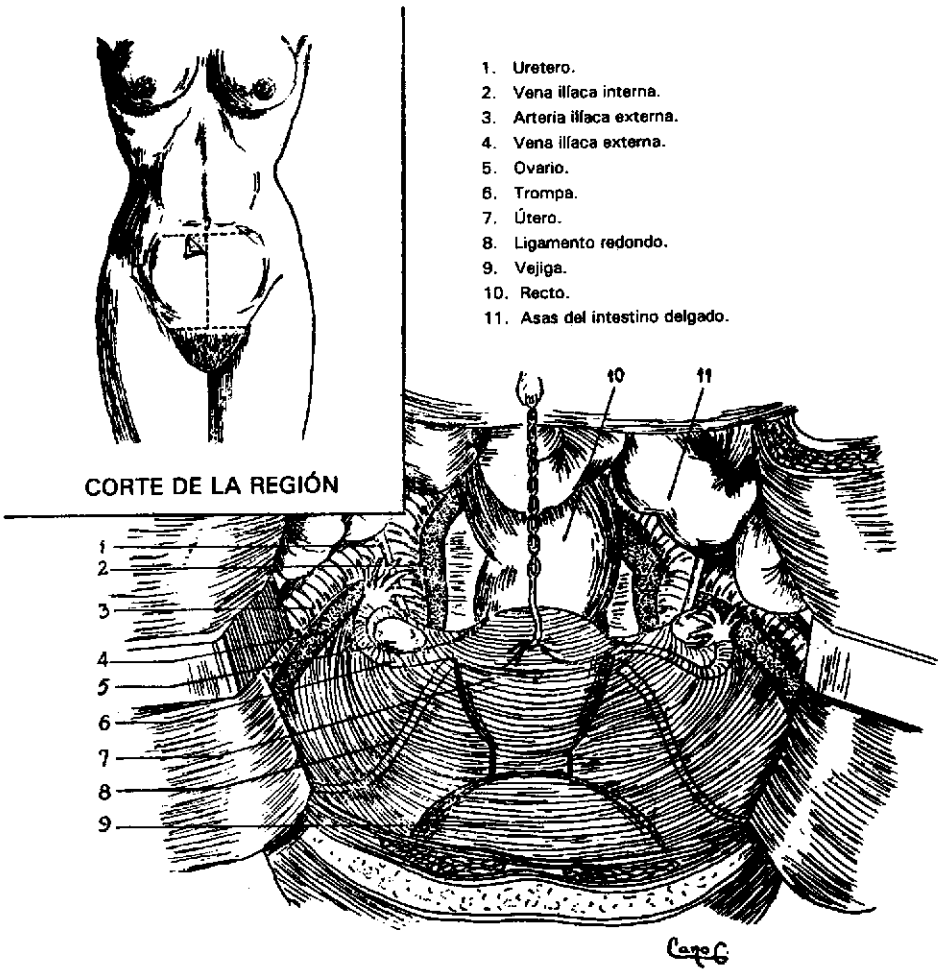
1. Uretero.
2. Vena ilíaca interna.
3. Arteria ilíaca externa.
4. Vena ilíaca externa.
5. Ovario.
6. Trompa.
7. Útero.
8. Ligamento redondo.
9. Vejiga.
10. Recto.
11. Asas del intestino delgado.
CORTE DE LA REGIÓN
10
11
1
2
3
4
5
6
7
8
9

FIG. 188

4o. Abierto el vientre, se rechaza hacia arriba la masa intestinal delgada, para despejar la pelvis. El alumno tomará el útero y lo palpará para darse cuenta de su forma, volumen y movilidad, que son los factores que pueden apreciarse en el cadáver. La movilidad es reducida en la muerta y muy amplia en la viva. Palpará los ligamentos anchos, localizará los ligamentos redondos, las trompas cuyos pabellones levantará y rechazará hacia afuera para descubrir a los ovarios, de los que apreciará su forma y volumen, así como los ligamentos "tubo-ovárico", "útero-ovárico" y "lumbo o ilio-ovárico".

Al palpar la matriz debe fijar bien sus tres segmentos, cuerpo, istmo y cuello, y fijará su atención en la implantación de la vagina, que da lugar a la formación de los fondos de saco vaginales anterior, posterior y laterales.

Meterá sus dedos siguiendo la cara posterior de la matriz, hasta el fondo de saco de Douglas o recto uterino, para palpar y ver los ligamentos útero-sacros.

5o. Jálese hacia adelante el ovario y póngase tenso el ligamento lombo-ovárico, y con una incisión longitudinal de su peritoneo, se descubre el pedículo ovárico formado por la arteria y venas ováricas, que van acompañadas de gran cantidad de fibras nerviosas simpáticas. El ligamento lumbo-ovárico representa la parte más alta y externa del ligamento ancho. Sígase hacia arriba el pedículo ovárico hasta llegar a nivel de la articulación sacro-ilíaca. En este sitio se abre aún más el peritoneo y se busca la arteria ilíaca primitiva y su bifurcación en ilíaca externa e ilíaca interna o hipogástrica. Véase al uréter cruzar a la ilíaca primitiva y buscar la ilíaca interna o hipogástrica, corriendo muy cerca de los ya disecados vasos ováricos. Este sitio se llama "fosa ovárica de Krausse".

6o. Con una pinza de corazón o un histerolabo si lo hay a la mano, tómese la matriz y rechácesela hacia atrás, para ver su cara anterior. Tómese con una pinza el fondo de saco peritoneal vésico-uterino, que normalmente debe ser extensible y dejarse levantar con amplitud, y hágase una incisión horizontal que llegue por sus extremos hasta los ligamentos anchos. Esta incisión exclusivamente de peritoneo que representa a los lados la hoja anterior del ligamento ancho, la prolongamos aún más hasta los ligamentos redondos. Con pinzas tomamos el borde superior del corte, y levantamos la serosa, que se hace con facilidad, porque el peritoneo no se adhiere al segmento inferior del útero. Fíjese el alumno en este detalle, porque tiene aplicación en cirugía en la técnica de la "cesárea".

A los lados, al levantar la serosa, penetramos en el espacio subperitoneal a nivel de la base de los ligamentos anchos. Trabajemos de uno y otro lado sucesivamente.

7o. Despéguese con los dedos la vejiga del segmento inferior de la matriz y del segmento supravaginal del cuello uterino hasta llegar al fondo de saco anterior de la vagina. Esta separación es fácil, bastando los dedos,

RELACIONES POSTERIORES DE LA VEJIGA EN LA MUJER.

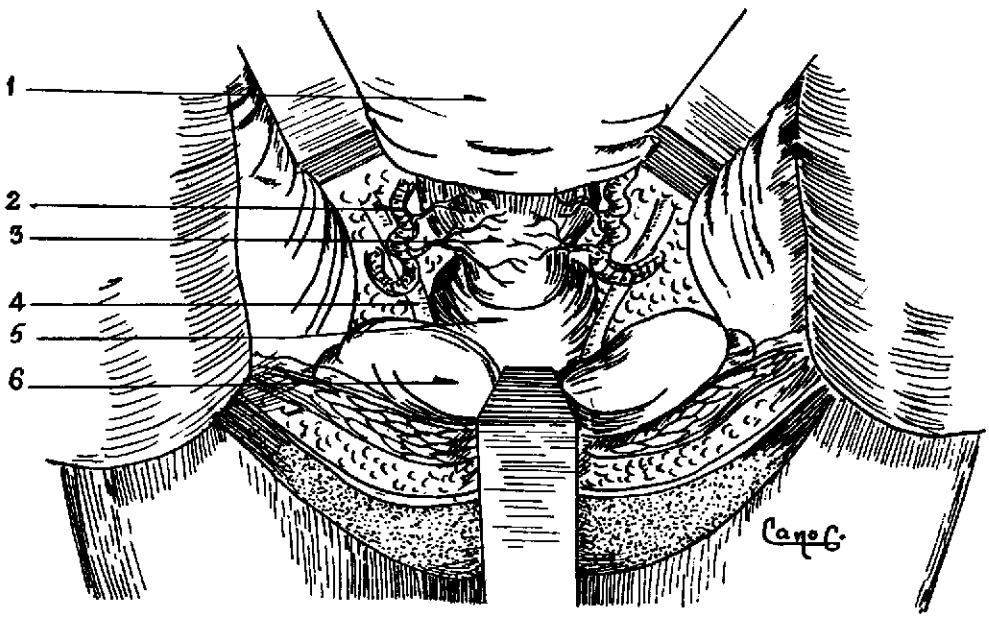

1. Peritoneo.
2. Arteria uterina.
3. Útero.
4. Uretero.
5. Vagina.
6. Vejiga rechazada.

FIG. 189

1. Peritoneo rechazado.
2. Recto.
3. Uretero.
4. Vesícula seminal.
5. Conducto deferente.
6. Vejiga rechazada.

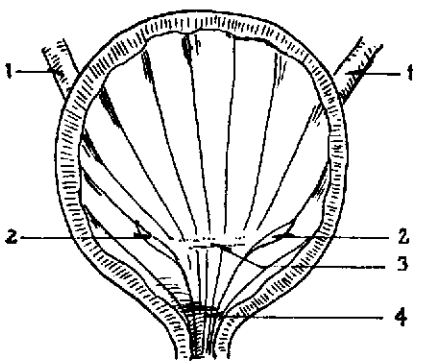

TRIÁNGULO DE LIETEAUD.

1. Ureteros.
2. Desembocadura ureteral.
3. Ribete inter-ureteral.
4. Orificio uretral.

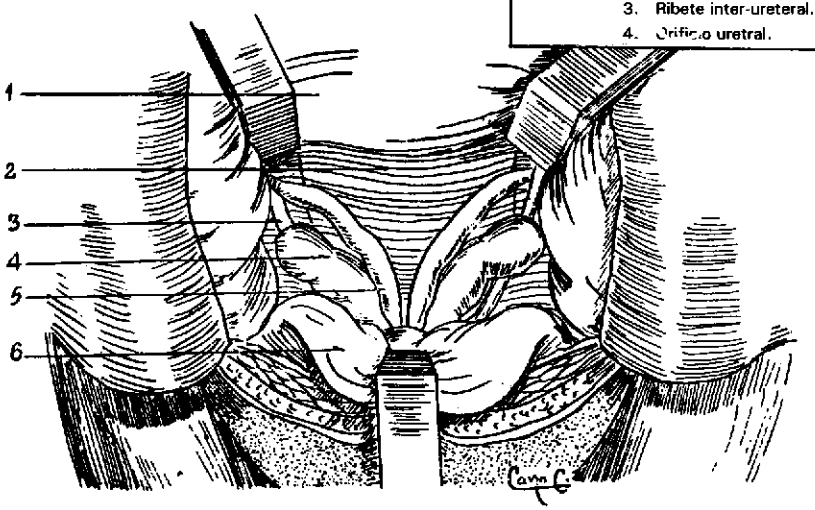

FIG. 189A

CORTE ILUSTRATIVO DE LA REGIÓN VESICAL EN EL HOMBRE.

(RELACIONES ANTERIORES Y POSTERIORES).

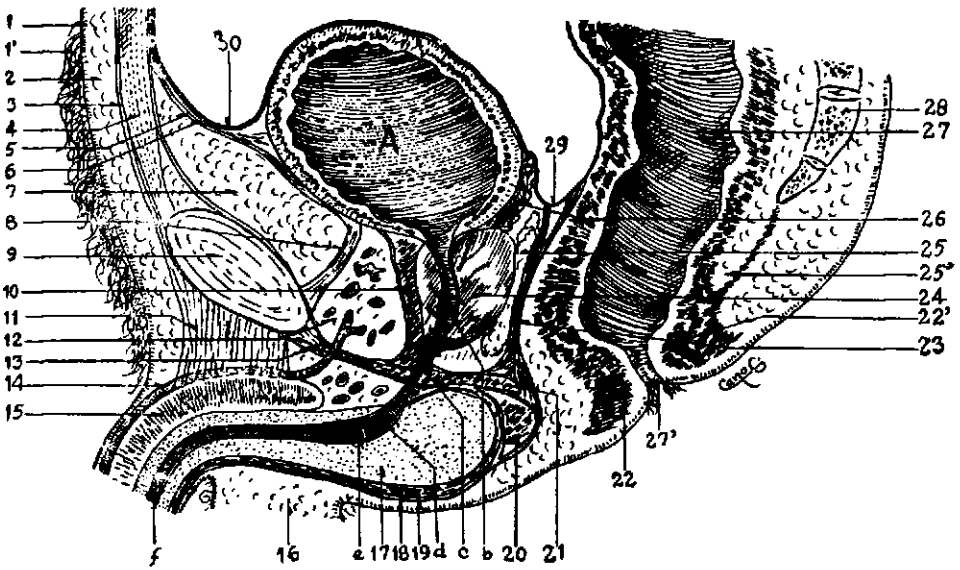

A.- Vejiga, con: b, Uretra prostática, c, Uretra membranosa, d, Fondo de saco bulbar, e, Uretra esponjosa, f, Uretra.

1, Piel.- 1', Vellos de la región.- 2, Tejido celular.- 3, Aponeurosis.- 4, Músculo anterior del abdomen.- 5, Aponeurosis umbílico pre-vesical.- 6, Peritoneo.- 7, Espacio umbílico pre-vesical.- 8, Ligamento pubio-vesical.- 9, Púbis.- 10, Esfínter estriado de la uretra.- 11, Ligamento suspensor del pene.- 12, Plexo de Santorini.- 13, Ligamento de Henle.- 14, Vena dorsal del pene.- 15, Cuerpo cavernoso.- 16, Testículo.- 17, Bulbo cavernoso.- 18, Músculo bulbo-cavernoso.- 19, Aponeurosis perineal superficial.- 20, Músculo transverso superficial.- 21, Músculo transverso profundo (con la aponeurosis media).- 22 y 22', Esfínter externo del ano.- 23, Aponeurosis próstato-peritoneal.- 24, Próstata.- 25, Espacio prerrectal.- 25', Espacio retrorrectal.- 26, Vesículas seminales.- 27, Recto, con: 27', Ano.- 28, Cóxis.- 29, Fondo de saco de Douglas.- 30, Fondo de saco pre-vesical.

FIG. 189B

que deben experimentar la facilidad del despegamiento. Por palpación se nota el cambio de consistencia del cuello uterino a la vagina.

8o. Teniendo levantada la hoja anterior peritoneal del ligamento ancho, y estando íntegra la hoja posterior, jálese hacia arriba y atrás al útero, y teniendo como referencia su istmo, o sea el segmento que une el cuerpo con su cuello, se procede a localizar y limpiar la arteria uterina y las venas que la acompañan.

La arteria uterina viene de la hipogástrica en dirección descendente, a la altura del istmo cambia de dirección, traza un cayado de concavidad superior y se dirige al istmo de la matriz, haciendo flexuosidades que la caracterizan y permiten su identificación.

Cuando hace el cayado de concavidad superior, a 2 centímetros del borde uterino, se cruza con el uréter correspondiente, que lleva una dirección hacia abajo, adelante y adentro, para ir a desembocar a la vejiga por delante del segmento supravaginal del cuello de la matriz. El uréter pasa por detrás de la arteria.

9o. Con una pinza introducida por la vagina, localizamos su fondo de saco lateral, que perforamos hasta ver su extremo en el espacio subperitoneal, campo de nuestro trabajo.

Obsérvese con atención la distancia del uréter al borde uterino; la relación del uréter con el fondo de saco vaginal; la distancia del borde del útero del punto donde se cruzan la arteria uterina con el uréter. Son detalles anatómicos de gran utilidad en cirugía.

10o. Ahora rechácese el útero hacia adelante para ver su cara posterior y descubrir el fondo de saco de Douglas o útero rectal. A uno y otro lado se verán los resaltos que hacen los ligamentos útero-sacros. Una pinza larga introducida en la vagina, perforará a este fondo de saco. Esta pinza habrá perforado la pared del fondo de saco posterior de la vagina y el peritoneo y su extremo asomará en el fondo de saco de Douglas.

En cirugía, esta operación se llama "colpotomía posterior". Esto demuestra que el peritoneo que cubre la cara posterior de la matriz se extiende hasta el fondo de saco posterior de la vagina, de donde se refleja para ir a cubrir la cara anterior del recto, formando el referido fondo de saco de Douglas, que es la parte más declive de la pelvis.

11o. Abrase la vejiga para ver en su fondo la desembocadura de los uréteres y el orificio de la uretra, es decir, el trígono vesical o de Lieutaud, que imprime su huella en el fondo de saco anterior de la vagina, huella denominada triángulo de Pawlik.

12o. Ahora ábrase el fondo de saco anterior de la vagina para ver su línea de implantación y la porción intravaginal del cuello uterino u hocico de Tenca. Al observar la línea de inserción de la vagina, veremos claramente porqué el cuello utèrino se divide en dos porciones: una superior supravaginal y otra inferior intravaginal u hocico de Tenca. Esta línea de in-

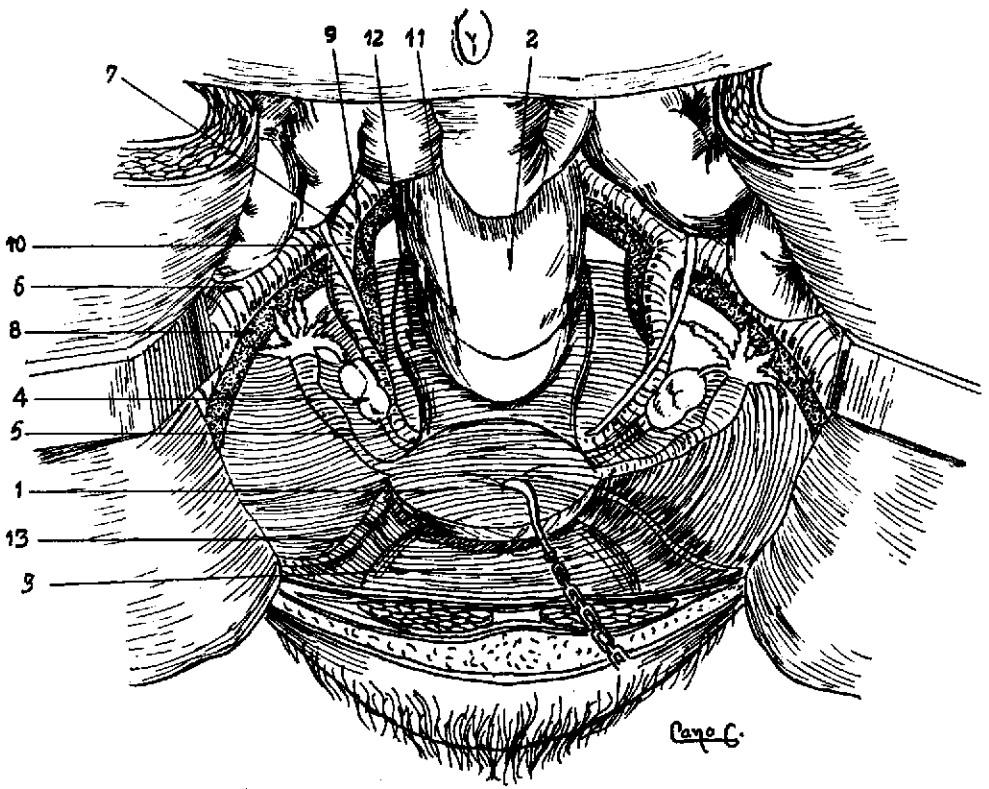

1. Útero rechazado hacia arriba.
2. Recto.
3. Vagina.
4. Ovario.
5. Trompas.
6. Arteria ilíaca externa.
7. Arteria hipogástrica.
8. Vena ilíaca externa.
9. Vena ilíaca interna.
10. Uretero.
11. Fondo de saco de Douglas.
12. Ligamento útero sacro.
13. Ligamento redondo.

FIG. 190

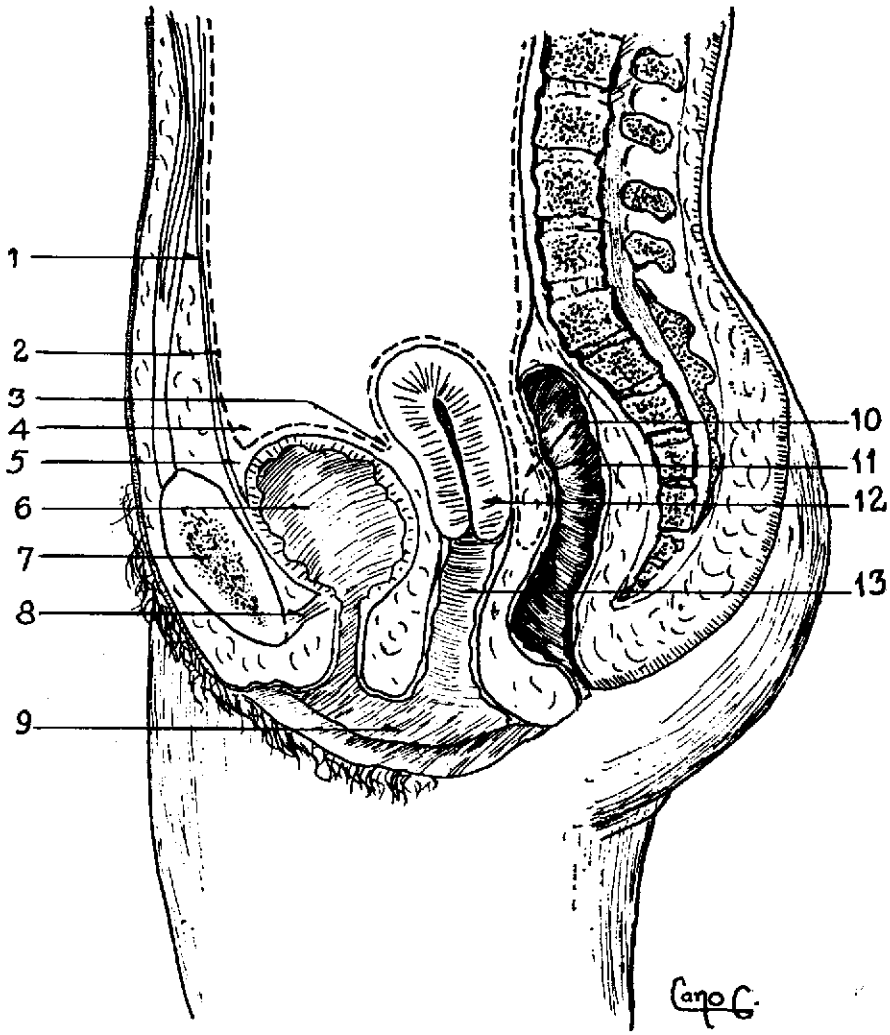

1. Aponeurosis umbílico-pre-vesical.
2. Peritoneo.
3. Fondo de saco vésico-uterino.
4. Fondo de saco pre-vesical.
5. Espacio pre-vesical o mal llamado de Retzius.
6. Vejiga.
7. Púbis.
8. Ligamentos pubio-vesicales.
9. Vulva.
10. Fondo de saco de Douglas.
11. Recto.
12. Útero.
13. Vagina.

FIG. 190A

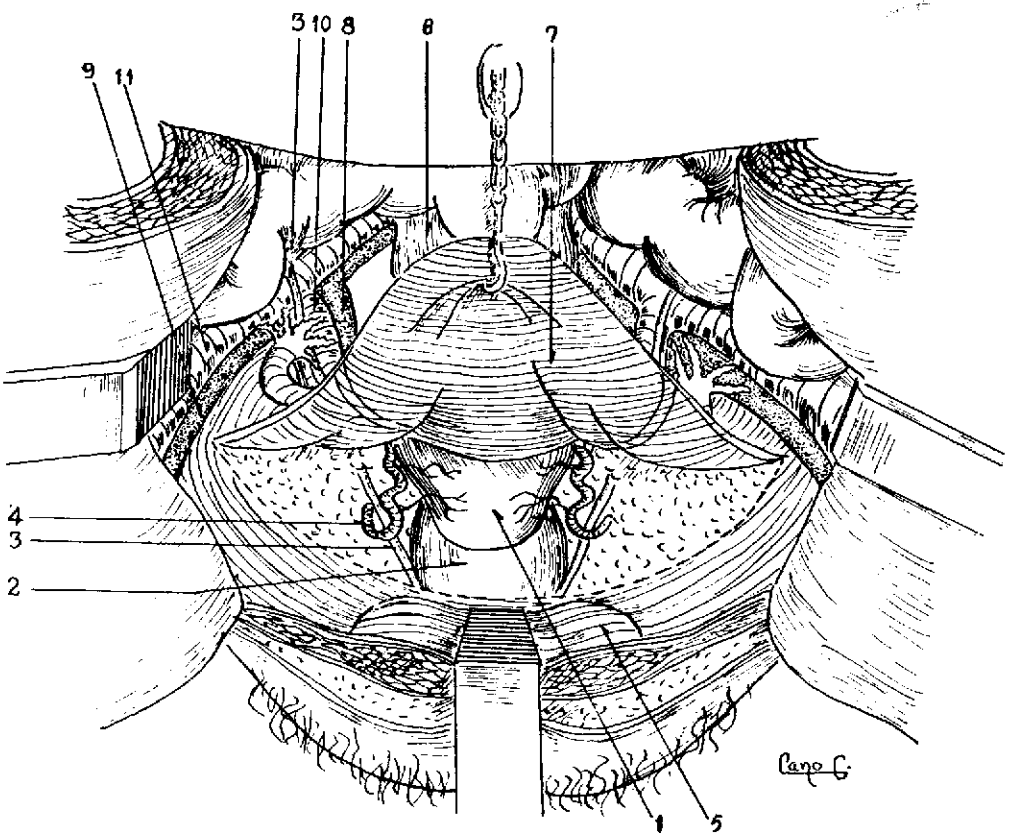

1. Útero.
2. Vagina.
3. Uretero.
4. Arteria uterina.
5. Vejiga rechazada.
6. Recto.
7. Peritoneo levantado (hoja anterior de los ligamentos anchos y fondo de saco vésico-uterino).
8. Vena ilíaca interna.
9. Vena ilíaca externa.
10. Arteria hipogástrica.
11. Arteria ilíaca externa.

FIG. 190B

serción de la vagina es muy importante en cirugía. Es más alta por detrás que por delante, y por eso es más profundo el fondo de saco posterior que el anterior de la vagina.

13o. Introdúzcase una sonda acanalada por el pabellón de la trompa hasta llegar al ángulo de la matriz, y jalándola hacia arriba se verá su mesosalpinx o sea el repliegue peritoneal que la une al ligamento ancho. Abrasele a lo largo hasta su porción intersticial, y obsérvese su calibre hasta verla desembocar en la cavidad uterina. Hágase otra incisión vertical sobre la parte media de la cara anterior de la matriz, comprendiendo cuerpo y cuello, para ver sus cavidades; la del cuerpo es triangular y la del cuello es fusiforme. Como ya hemos abierto la vagina, podemos apreciar todo el trayecto genital desde la vagina hasta la cavidad abdominal.

14o. Sobre el promontorio o sea articulación lombo-sacra, levántese el peritoneo y búsquese el nervio presacro, que a veces se encuentra con facilidad como un cordón grueso, y otras es difícil su identificación por estar diseminado en una serie de filetes delgados, entre los que va la arteria sacra.

La resección del presacro en cirugía es una intervención que se practica con frecuencia.

PERINE ANTERIOR
(en el hombre)

El periné es la pared inferior o suelo de la pelvis, formado por una serie de planos blandos. Tiene dos dependencias regionales: la perianal y la escrotal.

Tiene la forma de un rombo. Su ángulo anterior corresponde al pubis, el posterior al coxis y los laterales a los isquiones. Sus lados anteriores a las ramas isquiopubianas, y los posteriores a los ligamentos sacrociáticos mayores. Superficialmente, las ramas isquiopubianas corresponden a los surcos génito-crurales o fémoro-perineales, y los ligamentos sacrociáticos mayores a los pliegues glúteos, o sean los bordes de los glúteos mayores.

El diámetro bisquiático divide al periné en anterior y posterior. El periné anterior es distinto en el hombre y en la mujer, y el periné posterior es igual en ambos sexos y se le llama "fosa isquirrectal".

Puesto el cadáver en posición de la "talla", "ginecológica", "proctológica" u "obstétrica", que en realidad es la misma con ligeras diferencias, consiste en colocar el cadáver en decúbito dorsal, con los miembros inferiores en flexión completa, muslos sobre la pelvis y piernas sobre muslos, y con las rodillas ampliamente separadas una de otra para descubrir la región del periné. Póngase un tabique de madera bajo la pelvis del muerto para levantarla, y que quede más cómodo para el alumno, que podrá trabajar sentado.

En algunos cadáveres, por su rigidez, se necesitan ataduras con lazos para fijar la posición de los miembros inferiores.

Se levantan bien las bolsas y se fijan con un punto de sutura sobre el pubis para descubrir aún mejor la región.

DISECCION

Cortes: a) Horizontal, a nivel de la raíz de las bolsas, de 5 centímetros para cada lado.

b) También transversal, de isquion a isquion.

c) Medio, sobre el rafe medio, que una los dos cortes transversales.

d) Las bisagras quedan a nivel de las ramas isquiopubianas.

1o. Levántese la piel a uno y otro lado, a manera de puertas de ventana. Por ser fina, elástica y sin adherencias al tejido celular, su disección es fácil.

2o. El tejido celular subcutáneo es de espesor variable y, según la gordura del sujeto, es su riqueza en grasa. En este tejido se encuentran fibras

CORTE PERINEAL.

(FOSA ISQUIO-RECTAL).

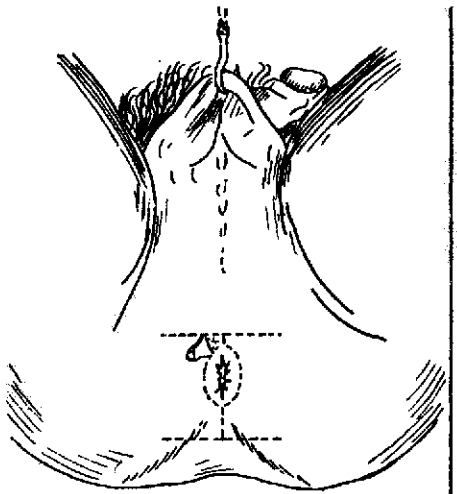

CORTE DE LA REGIÓN.

1. Tuberosidad isquiática.
2. Cóxis.
3. Músculo transverso superficial.
4. Glúteo mayor.
5. Esfínter del ano.
6. Grasa de la región.

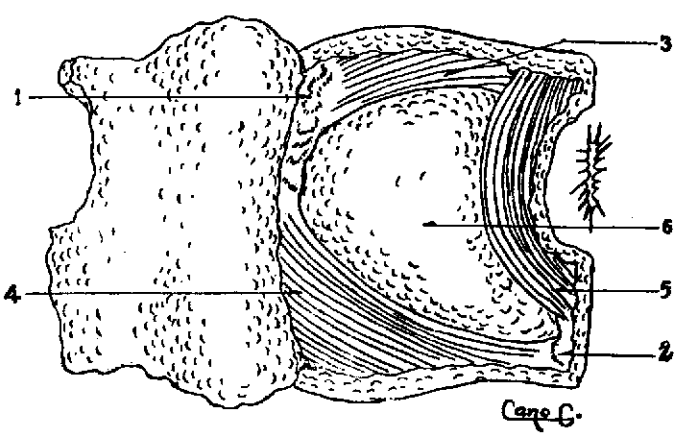

FIG. 192

REGIÓN PERINEAL.

(PERINEO ANTERIOR).

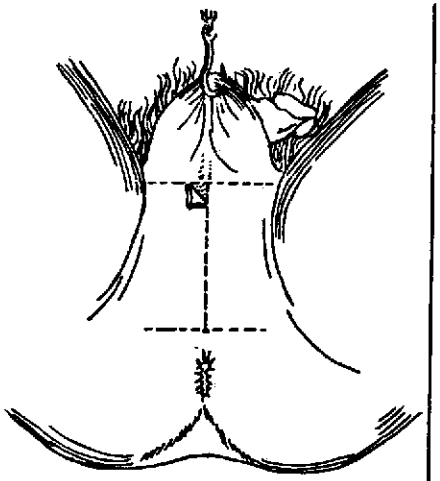

CORTE DE LA REGIÓN.

1. Uretra.
2. Aponeurosis perineal superficial.
3. Músculo bulbo cavernoso.
4, 5 y 6. Paquete vásculo-nervioso perineal superficial
7. Esfínter del ano.
8. Músculo transverso superficial.
9. Músculo isquio-cavernoso.
10. Aponeurosis perineal media.



FIG. 193

del dartos, y los vasos y nervios superficiales que corren de atrás a delante, y que, por ser delgados y finos, rara vez se les puede identificar.

3o. La aponeurosis perineal superficial es también de espesor variable, pero se la puede levantar íntegra, siguiendo los mismos cortes de la piel y del tejido celular, hasta su inserción en el labio inferior de las ramas isquiopubianas, en todo su recorrido desde el pubis hasta el isquion.

4o. Al levantar esta aponeurosis perineal superficial, entramos en el compartimiento peniano, que tiene la misma altura de las ramas isquiopubianas. Este espacio está limitado por abajo por la aponeurosis perineal superficial, que se inserta en su labio inferior, y por arriba, por la aponeurosis perineal media, que se inserta en el labio superior de estas ramas.

En este compartimiento peniano, y sobre la línea media, encontramos a los músculos bulbo-cavernosos. Estos músculos, derecho e izquierdo, se reúnen en la línea media formando una verdadera vaina muscular al bulbo de la uretra que, como sabemos, es la porción dilatada posterior del cuerpo esponjoso. Se abre en la línea media la aponeurosis que los cubre, para dejar a la vista sus fibras musculares. Es un plano de uno o dos milímetros de espesor. Este plano es seccionado en la línea media para separar a ambos lados a estos músculos bulbo-cavernosos y dejar descubierto al citado bulbo uretral, que se nos presenta de color azulado, en forma de pera, cuyo extremo posterior es el más abultado.

5o. Palpemos ahora el borde inferior de las ramas isquiopubianas, y fijando su parte media, sobre su cara interna encontramos la raíz de los cuerpos cavernosos, forrados por los músculos isquio-cavernosos (en uno y otro lado) y su capa aponeurótica. Quitamos la aponeurosis y vemos bien el músculo isquio-cavernoso.

6o. Diséquense los músculos transversos superficiales del periné, que se insertan en la cara interna de uno y otro isquion y en la línea media en el rafe ano-bulbar o núcleo fibro-muscular del periné, que es el punto de reunión del esfínter del ano, bulbo-cavernoso, transverso profundo del periné, elevador del ano, aponeurosis perineal media y aponeurosis próstato-peritoneal.

7o. Disecados los músculos bulbocavernosos e isquiocavernosos, y el transverso superficial del periné, se ve formarse a uno y otro lado el triángulo de la talla de los antiguos anatomistas. El bulbo cavernoso por dentro, el isquiocavernoso por fuera, y el transverso superficial del periné por atrás, forman este triángulo, por donde los cirujanos antiguos entraban para extirpar la próstata.

8o. Liberado el bulbo de la uretra, se le rechaza a cualquier lado para descubrir la aponeurosis perineal media.

Nota ilustrativa: La aponeurosis perineal media consta de dos hojas que se insertan en el labio superior de las ramas isquiopubianas, y llena el espacio angular que forman dichas ramas desde el pubis hasta la tu-

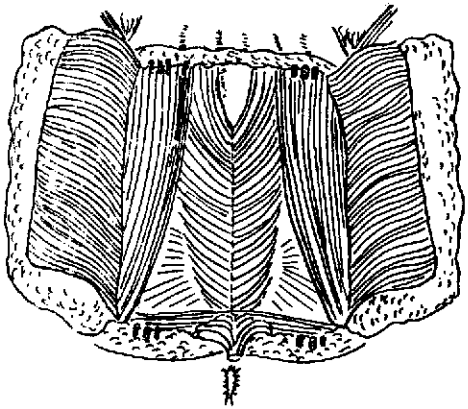

CORTE DE SEPARACIÓN DE LOS MÚSCULOS BULBO-CAVERNOSOS.

1. Aponeurosis perineal media.
2. Músculo isquio-cavernoso.
3. Músculo bulbo-cavernoso levantado.
4. Bulbo.
5. Músculo transverso superficial.
6. Esfínter del ano.
7. Aponeurosis perineal media.

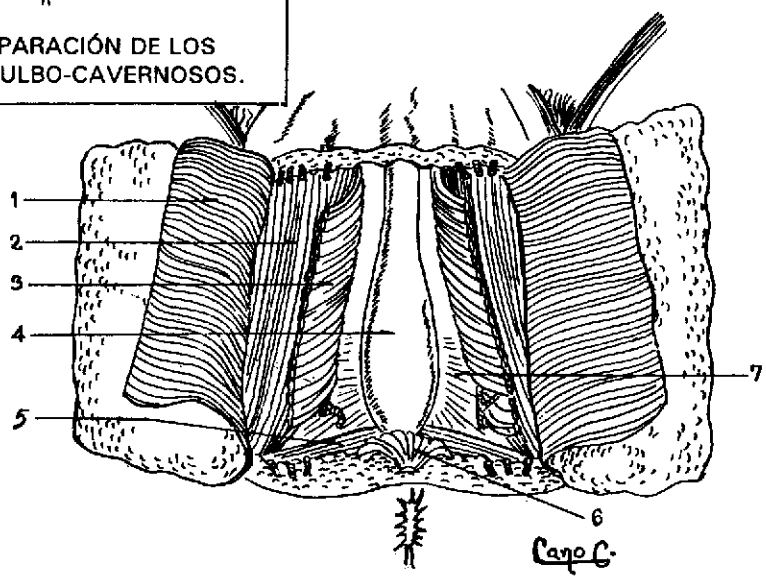

FIG. 193A

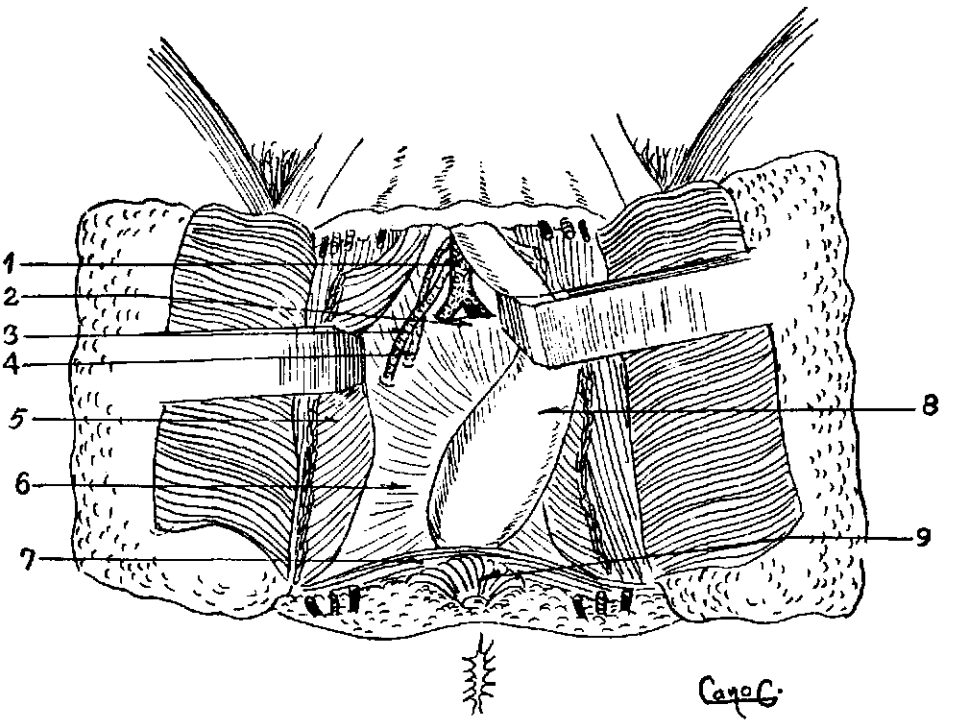

1. Vena dorsal del pene.
2. Ligamento de Henle.
3 y 4. Vasos cavernosos.
5. Músculo bulbo cavernoso levantado.
6. Aponeurosis perineal media.
7. Músculo transverso superficial.
8. Bulbo rechazado.
9. Esfínter del ano.

FIG. 193B

berosidad isquiática, pero cerca del pubis, en el arcuatum, la aponeurosis media se interrumpe, se engruesa en forma de una cinta transversal que constituye el ligamento transverso de la pelvis de Henle, que no llega, repetimos, hasta el arcuatum o sínfisis púbica, de tal manera que queda un pequeño espacio entre ambos (arcuatum y ligamento de Henle), por donde entra la vena dorsal del pene.

Pálpese el ángulo que forman las dos ramas isquiopubianas, y localícese el borde inferior del pubis, en donde se fija la entrada de esta vena dorsal del pene.

9o. En la cara interna del isquion y de la rama isquio-pubiana, se abre la aponeurosis del obturador interno y se encuentran los vasos y nervios pudendos internos.

PERINE POSTERIOR

Fosa isquio-rectal.

La misma posición del cadáver que se utiliza para la disección del periné anterior.

DISECCION

Cortes: a) Anterior, sobre el diámetro biisquiático, y que vaya de un isquion al otro.

b) Posterior, también horizontal, que pase por el vértice del coxis y de la misma longitud que el anterior.

c) Medio, sobre la línea media, que bordee el ano, del lado que se vaya a trabajar.

d) Bisagra externa.

1o. Levántese la piel que, cerca del ano, es delgada y fina, y está adherida al plano subyacente. A medida que se aleja del ano, la piel es gruesa y móvil.

2o. Al disecar el tejido celular subcutáneo, recuérdese que a nivel del ano es muy escaso, donde se pondrá cuidado para no cortar el esfínter estriado del ano y que debe limpiarse correctamente para su identificación.

3o. Con una pinza tómese el ano y tírese al lado contrario del que se trabaja, como tratando de separar al recto del isquion y ampliar las dimensiones transversales de la fosa isquio-rectal.

Sobre la cara interna del isquion se mete el índice en plena grasa de la fosa hasta chocar con la inserción del elevador del ano.

4o. Se despeja la grasa para ver esta fosa isquio-rectal, que está formada por la cara interna del isquion, cubierta por el músculo obturador interno y su aponeurosis, conjunto que representa su pared externa.

La pared interna de la fosa está representada por el elevador del ano y el esfínter estriado del ano. Por arriba está cerrada esta fosa isquio-rectal por la inserción del elevador del ano en la aponeurosis del obturador interno. Por abajo la piel, el tejido celular y la aponeurosis superficial de la región glútea, representan la pared inferior de esta fosa.

Al disecar el obturador interno, recordemos que dentro de su vaina corren los vasos y nervios pudendos internos, que se disecarán sobre la cara interna, de la rama isquiopubiana.

5o. Pálpese con cuidado la tuberosidad isquiática, y a 3 centímetros de su borde y abriendo la aponeurosis del obturador interno, se descubren los citados vasos y nervio pudendos internos.

6o. La disección se dirige ahora al elevador del ano, que para ponerlo más tenso se jalará el ano hacia el lado opuesto, lográndose una ampliación de la fosa isquio-rectal.

7o. Al disecar la fosa isquio-rectal se están estudiando las relaciones laterales del recto, de gran importancia en la cirugía de las fístulas recto-perineales.

REGION ESCROTAL O DE LAS BOLSAS

La región escrotal es el conjunto de los planos que envuelven al testículo. Está situada por delante del periné y por debajo del pubis. Sus planos se continúan con los del periné y los del pene.

La región escrotal tiene la forma de una pera colgante, de base inferior y libre. Un surco medio le da la apariencia bilobulada.

Se le describen seis planos: piel, dartos, celulosa, cremáster, fibrosa y vaginal, pero en nuestra disección, estas capas se ven reducidas a piel, fibrosa y vaginal.

DISECCION

Cortes: a) Superior, horizontal, inmediatamente por debajo de la raíz del pene.

b) Inferior, a nivel de la base de la bolsa.

c) Medio, sobre el rafe.

d) Bisagra externa.

1o. Piel y dartos forman un mismo plano. Las fibras musculares del dartos van adheridas a la cara interna de la piel, tan íntimamente que no se las puede separar por disección. Piel y dartos forman un plano delgado, de color moreno, provisto de pelos y con arrugas transversales. Su disección es fácil, gracias a la celulosa subyacente.

Este plano celuloso se despega con los dedos para descubrir a la fibrosa.

2o. La vaina fibrosa es muy delgada y desgarrable a nivel del cordón espermático, y bastante gruesa y resistente a nivel del testículo, donde se le puede identificar. En sujetos robustos y bien musculados se ve su superficie cubierta por las fibras del cremáster, pero en los delgados no se aprecia esta capa muscular. El cremáster representa en las bolsas a los músculos abdominales oblicuo menor y transverso. La fibrosa a la fascia transversalis.

3o. A nivel del testículo, mediante un corte muy superficial de la fibrosa, se puede descubrir a la vaginal. Esta separación de la fibrosa de la vaginal es fácil y se aprovecha en cirugía en la "inversión de la vaginal"

4o. A nivel del cordón espermático es muy delgada e insignificante la fibrosa, y al destruirla, más que disecarla, se aprecian los componentes del cordón, que el alumno debe identificar uno a uno. El canal deferente, cilíndrico, de una consistencia ligeramente mayor que la de una arteria.

REGIÓN ESCROTAL.



CORTE DE LA REGIÓN.

1. Conducto deferente.
2. Arterias deferencial, espermática y funicular.
3. Paquetes venosos.
4. Epidídimo.
5. Testículo.

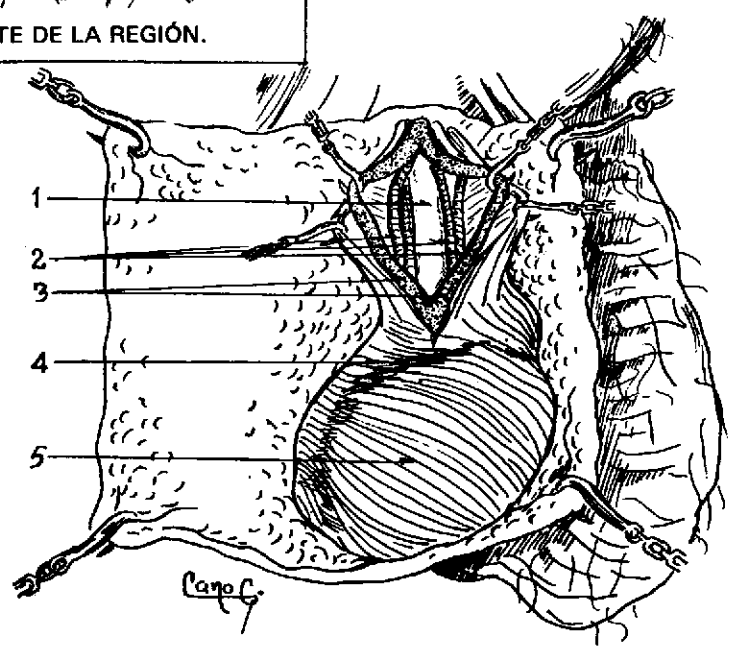

FIG. 197

APERTURA DE LA VAGINAL.

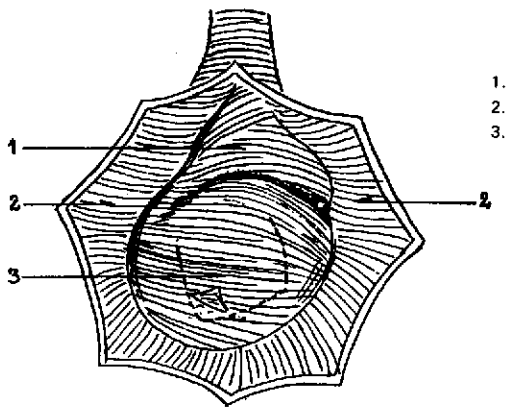

1. Epidídimo.
2. Vaginal.
3. Corte de la albugínea.

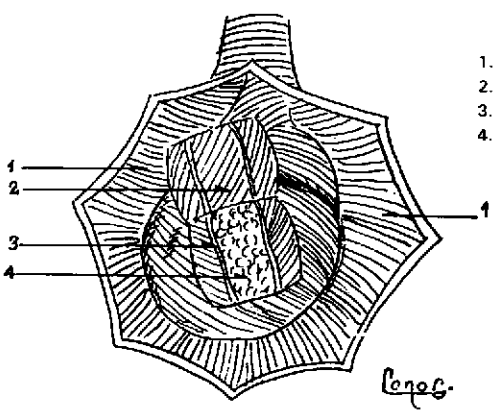

1. Vaginal.
2. Albugínea levantada.
3. Tabique de la albugínea.
4. Tejido pulpo-testicular.

FIG. 197A

Las tres arterias, la funicular, la espermatica y la deferencial, son muy delgadas y de difícil identificación. Las venas se dividen en dos paquetes, entre los cuales anterior y posterior, suman un total de ocho a nueve, son también, en el cadáver, de difícil identificación. Los nervios son muy delgados.

En total, se puede tener al conducto deferente como el único elemento fácil de identificar, en el cadáver.

5o. Abrase la vaginal y véase al testículo cubierto por su albugínea, blanca, brillante, nacarada. Hágasele un corte para observar su espesor y amplíese a un colgajo para estudiarla. Se le compara a la esclerótica del ojo por sus caracteres.

6o. De esta disección se desprende que la túnica fibrosa, a nivel del cordón espermático, está en contacto directo con sus elementos, pero a nivel del testículo se interpone la vaginal. Esta túnica es de naturaleza serosa, representa en las envolturas del testículo al peritoneo; está integrada por dos hojas, una superficial en contacto con la fibrosa, llamada parietal, y otra llamada visceral, en contacto íntimo con el epidídimo y la albugínea.

7o. A descubierto el testículo, obsérvese su forma y la disposición del epidídimo, que mide 5 centímetros de longitud, sobre el borde del testículo. Se le considera una cabeza, un cuerpo y una cola, que se continúa con el canal deferente. Su cabeza es su extremo anterior y su cola el posterior.

Su cabeza y su cola totalmente confundidos con el testículo, en tanto que su cuerpo está separado y envuelto completamente por la vaginal, que se dispone en un fondo de saco.

8o. El dartos, la túnica muscular lisa que forra la cara interna de la piel, y unida tan íntimamente a ella, a nivel de la línea media se dispone en un tabique que independiza a una bolsa de la otra, haciendo que cada testículo tenga su compartimiento propio.

Con un corte total en la bolsa contraria, podemos ver y palpar este tabique, delgado pero resistente, y seguirlo hacia arriba hasta la raíz del pene, donde la envuelve. Este tabique tiene aplicación en cirugía.

El testículo ectópico que el cirujano hace descender, puede ser colocado en la bolsa contraria mediante una incisión en el tabique, y suturas adecuadas. De otra manera, el testículo dejado en su bolsa correspondiente podría ascender nuevamente haciendo inútil la intervención.

9o. Obsérvese al epidídimo, su forma, su volumen y la continuación de su cola con el canal deferente.

10o. Practíquese un corte al testículo y levántese la albugínea, estudiando sus caracteres descriptivos.

REGION SACRO-COXIGEA

Consideraciones generales. La región sacro-coxígea forma la pared posterior de la pelvis y tiene como esqueleto a los huesos sacro y coxis. El conducto labrado en el interior del sacro es el principal objeto de esta disección.

Límites. Esta región está limitada por arriba por un plano horizontal que pasa por la quinta vértebra lumbar, plano que coincide con el diámetro bicrestal o sea el que une los puntos más altos de ambas crestas ilíacas, perfectamente palpables. Por abajo, por el plano horizontal que pasa por la punta del coxis. Por los lados, por los bordes respectivos del sacro.

Señálense a ambos lados los resaltos que hacen las espinas ilíacas posteriores y superiores. La distancia entre una y otra espina es de 6 ó 7 centímetros aproximadamente y la línea que las une pasa en su parte media por la segunda vértebra sacra. De este punto bájese una línea vertical de 6 centímetros sobre las apófisis espinosas de las vértebras sacras. El extremo inferior de esta línea corresponde al hiato sacro-coxígeo o sea la articulación sacro-coxígea que se puede percibir por palpación como un ligero hundimiento. Esto se comprueba en la disección.

Pálpese en la cara posterior del sacro la cresta sacra que representa a las apófisis espinosas de las vértebras sacras soldadas. A los lados de esta cresta se encuentran los canales sacros y en ellos los agujeros sacros, en número de cuatro por cada lado, por donde salen las ramas posteriores de los nervios sacros.

Localizado el hiato sacro-coxígeo, introdúzcase una aguja de raquia para penetrarla en el conducto sacro, perforando la lámina fibrosa que al hiato cierra.

Este conducto recorre toda la altura del sacro y aloja en su parte superior al fondo de saco de la duramadre, que corresponde a la segunda vértebra sacra, y más abajo a los nervios de la cola de caballo.

El conducto sacro se continúa hacia arriba con el conducto vertebral.

DISECCION

Cortes: a) Por arriba corresponde al límite superior de la región.

b) El inferior es horizontal y pasa por el extremo superior del surco interglúteo.

c) Medio.

d) Bisagras externa e interna.

1o. Levántese la piel, el tejido celular y las inserciones de los glúteos mayores, hasta dejar bien limpia la cara posterior del sacro para recono-

cer sus apófisis espinosas, y a cada lado los agujeros sacros, fijando su situación con respecto al diámetro biespinal posterior, el que une a ambas espinas posteriores y superiores. Este diámetro debe ser trazado con toda fidelidad y muy bien señaladas las espinas mencionadas.

De este diámetro y sobre la línea media, descendemos una vertical de seis centímetros para fijar el hiato sacro-coxígeo o sea el extremo inferior del conducto sacro. Este hiato está tapado por una membrana fibrosa que se incinde y se introduce una sonda acanalada al conducto.

2o. Con este dispositivo se trepana el sacro, cortando con cincel a cada lado de sus apófisis espinosas, hasta penetrar a su conducto que arriba es amplio y abajo es muy estrecho.

3o. Con pequeños golpes de cincel vamos liberando las raíces primera, segunda y tercera sacras, y más arriba el tronco lumbo-sacro, que forman parte de la cola de caballo. El conducto sacro tiene 11 centímetros de longitud, 25 milímetros de ancho y 10 milímetros en sentido antero-posterior en la parte alta y en la baja, o sea, a nivel de su cuarta vértebra alcanza apenas 20 milímetros de ancho y 7 milímetros de antero-posterior.

Por los lados se comunica con los cuatro agujeros sacros anteriores y otros tantos posteriores, y por abajo se abre al exterior por el hiato sacro-coxígeo, apenas cubierto por la piel y tejido fibroso. Ya hemos referido este hiato con una aguja de raquia o con una sonda acanalada

4o. El extremo inferior de las meninges o sea el fondo de saco dural, llega a nivel de la segunda vértebra sacra que corresponde al diámetro biespinal, o sea, el que une a ambas espinas posteriores y superiores. El resto del conducto es recorrido por los nervios de la "cola de caballo", formada por los cinco pares de nervios sacros y el par de nervios coxígeos, que a nivel de los agujeros sacros se dividen en dos ramas, las posteriores, delgadas y finas, que salen por los agujeros respectivos y van a inervar los planos blandos de la región, y los anteriores, muy gruesos, que salen por los agujeros sacros anteriores, y van a formar los plexos sacros y el sacro-coxígeo.

Aplicación.

Las raíces nerviosas que transcurren por el conducto sacro, pueden ser infiltradas de novocaína y provocar una anestesia de los órganos pelvianos. En esto se funda la anestesia caudal.

La infiltración de raíz por raíz a nivel de los agujeros sacros trae la anestesia llamada transsacra.

Ahora el alumno piense en la importancia de esta disección. Para que quede en anestesia caudal, la aguja no debe penetrar más allá de 3 centímetros del hiato sacro-coxígeo, pues de sobrepasar esta longitud puede penetrar al fondo de saco dural y meterse en el espacio subaracnoideo o pial. Compruébelo en la disección.

5o. Como dato recordatorio diré que la médula espinal solo llega en el adulto hasta la segunda vértebra lumbar.

TERMINOLOGÍA

En la actualidad no existe ningún libro de morfología que no denomine a las distintas y diversas estructuras del cuerpo humano en la Terminología Anatómica Internacional y solamente el conocimiento de las mismas dará una posibilidad al estudiante y al profesional de la salud de comprender la literatura médica moderna.

Nuestro deseo es respetar en su totalidad la obra del Dr. José Negrete Herrera, por lo tanto, para expresar las estructuras anatómicas de su obra debimos de implementar tres columnas, la de la izquierda en orden alfabético corresponde a los nombres anatómicos utilizados tradicionalmente (sólo hemos puesto aquellos términos que han sufrido cambios, o sea, hemos eliminado todos los nombres que no han cambiado). La columna central corresponde a los términos matrices de la Nomenclatura Internacional y la columna de la derecha corresponde a los nombres anatómicos propuestos.

NOMBRE TRADICIONAL	TÉRMINOS MATRICES	NOMBRE PROPUESTO
Abductor	*Abductor*	Separador o abductor 37
Acueducto de Silvio	*Aquaeductus cerebri*	Acueducto del cerebro 91
Aductor	*Aductor*	Aproximador o aductor 37
Agujero condíleo anterior	*Canalis hipoglossi*	Canal hipogloso 93, 94
Agujero rasgado anterior	*Foramen lacerum*	Foramen rasgado 93
Agujero rasgado posterior	*Foramen jugulare*	Foramen yugular 93, 94
Alerón rotuliano	*Retinaculum patellae*	Retináculo patelar 65, (F-66)
Aleta(s) interna y externa de la articulación de la rodilla	*Retinacula patellae mediale et laterale*	Retináculos patelares medial y lateral 59, 65, 66, (F-66), 67
Aletas de la rotulas	*Retinaculum patellae*	Retináculo patelar 67
Amígdala palatina	*Tonsilla palatina*	Tonsila palatina (F-129)
Ampula ó ampolla de Vater	*Ampulla hepatopancreatica*	Ampolla hepatopancreática (F-166a), 170, 171
Ángulo cólico derecho	*Flexura coli dextra*	Flexura derecha del colon (F-164a), (F-166)
Ángulo cólico izquierdo	*Flexura coli sinistra*	Flexura izquierda del colon (F-164a)
Ángulo colónico derecho	*Flexura coli dextra*	Flexura derecha del colon 160, (F-164a), (F-166), 180, 181
Ángulo colónico izquierdo	*Flexura coli sinistra*	Flexura izquierda del colon (F-164a), 180
Ángulo de Louis	*Angulus sterni*	Ángulo del esternón 135
Ángulo duodenoyeyunal	*Flexura duodenojejunalis*	Flexura duodenoyeyunal 168
Anillo crural	*Anulus femoralis*	Anillo femoral 48, 49, 154
Anillo inguinal externo	*Angulus inguinalis superficialis*	Anillo inguinal **superficial** (F-42), 43

Anillo inguinal interno	*Angulus inguinalis profundus*	Anillo inguinal profundo 43, 44
Anillo inguinal interno	*Anulus inguinalis profundus*	Anillo inguinal profundo 43
Antebrazo	*Aantebrachii*	Antebraquial 2, 5, 25, 28
Apéndice xifoides	*Processus xiphoideus*	Proceso xifoideo 133, 142, 149
Apófisis	*Processus – Apophysis*	Proceso (F-3c), (F-3d), 87
Apófisis coracoides	*Processus coracoideus*	Proceso coracoides (F-3c), (F-3d), 4, 5, 7, 9
Apófisis coronoides del cúbito	*Processus coronoideus ulnae*	Proceso coronoideo de la ulna 20, 21
Apófisis coronoides del maxilar inferior	*Processus coronoideus mandibulae*	Proceso coronoideo de la mandíbula 101, 102, 106
Apófisis espinosa de las vértebras	*Processus spinosus*	Proceso espinoso 12, 96, 130, 131, 132, 157, (F-157)
Apófisis estiloides del cúbito	*Processus styloideus ulnae*	Proceso estiloideo de la ulna 25, 27, 29, 30, 33, 34
Apófisis estiloides del peroné	*Apex capitis fibulae*	Apex de la cabeza de la fibula 25, 26, 27, 30, 32, 33, 34, 83
Apófisis estiloides del radio	*Processus styloideus radii*	Proceso estiloideo del radio 28, 29, 31, 32, 33, 34
Apófisis estiloides del temporal	*Processus styloideus partis petrosae*	Proceso estiloideo de la parte petrosa 126, (F-129)
Apófisis mastoides	*Processus mastoideus*	Proceso mastoideo 87, 100, 107, 119, 124, 126, 129, 130, 131
Apófisis orbitaria externa	*Processus zygomaticus*	Proceso zigomático del maxilar 88, 100
Apófisis transversa	*Processus transversus*	Proceso transverso 131, 132, 156, (F-156b), 158
Apófisis unciforme del h. ganchoso	*Hamulus ossis hamati*	Hámulo del h. hamatal 31, 32
Aponeurosis	*Fascia*	Fascia 4, 7, 8, 11, 13, 14, 16, 19, 20, 23, 25, 28, 31, 32, 33, 36, 37, 40, 42, (F-42), 43, 47, 48, (F-48), 49, 52, 57, 58, 62, 65, 68, 69, 71, 72, 74, 78, 81, 82, 84, 85, 89, 96, 98, (F-98), 99, 100, (F-100b), 101, 102, 103, 105, 106, 107, (F-107), (F-107a), 110, 111, 113, 117, 119, (F-119), (F-119a), 120, 123, 124, 125, 126, 129, 130,

		134, 135, 137, (F-140), (F-140a), 149, 150, (F-150a), 152, 156, (F-156c), (F-156f), 157, (F-157), 158, 160, 178, 184, 185, (F-185), 186, 188, (F-189b), 193
Aponeurosis lumbar (lumbosacra)	*Fascia thoracolumbalis*	Fascia toracolumbar (F-156a)
Aponeurosis perineal media (hoja superior)	*Fascia diaphragmatis urogenitalis superior*	Fascia superior del diafragma urogenital 193, (F-193), (F-193a), (F-193b), 194
Aponeurosis perineal superficial	*Fascia perinei superficialis*	Fascia superficial del periné 193, (F-193)
Aponeurosis umbilicoprevesical	*Sin equivalencia*	184, 188
Arco crural	*Ligamentum inguinale*	Ligamento inguinal (F-48), 50, 56
Arco de Douglas	*Linea arcuata*	Línea arqueada 150, 152
Arco de Sudek	*Sin equivalencia*	176
Arco femoral	*Ligamentum inguinale*	Ligamento inguinal 42, 43, 44, 46, 47, 48, 49, 50, 56, 61, 149, 153, 178
Arco vascular de Treitz	*Sin equivalencia*	174
Arteria acromiotorácica	*Arteria thoracoacromialis*	Arteria toracoacromial 4, 5, (F-122a)
Arteria carótida primitiva	*Arteria carotis communis*	Arteria carótida común 115, 116, 117, (F-122a), 123, 124, 125, 144, 145
Arteria ceco-ilio-apendicular	*Arteria appendicularis*	Arteria apendicular 175, 178
Arteria circunfleja externa o anterior del muslo	*Arteria circumflexa femoris lateralis*	Arteria circunfleja femoral lateral 63
Arteria coronaria anterior	*Ramus interventriculares anterior*	Rama interventricular anterior (F-144)
Arteria coronaria estomáquica izquierda	*Arteria gastrica sinistra*	Arteria gástrica izquierda 161, (F-161a), 164, 165, (F-165a), 166, (F-166a), 167
Arteria coronaria inferior de los labios	*Arteria labialis inferior*	Arteria labial inferior 105
Arteria coronaria superior de los labios	*Arteria labialis superior*	Arteria labial superior 105
Arteria cubital	*Arteria ulnaris*	Arteria ulnar 20, 21, 26, 29, 31, 32, (F-36)
Arteria cubitopalmar	*Ramus palmaris profundus a. ulnaris*	Rama palmar profunda de la a. ulnar 31, 32

Arteria deferente	*Arteria ductus deferentis*	Arteria del conducto deferente 44, (F-197), 198
Arteria epigástrica	*Arteria epigastrica inferior*	Arteria epigástrica inferior 44, (F-44), 152, (F-153)
Arteria escapular inferior	*Arteria subscapularis*	Arteria subescapular 11, (F-11)
Arteria escapular posterior	*A. scapularis descendens (dorsalis)*	Arteria escapular descendente (dorsal) 12
Arteria escapular superior	*Arteria suprascapularis*	Arteria supraescapular 11, (F-11)
Arteria espermática	*Arteria testicularis*	Arteria testicular 44, (F-153), (F-197), 198
Arteria funicular de la mujer	*Arteria lig. teretis uteri*	Arteria del lig. redondo del útero 44
Arteria funicular del hombre	*Arteria cremasterica*	Arteria cremastérica 44, 198
Arteria hemorroidal superior	*Arteria rectalis superior*	Arteria rectal superior 175, 176, 182
Arteria hepática	*Arteria hepatica communis*	Arteria hepática común 161, 162
Arteria hepática	*Arteria hepatica propria*	Arteria hepática propia 166
Arteria hipogástrica	*A. iliaca interna*	A. ilíaca interna (F-153e), (F-190), (F-190b)
Arteria humeral	*Arteria brachialis*	Arteria braquial 14, (F-14), 15, 16, 18, 20, (F-20), 21, 26
Arteria ilíaca primitiva	*Arteria iliaca communis*	Arteria ilíaca común (F-153d), (F-153e), 154, 179, 182, 183, 189
Arteria isquiática	*Arteria glutea inferior*	Arteria glútea inferior (F-52), 53, 63
Arteria mamaria externa	*Arteria thoracica lateralis*	Arteria torácica lateral 5
Arteria mamaria interna	*Arteria thoracica interna*	Arteria torácica interna 102 (F-134), (F-142c), 143, 152
Arteria nasal	*Arteria dorsalis nasi*	Arteria dorsal de la nariz 105
Arteria peronea	*Arteria fibularis*	Arteria fibular 75, (F-75)
Arteria recurrente cubital posterior	*Ramus posterior a. recurrentis ulnaris*	Rama posterior de la a. recurrente ulnar 24
Arteria transversal de la cara	*Arteria transversa faciei*	Arteria facial transversa 103
Articulación astragalocalcánea o astrágaloescafoidea (anterior)	*Art. Talocalcaneonavicularis*	Art. talocalcáneonavicular 80
Articulación coxofemoral	*Art. coxae*	Art. coxal 50, 51, 54
Articulación escapulohumeral	*Art. humeri*	Art. humeral 10, 12

Articulación humero - antebraquial	*Art. cubiti*	Art. del codo 22
Articulación radiocubital inferior	*Art. radioulnaris distalis*	Art. radioulnar distal 18, 22
Articulación radiocubital superior	*Art. radioulnaris proximalis*	Art. radioulnar proximal 18, 22, 24
Articulación temporomaxilar	*Art. temporomandibularis*	Art. temporomandibular 106
Articulación tibiotarsiana	*Art. talocruralis*	Art. talocrural 77, 78
Asta anterior de la médula	*Cornu anterius medullae spinalis*	Cuerno anterior de la médula espinal (F-96)
Astrágalo	*Talus*	Talo 79, 83, 84
Aurícula derecha	*Atrium dextrum*	Atrio derecho 146
Bola adiposa de Bichat	*Corpus adiposus buccae*	Cuerpo adiposo de la mejilla 104
Bóveda del cráneo	*Calvaria*	Calvaria (F-87c), 88, 98
Bulbo del cuerpo esponjoso	*Bulbus penis*	Bulbo del pene (F-193a)
Bulbo raquídeo	*Medulla oblongata*	Médula oblongada 91, (F-91), 94, 132
Canal de torsión	*Sulcus nervi radialis*	Surco del nervio radial 16
Canal o conducto de Hunter	*Canalis addutorius*	Canal aductor (F-56), 57, 58, (F-58), 60
Canal ó conducto de Stenon	*Ductus parotideus*	Conducto parotídeo 103, (F-103), (F-103a), 104, (F-104), 105, 106, (F-129)
Canal ó conducto de Wharton	*Ductus submandibularis*	Conducto submandibular 112
Ceja cotiloidea	*Margo acetabuli*	Borde acetabular 59
Cintilla iliopubiana	*Lig. Inguinale*	Lig. Inguinal 44, 45
Cintilla iliotibial o de Maissiat	*Tractus iliotibialis*	Tracto iliotibial (F-64a)
Cintilla o bandeleta iliopubiana	*Lig. Inguinale*	Lig. Inguinal (F-44), (F-48)
Cintillas longitudinales del colon	*Teniae coli*	Tenias del colon 178
Circunvolución	*Gyrus*	Giro 102
Cisterna bulbocerebelosa o magna	*Cisterna cerebellomedullaris*	Cisterna cerebelomedular 132
Cisura de Rolando	*Sulcus centralis*	Surco central (F-87), 88, 92, (F-100b)
Cisura de Silvio	*Sulcus lateralis*	Surco lateral (F-87), 88, 92, 95, (F-100b), 102
Cisura perpendicular externa	*Sulcus occipitalis transversus*	Surco occipital transverso 92
Codo	*Regioulnare posterior*	Región ulnar posterior 18
Cola de caballo	*Cauda equina*	Cauda equina 200
Columna de Clarke	*Nucleus thoracicus*	Núcleo torácico (F-96)
Cóndilo del maxilar	*Processus condylaris*	Proceso condilar 101

Cóndilo externo de la tibia	*Condylus lateralis (tibia)*	Cóndilo lateral de la tibia 74
Cóndilo externo del fémur	*Condylus lateralis (femur)*	Cóndilo lateral del fémur 56, 62, 64, (F-66), 67, 69, 74
Cóndilo externo del húmero	*Epicondylus lateralis*	Epicóndilo lateral 56
Cóndilo humeral	*Capitulum humeri*	Cabecita humeral 21, 28
Cóndilo interno de la tibia	*Condylus medialis (tibia)*	Cóndilo medial de la tibia 49, 58, 60
Cóndilo interno del fémur	*Condylus medialis (femur)*	Cóndilo medial del fémur 46, 56, 60, 62, 64, (F-66), 67, 68
Conducto arterioso	*Ligamentum arteriosum*	Ligamento arterioso (F-144b)
Conducto auditivo externo	*Meatus acusticus externus*	Meato acústico externo 88, 94, 108
Conducto crural	*Canalis femoralis*	Canal femoral 46, 47, 48, 49
Conducto de Wirsung	*Ductus pancreaticus*	Conducto pancreático (F-166a), 170, 171
Conducto galactóforo	*Ductus lactiferi*	Conducto lactífero (F-140, (F-140a)
Conducto hepático-colédoco	*Ductus hepaticus communis*	Conducto hepático común (F-162a), 163, (F-165a), (F-168)
Conducto inguinal	*Canalis inguinalis*	Canal inguinal 43, 44, 46, 50
Cordón espermático	*Funiculus spermaticus*	Funículo espermático (F-42), 43, 44, (F-44), 197
Corredera bicipital	*Sulcus intertubercularis*	Surco intertubercular 4, 5, 11
Cubital	*Ulnaris*	Ulnar 25, 28, 29, 33, 34, 35, 36, 38, 39
Cúbito	*Ulna*	Ulna 18, 25, 26, 28, 29, 33, 34, 35
Cuello de la matriz	*Collum – cervix*	Cuello del útero 190
Cuello del pie	*Regio talocruralis*	Región talocrural 60, 77, (F-77), (F-81)
Cuero cabelludo	*Cutis epicranealis*	Cutis epicraneal 88, 98, 99, 100, (F-100b)
Epéndimo	*Canalis centralis*	Canal central (F-96)
Epicóndilo externo del húmero	*Epicondylus lateralis*	Epicóndilo lateral 13, 18, 20, 21, 22, 23, 24, 25, 27, 28, 29
Epicóndilo interno del húmero	*Epicondylus medialis*	Epicóndilo medial 13, 18, 19, 20, 21, 22, 23, 24, 25, 27
Epiplón	*Omento*	Omento 42
Epiplón mayor o gastrocólico	*Omentum majus*	Omento mayor 164, 173
Epiplón menor o hepatogástrico	*Ligamentum hepatogastricum*	Ligamento hepatogástrico 169, 173

Escotadura ciática mayor	*Incisura ischiadica major*	Incisura isquiática mayor 51
Escotadura ciática menor	*Incisura ischiadica minor*	Incisura isquiática menor 54
Escotadura coracoidea	*Incisura scapulae*	Incisura de la escápula 11
Escotadura innominada del hueso coxal	*Sin equivalencia*	154
Espacio clavipectoral	*Sin equivalencia*	4
Espacio de Retzius	*Spatium retropubicum*	Espacio retropúbico (F-184), (F-190a)
Espina ciática	*Spina ischiadica*	Espina isquiática 54
Espina del omóplato	*Spina scapulae*	Espina de la escápula (F-10), 11
Espina del pubis	*Tuberculum pubicum*	Tubérculo púbico 42, 43, 46, 47, 49, 51, 56, 59, 60, 149, 188
Externo	*Lateralis*	Lateral 3, 10, 11, 13, 18, 20, 21, 23, 25, 26, 27, 28, 31, 35, 43, 47, 49, 57, 59, 64, 68, 74, 75, 77, 81, 85, 86, 149, 175
Fascia de Zuckerkandl	*Fasci transversalis*	Fascia transversal (F-156e), (F-156f), (F-165f), 158
Fibras arciformes del m. oblicuo mayor	*Fibrae intercrurales*	Fibras intercrurales (F-42)
Fondo de saco de Douglas	*Excavatio rectouterina*	Excavación rectouterina (F-189b), 190, (F-190), (F-190a)
Fondo de saco vesicouterino	*Excavatio vesicouterina*	Excavación vesicouterina (F-190b)
Fosa de Meckel	*Cavum trigeminale*	Cavidad trigeminal 93
Fosita inguinal externa	*Fossa inguinalis lateralis*	Fosa inguinal lateral 44
Ganglio de Gasser	*G. semilulnare*	G. semilunar 93
Ganglio linfático	*Nodus linfaticos – Lymphonodus*	Nodo linfático 6, 19, 42, 47, 111, 124, (F-129), 182
Ganglio linfático de Cloquet	*Llacunaris medialis*	Lagunar medial 49
Ganglio semilunar o de Gasser	*Ganglion coeliacum*	Ganglio celiaco 167
Ganglios parotídeo	*Parotidei*	Linfonodo parotídeo (F-129)
Garganta del pie	*Regio talocruralis anterior*	Región talocrural anterior 81
Glándula submaxilar	*Gl. Submandibularis*	Gl. Submandibular (F-110), 111, 112
Gran curvatura del estómago	*Curvatura gastrica majus*	Curvatura gástrica mayor 164, 166, 174
Gran epiplón	*Omentum majus*	Omento mayor 164, 180, 181
Gran labio o mayor	*Labium majus pudendi*	Labio pudendo mayor 43
Gran n. ciático	*N. ischiadicus*	N. isquiático (F-51), 53
Gran trocánter	*Trochanter major*	Trocante mayor 46, 51, 56

Gran tuberosidad del estómago	*Curvatura gastrica majus*	Curvatura gástrica mayor 164, 165, 166, 174
Grupo ganglionar inguinal	*Nodi lymphatici inguinales*	Nódulos linfáticos inguinales 42, 47
Haces de Goll	*Fasciculus gracilis*	Fascículo grácil 91
Haz de Burdach	*Fasciculus cuneatus*	Fascículo cuneiforme (F-96)
Haz de Goll	*Fasciculus gracilis*	Fascículo grácil (F-96)
Hendedura esfenoidal	*Fissura orbitalis superior*	Fisura orbital superior 93, 94
Hiato de Winslow	*Foramen epiploicum*	Agujero epiploico 161, 162, (F-162a), (F-166a), 169, 172
Hocico de tenca	*Portio vaginalis cervicis uteri*	Porción vaginal del cérvix del útero 190
Hoja de Told-Treitz	*Lamina*	Lámina 167, 170
Horquilla esternal	*Incisura jugularis sterni*	Incisura yugular del esternón 113, (F-113a), 115, 123, 133, 142
Hoz del cerebelo	*Falx cerebelli*	Falce del cerebelo 89
Hoz del cerebro	*Falx cerebri*	Falce del cerebro 89
Hueco poplíteo	*Fossa poplitea*	Fosa poplítea 60, 62, (F-62), 65, 67, 68, 74
Hueso escafoides	*Os naviculare*	H. navicular 30, 31, 34, 35, 39, 79, 83, 84
Hueso ganchoso	*Os hamatum*	H. hamatal o ganchoso 31, 36, 38
Hueso grande	*Os capitatum*	H. capitado o grande 34, 37
Hueso malar	*Os zygomaticum*	H. cigomático 100, 104
Hueso piramidal	*Os triquetrum*	H. triquetro (F-32), 33, 34
Hueso semilulnar	*Os lunatum*	H. lunado 34
Inferior	*Distalis*	Distal 10, 26, 27, 30
Infundíbulo crural	*Canalis femoralis*	Canal femoral 48
Interno	*Medialis*	Medial 3, 13, 18, 19, 21, 23, 24, 25, 26, 27, 28, 31, 35, 42, 47, 49, 57, 58, 64, 68, 74, 75, 77, 81, 82, 85, 84, 175
Jaula torácica	*Cavum thoracis*	Cavidad torácica 137
Lámina de Treitz	*Sin equivalencia*	163
Ligamento acromiocoracoideo	*Ligamentum coracoacromiale*	Ligamento coracoacromial 9
Ligamento cervical posterior	*Ligamentum nuchae*	Ligamento nucal 130
Ligamento cisticocolónico	*Ligamentum hepatocolicum*	Ligamento hepatocólico 160
Ligamento de Allan Burns	*Margo falciformis hiatus sapheni*	Borde falciforme del hiato safeno (F-46), 47, 48, (F-48), 50
Ligamento de Colles o pilar posterior	*Ligamentum reflexum*	Ligamento reflejo (F-42), (F-44)

Ligamento de Cooper	*Ligamentum pectinale*	Ligamento pectíneo (F-48), 49, 59
Ligamento de Gerdy	*Ligamentum suspensorius*	Ligamento suspensor de la axila (F-3), 4
Ligamento de Gimbernat	*Ligamentum lacunare*	Ligamento lagunar (F-48), 49
Ligamento de Henle (arco crural)	*Falx inguinalis (tendo conjuntivus)*	Falce inguinal (tendón conjunto) 44
Ligamento de Henle (recto del abdomen)	*Sin equivalencia*	(F-189b), (F-193b), 194
Ligamento de Hesselbach	*Ligamentum interfoveolare*	Ligamento interfoveolar 44
Ligamento Dittel	*Sin equivalencia*	(F-119)
Ligamento gastro-colónico	*Lig. Gastrocolicum*	Ligamento gastrocólico 164, 165, 166, 169, 173, 174, 180, 181, 182
Ligamento gastro-hepático	*Lig. Hepatogastricum*	Ligamento hepatogástrico 164
Ligamento lumboovárico	*Ligamentum suspensorium ovarii*	Ligamento suspensorio del ovario 189, 155
Ligamento pubovesical	*Ligamentum puboprostaticum*	Ligamento puboprostático (F-189b)
Ligamento sacrociático mayor	*Ligamentum sacrotuberale*	Ligamento sacrotuberal 52, (F-52), 53, 192
Ligamento sacrociático menor	*Ligamentum sacrospinale*	Ligamento sacroespinal 53, 54
Ligamento tuboovárico	*Fimbria ovarica*	Fimbria ovárica 189
Ligamento uteroovárico	*Ligamentum ovario proprium*	Ligamento ovárico propio 189
Ligamentos de Schwalbe	*Sin equivalencia*	(F-96)
Líquido cefalorraquídeo	*Liquor cerebrospinalis*	Líquido cerebroespinal 97
Lóbulo de Spiegel	*Lobus caudatus*	Lóbulo caudado 161, 167, 169, 172
Músculo (M)	*Musculus (M.)*	Músculo (M.)
M. anterior del abdomen	*M. rectus abdominis*	M. recto del abdomen 135, 188, (F-189b)
M. abductor corto del pulgar	*M. abductor pollicis brevis*	M. separador o abductor breve del pulgar (F-36), 37
M. abductor del dedo pequeño	*M. abductor digiti minimi*	M. separador o abductor del dedo pequeño (F-36), 85
M. abductor largo del pulgar	*M. abductor pollici longus*	M. separador o abductor largo del pulgar 28, (F-28), 29, (F-32), 34, 41
M. aductor del dedo gordo	*M. adductor hallucis*	M. aproximador o aductor del dedo grueso (F-84)
M. aductor del meñique	*M. adductor digiti minimi*	M. aproximador o aductor del meñique (F-36), 38
M. aductor del pulgar	*M. adductor pollicis*	M. aproximador o aductor del pulgar (F-36), 37

M. aductor mayor o tercero	*M. adductor magnus*	M. aproximador o aductor magno 59, 60, (F-62), 63, (F-63)
M. aductor mediano o primer	*M. adductor longus*	M. aductor largo 46, 48, (F-48), 49, 50, (F-56), 59, 60
M. aductor menor o segundo	*M. adductor brevis*	M. aductor corto (breve) 60
M. angular del omóplato	*M. levator scapulae*	M. elevador de la escápula 12, (F-119a), (F-129a), 130
M. biceps crural	*M. biceps femoris*	M. bíceps femoral 59, 61, 62, (F-62), 63, (F-63), 64, (F-64a), (F-68), 69, (F-69)
M. braquial anterior	*M. brachialis*	M. braquial 14, 15, (F-3), 15, 20, (F-20), 21
M. bulbocavernoso	*M. bulbospongiosus*	M. bulboesponjoso (F-189b), (F-193a)
M. bulbocavernoso	*M. bulbospongiosus*	M. bulboesponjoso (F-193a)
M. complejo mayor	*M. semispinalis capitis*	M. semiespinal de la cabeza (F-130), 132
M. complejo menor	*M. longissimus capitis*	M. longísimo de la cabeza (F-130), 132
M. crural	*M. vastus intermedius*	M. vasto intermedio 59, 61, 65, (F-153b)
M. cuadrado crural	*M. quadratus femoris*	M. cuadrado femoral (F-51), (F-52), 53, 54
M. cuadríceps crural	*M. quadriceps femoris*	M. cuadríceps femoral (F-51), (F-52), 53, 54, 59, (F-64a)
M. cubital anterior	*M. flexor carpi ulnaris*	M. flexor ulnar del carpo 21, 23, 26, 27, 28, (F-28, 30, (F-30), 31, 32
M. cubital mayor	*M. flexor carpi ulnaris*	M. flexor ulnar del carpo (F-25)
M. cubital posterior	*M. extensor carpi ulnaris*	M. extensor ulnar del carpo 23, 28, (F-28), 32, 33, 34
M. cutáneo del cuello	*M. platysma*	M. platisma (F-110), 113, (F-113a), (F-119), (F-119a), 122, (F-122), 126
M. dorsal ancho	*M. latissimus dorsi*	M. latísimo el dorso 3, (F-3c), (F-3d), 4, (F-5), 6, 10, 11, 137, 138, 149, 156, (F-156), (F-156a), (F-157)
M. dorsal largo	*M. longissimus*	M. longísimo 157
M. esplenio del cuello	*M. erector spinae*	M. erector de la espina (F-129a), 130, 132
M. extensor común de los dedos de la mano	*M. extensor digitorum*	M. extensor de los dedos 23, 28, (F-28), (F-32)

M. extensor común de los dedos del pie	*M. extensor digitorum longus*	M. extensor largo de los dedos 71, (F-71), 72, (F-72), 73, 78, 79, (F-79), (F-81c)
M. extensor corto del pulgar	*M. extensor pollicis brevis*	M. extensor breve del pulgar 28, (F-28), (F-32), 34, 41
M. extensor propio de los dedos de la mano	*M. extensor digitorum*	M. extensor de los dedos (F-32)
M. extensor propio de los dedos del pie	*M. extensor digitorum longus*	M. extensor largo de los dedos 74
M. extensor propio del dedo gordo	*M. extensor hallucis longus*	M. extensor largo del dedo grueso 71, (F-71), 72, (F-75), 76, 78, 79, (F-79), 80, (F-81b), 82, (F-82), (F-84)
M. extensor propio del meñique	*M. extensor digitii minimi*	M. extensor del meñique 23, 28, (F-32), 34, 41
M. flexor común de los dedos	*M. flexor digitorum longus*	M. flexor largo de los dedos 82
M. flexor común profundo de los dedos de la mano	*M. flexor digitorum profundus*	M. flexor profundo de los dedos 21, 26, 27, 28, 29, 32
M. flexor común superficial de los dedos	*M. flexor digitorum superficiales*	M. flexor superficial de los dedos 71, (F-74), 75, (F-75), 76, (F-81b), 82, (F-82)
M. flexor común superficial de los dedos de la mano	*M. flexor digitorum superficiales*	M. flexor superficial de los dedos 21, 23, 26, 27, 29, (F-30), 31, 32
M. flexor corto del dedo pequeño	*M. flexor digiti minimi brevis*	M. flexor breve del dedo pequeño (F-83), (F-84), 85, 86
M. flexor corto del dedo gordo	*M. flexor hallucis brevis*	M. flexor breve del dedo grueso (F-83), 84, (F-84)
M. flexor corto del dedo meñique o pequeño	*M. flexor digiti minimi brevis*	M. flexor breve del dedo pequeño 38, (F-83)
M. flexor corto del meñique o dedo pequeño	*M. flexor digiti minimi brevis*	M. flexor breve del dedo pequeño 38
M. flexor corto del pulgar	*M. flexor pollicis brevis*	M. flexor breve del pulgar 37
M. flexor corto plantar	*M. flexor digitorum brevis*	M. flexor breve de los dedos (F-83), 84, (F-84), 85, 86
M. flexor corto plantar	*M. flexor digitorum brevis*	M. flexor breve de los dedos (F-83)
M. flexor largo del dedo gordo	*M. flexor hallucis longus*	M. flexor largo del dedo grueso (F-74)
M. flexor largo propio del dedo pulgar	*M. flexor hallucis longus*	M. flexor largo del dedo pulgar 26, 27, 32
M. flexor peroneo de los dedos	*M. flexor hallucis longus*	M. flexor largo del dedo grueso 75, 82

M. flexor propio del dedo gordo	*M. flexor hallucis brevis*	M. flexor breve del dedo grueso (F-75), 76, (F-81b), 82, (F-83), (F-84)
M. flexor tibial de los dedos	*M. flexor digitorum longus*	M. flexor largo de los dedos 75
M. gemelo externo	*Caput laterale*	Cabeza lateral (F-68), (F-69), (F-74), 71, 75, (F-75)
M. gemelo interno	*Caput mediale*	Cabeza medial (F-68), (F-69), (F-74), 71, (F-75)
M. glúteo mayor	*M. gluteus maximus*	M. glúteo máximo (F-51), 52, (F-52), 53, 62, (F-62), (F-63), 156, (F-185), 192, (F-192), 199
M. glúteo mediano	*M. gluteus medius*	M. glúteo medio (F-51), (F-52), 54
M. gran glúteo	*M. gluteus maximus*	M. glúteo máximo 62, 156
M. largo común de los dedos	*M. flexor digitorum longus*	M. flexor largo de los dedos (F-74), 86
M. oblicuo mayor del abdomen	*M. obliquus externus abdominis*	M. oblicuo externo del abdomen 43, (F-142b), 149, 150, (F-150a), 151, 156, (F-156), 157, (F-157)
M. oblicuo menor del abdomen	*M. obliquus internus abdominis*	M. oblicuo interno del abdomen 43, 44, (F-44), 150, (F-150a), 151, 152, 154, 156, (F-156), 157, (F-157), 197
M. palmar mayor	*M. flexor carpi radialis*	M. flexor radial del carpo 21, (F-25), 26, 27, 30, (F-30), 31, 32, 37
M. palmar menor	*M. palmaris longus*	M. palmar largo 21, (F-25), 26, 27, 30, (F-30), 32
M. palmar superficial	*M. palmaris brevis*	M. palmar breve 39
M. peroneo anterior	*M. peroneus tertius*	M. peroneo tercero 71, (F-72), 78, 79, (F-79), (F-81c)
M. peroneo lateral corto	*M. fibularis brevi*	M. fibular breve 71, (F-71), (F-72, (F-75), 78, 79, (F-79), 81, (F-81b)
M. peroneo lateral largo	*M. fibularis longus*	M. fibular largo 71, (F-71), 72, (F-72), 73, (F-74), (F-75), 81, (F-81b), (F-81c), 86
M. piramidal de la pelvis	*M. piriformis*	M. piriforme 51, (F-52), 53, 54
M. plantar delgado	*M. plantaris*	M. plantar 69, 71, 74, 75
M. primer radial externo	*M. extensor carpi radialis longus*	M. extensor largo radial del carpo 21, (F-25), 26, 28, (F-28), 29, (F-32), 34

M. psoas	*M. psoas major*	M. psoas mayor 183
M. psoasiliaco	*M. iliopsoas*	M. iliopsoas (F-48), 49, 50, 178
M. pterigoideo interno	*M. pterygoideus medialis*	M. pterigoideo medial 127, 128, (F-129)
M. recto anterior del muslo	*M. rectus femoris*	M. recto femoral (F-48), (F-56), 59
M. recto anterior mayor del abdomen	*M. rectus abdominis*	M. recto del abdomen 135, 150, 188
M. recto interno del muslo	*M. gracilis*	M. grácil 49, 56, (F-56), 60, 62, (F-62), (F-63), 65, (F-68), 69
M. recto mayor anterior del abdomen	*M. rectus abdominis*	M. recto del abdomen 43, (F-44), 149, 150, (F-150), (F-150a), 151, 152, 159, 160, 184, 188
M. redondo pronador	*M. pronator teres*	M. pronador redondo 21
M. risorio de Santorini	*M. risorius*	M. risorio 106
M. segundo radial externo	*M. extensor carpi radialis brevis*	M. extensor radial corto del carpo 21, 26, 28, 29, (F-32), 34
M. serrato mayor	*M. serratus anterior*	M. serrato anterior (F-3c), (F-3d), 6, 10, 137, 138, (F-142b)
M. serrato menor posterior inferior	*M. serratus posterior inferior*	M. serrato posterior inferior 156
M. serrato menor posterior superior	*M. serratus posterior superior*	M. serrato posterior superior (F-129a), 156
M. supinador corto	*M. supinator*	M. supinador 21, 26, 28, 29
M. supinador largo	*M. brachioradialis*	M. braquiorradial 14, 20, 21, (F-25), 26, 28, 29, 32
M. tercer aductor	*M. adductor magnus*	M. aductor magno 58, (F-58), 60, 64, (F-64a)
M. transverso espinoso	*M. transversospinalis*	M. transverso espinal 157
M. transverso superficial del periné	*Sin equivalencia*	(F-189b), (F-193), (F-193b)
M. vasto externo del brazo	*Caput laterale m. triceps brachii*	Cabeza lateral del m. triceps braquial 16, (F-16), (F-17)
M. vasto externo del muslo	*M. vastus lateralis*	M. vasto lateral (F-56), 59, 60, 62, (F-62), (F-64a), (F-64b), 65
M. vasto interno del brazo	*Caput mediale m. tricipitis brachii*	Cabeza medial del triceps braquial 16, (F-16), 17, (F-17)
M. vasto interno del muslo	*M. vastus medialis*	M. vasto medial 58, (F-58), 59, (F-64a), (F-64b), 65
Maleolo externo	*Malleolus lateralis*	Maleolo lateral (fibular) 78, 79, (F-79), (F-81), 82

Maleolo interno	*Malleolus medialis*	Maleolo medial (tibial) 61, 78, 79, (F-79), 81, (F-81), (F-82), 83
Masa común espinal	*M. erector spinae*	M. erector de la columna vertebral 96, 157
Maxilar inferior	*Mandíbula*	Mandíbula 93, 94, 101, 103, 106, 111, 127, 128
Maxilar superior	*Maxilla*	Maxila 93, 94
Médula	*Medulla spinalis*	Médula espinal 96
Mesocolon ilio-pélvico	*Mesocolon sigmoideum*	Mesocolon sigmoideo 183
Muñeca	*Carpus*	Carpo 25, 28, 29, 30, 32, (F-32), 33, 34, 40
Nervio (N.)	*Nervus (N.)*	Nervios (N.)
N .accesorio del braquial cutáneo interno	*N. cutaneus bracchi medialis*	N. cutáneo braquial (F-3), 14
N. abdominogenital mayor	*N. iliohypogastricus*	N. iliohipogástrico 151, (F-153), (F-153b), (F-153c), (F-153e), 154, (F-156d), (F-156e), (F-156f), 158
N. abdominogenital menor	*N. ilioinguinalis*	N. ilioinguinal 151, (F-153c), (F-153e), 154, (F-156b), (F-156d), (F-156e), (F-156f), 158
N. auditivo	*N. vestibulocochlearis sive nervus octavus*	N. vestibulococlear u octavo par craneal 93, 94
N. braquial cutáneo interno	*N. cutaneus antebrachii medidialis*	N. cutáneo antebraquial medial (F-3c), (F-3d), 5, (F-5), (F-13), (F-18), 19, (F-20), 25, 31
N. ciático mayor	*N. ischiadicus*	N. isquiático 51, (F-5)2, 53, 62, (F-62), 63, (F-63)
N. ciático menor	*N. cutaneus femoris posterior*	N. cutáneo femoral posterior 51, (F-51), (F-52), 53, (F-62)
N. ciático poplíteo externo	*N. fibularis comunis*	N fibular común (F-63), (F-64a), 65, 69, (F-69), 73, (F-74)
N. ciático poplíteo interno	*N. tibialis*	N. tibial (F-63), (F-68), 69, (F-69), (F-74), 75, 76
N. circunflejo	*N. axillaris*	N. axilar (F-3), (F-3c), (F-3d), 11, (F-11), 16
N. crural	*N. femoralis*	N. femoral 48, (F-48), 49, 50, 78, 154, 179, (F-153b), (F-153c)
N. crural (anterior)	*N. femoralis*	N. femoral 58, (F-153b)
N. cubital	*N. ulnaris*	N. ulnar (F-3c), (F-3d), (F-5), 5, 17, 23, (F-25), 27, 28, (F-30), 31, 32, 36, (F-36), 39

N. cutáneo peroneo	*N. cutaneus surae lateralis*	N. cutáneo sural lateral 72
N. escapular superior	*N. supraescapularis*	N. supraescapular (F-11)
N. espermático externo	*Ramus plexoses n. genitofemoralis*	Ramo genital del n. genitofemoral 44
N. espinal (undécimo par craneal)	*N. accesorius*	N. accesorio (undécimo par craneal) 93, 128, (F-129)
N. femorocutáneo	*N. cutaneus femoris lateralis*	N. femorocutáneo lateral (F-46), 57, (F-153b), 178, (F-153c), (F-153e), 154, 178
N. genitocrural	*N. genitofemoralis*	N. genitofemoral (F-153b), (F-153c), 154
N. hipogloso mayor	*N. hypoglossus*	N. hipogloso 93, (F-122a), 128
N. intermediario de Wrisberg	*N. intermedius*	N. intermedio 93, 94
N. maxilar inferior o tercera rama	*N. mandibularis*	N. mandibular 93, 94, 106
N. mentoniano	*N. mentalis*	N. mental (F-103)
N. motor ocular común (tercer par craneal)	*N. oculomotorius*	N. oculomotor 92, 93, 94
N. motor ocular externo (sexto par craneal)	*N. abducens*	N. abductor 93, 94
N. musculocutáneo de la pierna	*N. Fibularis superficialis*	N. Fibular (peroneo) superficial 72, 74, (F-78)
N. neumogástrico (décimo par craneal)	*N. vagus*	N. vago 93, 94, (F-122a), (F-113a), 115, 117, 124, 128, (F-129), (F-143), (F-144a), 147, 165
N. patético (cuarto par craneal)	*N. trochlearis*	N. troclear 92, 94
N. plantar externo	*N. plantaris lateralis*	N. plantar lateral (F-84)
N. plantar interno	*N. plantaris medialis*	N. plantar medial (F-84)
N. pudendo interno	*N.pudendus*	N. pudendo 194
N. safeno interno	*N. saphenus*	N. safeno 48, (F-56), 58, (F-58), 59, 60, 78, (F-78), (F-81a)
N. safeno tibial o externo	*N. cutaneus surae medialis*	N. cutáneo sural medial 69, 78, (F-78), (F-81a)
N. suboccipital de Arnold	*Ramus auricularis n. vagi*	Ramo auricular del n. vago (F-129a), 130, 131
Omóplato	*Scapula*	Escápula 10, 11, 12, 16, 23
Orejuela derecha	*Auricula atrii*	Auriculilla del atrio 146
Pabellón de la trompa de Falopio	*Infundibulum tubae uterinae*	Infundibulo de la tuba uterina 189, 191
Pedículo pulmonar	*Radix pumonis*	Raíz del pulmón 147
Pequeña curvatura del estómago	*Curvatura gastrica minor*	Curvatura gástrica menor 162, 164, 165, 167
Pequeño epiplón	*Omentum minus*	Omento menor 161, 162

Pequeño trocánter del fémur	*Trochantenter minor*	Trocánter menor 154
Periné	*Diaphagma pelvis*	Diafragma de la pelvis 185
Periné anterior	*Regio urogenitalis*	Región (triángulo) urogenital 192
Periné posterior	*Regio anales*	Región (triángulo) anal 195
Peroné	*Fibula*	Fíbula 56, 62, 63, 64, 69, 71, (F-71), 72, (F-72), 73, 74, 75
Pezón	*Papilla mammae*	Papila de la mama (F-140), (F-140a)
Piel	*Integmentum commune, cutis*	Tegumento común, cutis 3, 4, 7, 13, 16, 17, 18, 19, 20, 21, 26, 27, 28, 31, 33, 36, 38, 40, 42, 47, 52, 62, 68, 71, 77, 81, 84, 96, (F-98), 99, 100, 102, 103, 107, (F-107a), 110, (F-110), 113, (F-113), (F-113a), 119, 122, 129, 133, 137, 140, (F-140), (F-140a), 143, 149, (F-150), 151, 156, 157, 160, 184, 185, 188, (F-189b), 192, 195, 197, 199
Pilar externo del anillo inguinal	*Crus laterale anulus inguinalis*	Pilar lateral del anillo inguinal (F-42), 43
Pilar interno del anillo inguinal	*Crus mediale anuli inguinalis*	Pilar medial del anillo inguinal (F-42), 43, (F-44)
Pilar posterior	*Ligamentum reflexum*	Ligamento reflejo (F-42), (F-44)
Plastrón-Plastón esterno costal	*Presternalis*	Región presternal 142, (F-142b), (F-142c), 143, 146
Plexo de Santorini	*Plexus venosus prostaticus*	Plexo venoso prostático (F-189b)
Plexo nervioso espermático	*Plexus testicularis*	Plexo testicular 44
Porción corta del bíceps braquial	*Caput breve m. bicipitis brachii*	Cabeza corta del m. bíceps braquial 4, 5
Porción larga del tríceps braquial	*Caput longum m. Tricipitis brachii*	Cabeza larga del tríceps braquial 11, (F-11), (F-11a), 16, (F-17)
Presa o prensa de Herófilo	*Confluens sinuum*	Confluencia de los senos 89
Primera cuña	*Os cuneiforme mediale*	Hueso cuneiforme medial 86
Primera falange	*Phalanx proximalis*	Falange proximal 85
Rama ascendente del maxilar inferior	*Ramus mandibulae*	Rama de la mandíbula 126, 127
Rama ascendente del pubis	*Ramus inferior ossis pubis*	Rama inferior del pubis 60

Rama iliopubiana	*Ramus superior ossis pubis et ramus ossis llii*	Rama superior del h. pubis y rama del h. iliaco 188
Rama isquiopubiana	*Ramus inferior ossis pubis et ramus ossis ischii*	Rama inferior del h. pubis y rama del h. isquion 188, 192, 193, (F-193), 194, 195
Ramas nerviosas cervicofacial	*Ramus marginalis mandibulae et r. colli*	Ramo marginal de la mandíbula y ramo cervical (F-103a)
Región anterior de la garganta del pie	*Regio talocrural*	Región talocrural 77, 81, 203
Región anterior de la muñeca o puño	*Regio carpalis anterior*	Región anterior del carpo 30, 202
Región anterior del codo	*Regio cubiti anterior*	Región cubital anterior 18, 204
Región crural	*Regio femoralis*	Región femoral 59
Región de la médula o raquídea	*Regio vertebralis*	Región vertebral 96, 203
Región de la muñeca o puño	*Regio carpus*	Región del carpo 30, 202
Región del periné anterior en el hombre	*Regio urogenitalis*	Región urogenital 192, 204
Región del periné posterior	*Regio analis*	Región anal 192, 204
Región del triángulo de Scarpa	*Trigonum femorale*	Trígono femoral 46, 204
Región esternal	*Presternalis*	Región preesternal 133, 203
Región inguinoabdominal	*Regio Inguen*	Región de la ingle 42, (F-42), 46, 202
Región inguinocrural	*Regio femoris anterior*	Región femoral anterior (muslo) 46, 202
Región lumboiliaca	*Regio inguinalis*	Región inguinal 153, 203
Región obturatriz	*Regio femoris anterior*	Región femoral anterior (anterior del muslo) 46
Región parotídea	*Regio parotideomasseterica*	Región parotidomasetérica 126, 203
Región poplítea	*Regio genus posterior*	Región posterior de rodilla 68, 202
Región posterior de la garganta del pie	*Regio calcanea*	Región calcánea 81, 203
Región posterior de la mano	*Regio dorsum manus*	Región dorsal de la mano 39, 202
Región posterior de la muñeca	*Regio carpalis posterior*	Región posterior del carpo 32, 202
Región posterior del codo	*Regio ulnare posterior*	Región ulnar posterior 22, 202
Región posterior del cuello del pie	*Regio calcanea posterior*	Región calcánea posterior 60
Región sacrococcígea	*Regio sacralis*	Región sacra 199, 204
Región supraclavicular	*Regio colli lateralis*	Región lateral del cuello 119, 199 203

Región tibial anterior	*Regio cruris anterior*	Región crural anterior (de la pierna) 71, 202
Región tibial posterior	*Regio cruris posterior*	Región crural posterior (de la pierna) 74, 202
Retrocavidad de los epiplones	*Bursa omentalis*	Bolsa omental 166, 170, 172, 174
Ribete Inter-ureteral (ureteral)	*Plica interureterica*	Pliegue interureteral (F-189a)
Rótula	*Patella*	Patela 46, 56, 57, 59, 61, 64, (F-64), (F-64b), 65, 66, 68, (F-66)
Saco de Douglas (femenino)	*Excavatio rectouterina*	Excavación rectouterina 186, 189
Saco de Douglas (masculino)	*Excavatio rectovesicalis*	Excavación rectovesical 186, (F-189b)
Seno longitudinal superior	*Sinus sagittalis superior*	Seno sagital superior 90
Septum crural	*Septum femorale*	Septo femoral (F-48), 49
Superior	*Proximalis*	Proximal 3, 11, 13, 20, 21, 23
Tabiques intermusculares	*Septa intermusculare*	Septos intermusculares 17, 62, 74, 86
Tallo pituitario	*Infundibulum hypothalami*	Infundíbulodel hipotálamo 94
Tejido celular subcutáneo	*Tela subcutanea*	Tela subcutánea 4, 6, 7, 11, 14, 16, 19, 20, 23, 25, 26, 28, 31, 32, 33, 36, 40, 42, 47, 52, 57, 65, 71, 72, 74, 78, 81, 98, 100, 101, 103, 107, (F-107), (F-107a), 110, (F-110), 113, (F-113), (F-113a), 119, 120, 122, 123, 126, 129, 130, 133, 135, 140, (F-140), 150, (F-150), (F-150a), 153, 153, 156, 157, 160, 184, 188, (F-189b), 192, 195, 199
Tendón conjunto	*Falx inguinalis sive tendo conjunctivus*	Hoz (falce) inguinal 43, (F-44), 45
Tendón de Aquiles	*Tendo calcaneus (Achillis)*	Tendón calcáneo 74, (F-74), 75, (F-75), 77, 81, (F-81a), (F-81b), (F-81c), 82, (F-82)
Transcavidad de los epiplones	*Bursa omentalis*	Bolsa omental 166, 170, 172, 174, 182
Triángulo de Beclard	*Sin equivalencia*	112
Triángulo de Farabeuf	*Trigonum caroticum*	Trígono carotídeo (F-122a), 125
Triángulo de Lieutaud	*Trigonum vesicae*	Trígono vesical (F-189a)

Triángulo de Pawlick	*Sin equivalencia*	190
Triángulo de Petit	*Trigonum lumbale*	Trígono lumbar 157
Triángulo de Pirogoff	*Sin equivalencia*	111, 112, 121
Triángulo de Scarpa	*Trigonum femorale*	Trígono femoral 46, 49, 56
Triángulo de Velpeau	*Sin equivalencia*	(F-113a), 114, 116, 123
Triángulo interdeferencial (interseminal)	*Sin equivalencia*	186
Triángulo omotricipital	*Trigonum occipitalis*	Trígono occipital 11, (F-11), (F-11a)
Trígono de Lieutaud	*Trigonum vesicae*	Trígono vesical 187
Trompa de Falopio	*Tuba uterina*	Tuba uterina 189, (F-190)
Tronco arterial tibioperóneo	*Sin equivalencia*	69, 75
Tronco venoso tirolinguofacial	*Sin equivalencia*	124
Troquín	*Tuberculum minus*	Tubérculo menor 8, (F-8)
Troquíter	*Tuberculum majus*	Tubérculo mayor 8, (F-8)
Tubérculo bicipital	*Tuberositas radii*	Tuberosidad del radio 14
Tubérculo de Chaissaignac	*Tubeiculum caroticum (vertebrae cervicalis VI)*	Tubérculo carotídeo (de la VI vértebra cervical) (F-113a), 114, 117, 121, 124, 125
Tubérculo de Gerdy	*Sin equivalencia*	64, 65, 72
Tubérculo de Lisfranc	*Tuberculum m. scaleni anterioris*	Tubérculo del m. escaleno anterior 120, 121
Tubérculo del tercer aductor	*Tuberculum adductorium*	Tubérculo aductorio 46, 56, 57, (F-64), (F-64a)
Tubérculo externo de la tibia	*Tuberculum intercondylare laterale*	Tubérculo intercondilar lateral 67
Tuberosidad anterior de la tibia	*Tuberositas tibiae*	Tuberosidad de la tibia 59, (F-64), (F-64a)
Tuberosidad externa de la tibia	*Condilus lateralis tibiae*	Cóndilo lateral de la tibia 58, 72
V. deltoidea	*Tuberositas deltoidea*	Tuberosidad deltoidea 4, 7, 8, 10, 13
Vaina del recto mayor del abdomen	*Vag. musculi recti abdomini*	Vaina de los mm. rectos del abdomen 149
Válvula de Bauhin	*Valva ileocecalis*	Valva (Válvula) ileocecal 177
Válvula de Gerlach	*Ostium appendicis vermiformis*	Orificio del apéndice vermiforme 179
Válvula de Vieussens	*Velum medullare superius*	Velo medular superior 90
Vena ácigos mayor	*V. azygos*	V. ácigos 144, 147, 148
Vena cubital	*V. ulnar*	V. ulnar (F-18), 19
Vena cubital superficial	*V. basilica*	V. basílica (F-18), 19, 20, (F-20), 28, 31
Vena dorsal del pene	*V. dorsalis profunda penis*	V. dorsal profunda del pene (F-189b), (F-193b)
Vena maxilar interna	*V. maxillaris*	V. maxilar 101
Vena safena externa	*V. saphena parva*	V. safena parva 74, (F-78)

Vena safena interna	*V. saphena magna*	V. safena magna (F-46), 47, (F-48), 50, 56, 57, 65, 74, 78, (F-78)
Vena(s) gástricas cortas	*Vv. gastricae breves*	Vv. gástricas breves (F-165a), 166
Vena(s) humerales	*Vv. brachialis*	Vv. braquiales 14, (F-14), 20
Venas mamarias internas	*Vv. thoracicae internae*	Vv. torácicas internas (F-134), (F-142c)
Venas(s)de Galeno	*Vv. cerebro internae*	Vv. cerebrales internas 90
Vértebra dorsal	*Vertebra thoracica*	Vértebra torácica 12, 96, 130

CONTENIDO

PALABRAS PRELIMINARES ..... Pág. 1

AXILA. Descripción anatomotopográfica ..... " 3

DELTOIDEA ..... " 7

ESCAPULAR ..... " 10

BRAQUIAL ANTERIOR ..... " 13

BRAQUIAL POSTERIOR ..... " 16

CODO ..... " 18
Región del pliegue del codo ..... " 18
Región olecraneana ..... " 22

ANTEBRAZO ..... " 25
Región antebraquial anterior ..... " 25
Región antebraquial posterior ..... " 27

MUÑECA o PUÑO ..... " 30
Región anterior del puño o muñeca ..... " 30
Región posterior de la muñeca ..... " 32

REGION PALMAR o PALMA DE LA MANO ..... " 35

REGION POSTERIOR DE LA MANO ..... " 39

REGION INGUINO-ABDOMINAL ..... " 42

REGION INGUINO-CRURAL. Triángulo de Scarpa. ..... " 46

REGION GLUTEA ..... " 51

REGION FEMORAL ..... " 56
Anterior ..... " 56
Posterior ..... " 62

RODILLA ..... " 64
Región anterior o rotuliana ..... " 64
Región poplítea ..... " 68

PIERNA ..... " 71
Región tibial anterior ..... " 71
Región tibial posterior ..... " 74

REGION ANTERIOR DEL CUELLO DEL PIE Y DORSO DEL PIE ... Pág. 77

REGION POSTERIOR DE LA GARGANTA DEL PIE ..... " 81

REGION PLANTAR ..... " 83

DISECCION DEL CEREBRO ..... " 87

MEDULA Y SUS ENVOLTURAS MENINGEAS ..... " 96

REGION OCCIPITOFRONTAL ..... " 98

REGION TEMPORAL ..... " 100

MEJILLA ..... " 103

REGION MASTOIDEA ..... " 107

CUELLO ..... " 110
Región suprahioidea ..... " 110
Región infrahioidea ..... " 113
Disección del cuerpo tiroides ..... " 116

REGION SUPRACLAVICULAR ..... " 119

REGION CAROTIDEA o ESTERNOCLEIDOMASTOIDEA ..... " 122

REGION PAROTIDEA ..... " 126

REGION DE LA NUCA ..... " 129

TORAX ..... " 133
Región esternal ..... " 133
Región costal ..... " 137
Región mamaria ..... " 140
Mediastino anterior ..... " 142
Mediastino posterior ..... " 147

ABDOMEN ..... " 149
Región anterolateral ..... " 149
Región lumbo-ilíaca ..... " 153

REGION LUMBAR ..... " 156

VIAS BILIARES ..... " 159

ESTOMAGO Y PANCREAS ..... " 164

DUODENO Y PANCREAS ..... " 168

REGION ESPLENICA	Pág.	173
YEYUNO - ILION	"	175
CIEGO Y APENDICE	"	177
COLON	"	180
VEJIGA Y RECTO (en el hombre)	"	184
VEJIGA, UTERO Y ANEXOS	"	188
PERINE ANTERIOR EN EL HOMBRE	"	192
PERINE POSTERIOR. Fosa isquio-rectal	"	195
REGION ESCROTAL O DE LAS BOLSAS	"	197
REGION SACRO - COXIGEA	"	199
TERMINOLOGIA	"	203
INDICE	"	227

INDICE ALFABETICO

A

Abdomen, 149, 153, 181
Abdomen, pared posterior del, 180
Abducción, 3
Abducción, brazo en, 10
Abducción, posición en, 11
Acromion, 4, 8
Acromion, ángulo posteroexterno del, 10
Acueducto de Silvio, 91
Aductor dedo gordo, 84, 86
Aguja para raquia, 200
Agujero:
- estilomastoideo, 104, 109, 127
- obturador, 185
- óptico, 92, 94
- oval, 93, 94
- redondo, 94
Agujeros sacros, 200
Alas de mariposa, 130
Ampula de Vater, 163, 170
Amputación del muslo, 58
Anastomosis espleno-renal, técnica de la, 167
Anastomosis porto-cava, 162, 167
Anatomía humana, 1
Anestesia:
- caudal, 200
- epidural, 97
- regional, 125
- transacra, 200
Anestesia caudal, profundidad de la aguja en, 200
Anfiartrosis, 135
Angulo:
- antero-externo, 4
- colónico derecho, 161, 180, 181
- colónico hepático, 180
- de Louis, 135
- de Pirogoff, 121
- del maxilar, 105, 127
- duodeno yeyunal, 167, 168, 170, 172, 175, 181
- ileocecal, 177, 178
- rodilla-duodenal, 168
- superoexterno de la región, 14
Angulo duodeno-yeyunal con el meso-colon transverso, relación del, 170
Anillo:
- cigomático, 102
- crural, 154
- del sóleo, 75
- del tercer abductor, 60
- interno del conducto inguinal, 43
Anillos de la tráquea, 115, 116
Ano, 185
Ano, elevador del, 193
Antebrazo, 18, 25
- región antebraquial anterior, 25
- disección, 25
- esquema, 25-b
Antebrazo, deformación traumática del, 18
Antebrazo sobre el brazo, flexor del, 14
Antemuro, 94
Antro de Highmoro, 106
Aorta, 134
- abdominal, 175
- descendente a la izquierda, 147
Apéndice, 178
- cecal, 177
- vermicular, 177
- xifoides, 133, 135, 142, 149
Apéndice, forma del, 177
Apertura de la vaginal 197
Aponeurosis clavi-pectoral, 4
Apófisis, 83, 107
- caracoidea, 4, 5, 7, 14, 101
- coronoides, 106
- coronoides del cúbito, 20
- espinosas, 129, 130, 156, 126, 200
- espinosa del axis, 131
- estiloides, 126
- mastoides, 87, 88, 107, 126, 129, 130
- orbitaria, 88
- transversa del Atlas, 131
- transversas, 157
- tranversas del axis y del Atlas, 131
- vertebral, 131
Apófisis coronoides, borde interno de la, 21
Aponeurosis, 4, 14, 19, 21, 23, 25, 78, 81, 98, 119, 120, 19, 21, 113, 110, 111, 123, 129, 130, 134, 150
- buccinatriz, 106

- cervical media, 120, 123, 124
- cervical profunda, 125
- clavi-coraco-axilar, 4
- de la cervical superficial, 113
- del músculo psoas-iliaco, 178
- del oblicuo menor, 150, 156
- del pectíneo, 48
- del pectoral mayor, 4
- del psoas ilíaco, 48
- epicraneal, 99
- epicraneana, 100, 101
- femoral, 47
- lumbar, 96, 157
- media del periné, 185
- perineal media, 186
- plantar, 84
- prevertebral, 117, 125
- prostático-peritoneal, 185, 186, 193
- umbílico-prevesical, 184
Aponeurosis perineal media, borde posterior de la, 186
Aponeurosis, tabique interno de la, 15
Aracnoides, 89
ARC femoral, 42, 44
Arco:
- arterial de la pequeña curvatura, 165
- cigomático, 87, 88, 98, 100, 102, 103, 104, 105, 107, 126
- de Douglas, 150, 152
- de Sudek, 176
- del pie, 83
- femoral, 149, 153
- fibroso, 153
Arco(s):
- arteriales, 175
- costales, 149
- femorales derecho e izquierdo, 178
Arcuatum, 194
Areola, 140, 141
Areolar, 150
Arteria, 5, 14, 111, 131
- acromiotorácica, 4, 5
- anterior, 14-a
- aorta abdominal, 170
- aorta descendente, 170, 183
- apendicular, 177, 178
- axilar, 3, 5, 6
- ascendentes o recurrentes, 24, 29
- carótida externa, 127
- carótida interna, 93, 127
- carótida primitiva, 114, 123, 124
- ceco-ilio-apendicular, 175
- cerebral media, 102
- cervical ascendente, 120
- cística, 161, 161-a
- colateral interna inferior, 20
- cólica derecha media, 175
- cólica derecha superior, 182
- cólica inferior derecha, 175
- cólica superior derecha, 175
- coronaria estomáquica, 164, 165
- cubital, 20, 21
- circunfleja 63
- cubital o colateral interna superior, 23, 26
- cúbito-palmar, 31
- deferencial, 198
- diferencial, 44
- digitales, 36
- epigástrica, 44
- escapular inferior, 11
- escapular superior, 11,
- espermática, 44
- epigástrica, 152
- escapular posterior, 120
- escapular superior, 12
- espermática, 198
- esplénica, 167
- facial, 127
- funicular, 44, 198
- gastroepiploica derecha, 169
- hepática, 161, 162, 164, 174
- hipogástrica, 189
- humeral, 13, 14, 15, 18, 20, 21,
- humeral profunda, 16
- interósea anterior, 27
- iliaca primitiva, 179, 183
- iliaca externa, 154
- lingual, 112, 127
- mamaria externa, 5
- mamaria interna, 134, 135, 152
- mediana, 92
- meníngea media, 89
- mesentérica superior, 170, 175, 182
- occipital, 132
- oftálmica, 92, 94
- ovárica, 189
- pancreático-duodenal, 162
- peronea, 75
- plantar, 86
- pulmonar, 145, 147
- radial, 20, 21, 27, 32
- radio-palmar, 36
- sacra, 191
- silviana, 92, 102

- subclavia, 145
- temporal profunda, 101, 102
- temporal superficial, 100
- tibial, 81
- tiroidea inferior, 117
- tiroidea superior, 116
- torácica inferior, 5
- vertebral 131
Arteria escapular superior, pasa la, 11
Arteria escapular superior, fosa infraespinosa, 11
Arteria ilíaca primitiva, buscar la, 189
Arteria humeral, relación de la, 19
Arteria uterina, limpiar la, 190
Arterias:
- bronquiales, 147
- de importancia quirúrgica, 162
- mamarias, 143
Arteriolas, 147
Articulación:
- acromio-clavicular, 3, 4, 7, 9, 10,17
- coxo-femoral, 51
- húmero-antebraquial, 22
- húmero-radio-cubital, 18, 22
- medio-carpiana, 30
- radio-carpiana, 30
- radio-cubital superior, 18, 22
- radio-cubital-inferior, 30
- trapecio-metacarpiana, 38
- cóndilo-radial, 21, 29
- cóndilo-maxilar, 101
- condilo-radial, 20, 21
- costocondral, 139
- costovertebral, 139
- escápulo-humeral, 3, 8, 10
- esterno-clavicular, 124, 134, 144
- esterno-costo-clavicular derecha, 144
- falsa, 14
- húmero-radio-cubital, 18
- lumbosacra, 170
- occipito-atloidea, 129
- radio-cubital superior, 18
- sacro-iliaca, 153, 189
- sacro-iliaca derecha, 175, 179
Articulación escápulo-humeral, movimientos de la, 12
Articulaciones metatarsofalángicas, 86
Asa:
- del hipogloso, 125
- descendente del hiplogoso, 115
- memorable de Wrisberg, 167
- sigmoidea, 180, 182
- terminal del ilion, 175
- del yeyuno-ilion, 178
- intestinales, 169
Ascitis, tratamiento de la, 162
Asterion, 88, 98, 100, 129
Astragalino, 79
Astrágalo, 79, 83
Aurícula derecha, 123, 146
Axila, 3, 10
- descripción anatomotopográfica, 3
- disección, 3
- esquemas, 3-a, 3-b, 4-a, 4-b, 6-b

B

Barrera de los boticarios, 177
Base de la axila, 3
Base de los maléolos, 71
Base del cráneo, 108
Base del mesoapéndice, 178
Bazo, hilio del, 167, 174
Bíceps, 4, 8, 14, 14-a, 20
Bíceps, borde externo del, 20
Bíceps, borde interno del tendón del, 20
Bíceps, aponeurosis cubre al, 14
Bíceps, expansión aponeurótica del, 19
Bíceps, fibras del, 14
Bíceps, tendón del, 20
Bisagra, 4, 98, 103, 107, 110, 119, 122, 137, 140, 149, 151, 156, 173, 195, 197
Bisagras, 7, 13, 19, 74, 77, 81, 126, 129, 134, 160, 177, 181, 192, 200
Bisel, 101
Bisturís, 159-c
Bola de Bichat, 104
Bolsa serosa decraneana, 23
Borde(s):
- interno del coracobraquial, 4,5
- del colon ascendente, 175
- del esternón, 133
- del músculo esternocleidomastoideo, 113
- inferior del páncreas, 175
- del acromion, 7
- del talón, 81
Bóveda craneana, 98
Bóveda plantar, 83
Braquial anterior, 13, 20
- disección, 13
- esquema de la región braquial, 13-b, [illegible]
Braquial anterior, tendón del, 20
Braquial posterior, 16

- disección, 16
- esquemas, 16-a, 16-b
Braquial cutáneo interno, basílica del, 14
Brazo, amputación del, 14
Brazo por fractura, deformación del, 17
Bregma, 88
Brevilíneos, sujetos, 12
Bulbo de la uretra, 185, 193
Bulbo duodenal, 168
- cara posterior del, 169
- disecar el, 169

C

Cabeza del húmero, 7
Cabeza del páncreas, 163, 170, 182
- cara anterior de la, 165
- borde superior de la, 169
Cabezas de las costillas, 148
Cadáver en decúbito, 109
Cadáver en decúbito lateral, 137
Cadáver femenino, 154
Cadáveres secos, 135
Cadena ganglionar carotídea, 124
Cadena ganglionar simpático-torácica, 148
Cadenas ganglionares, 147
Calcáneo, 81, 81-b, 81-c, 81-d, 82-a, 83
Cálculo en el conducto hepático, extracción de, 161
Canal:
- deltopectoral, 4
- bicipital, 13
- interno,18
- externo,18
- de Stenon, 103, 104, 105
- de torsión del húmero, 16
- de Wharton, 112
- deferente 197, 198
- del cuboides, 86
- dèltopectoral, 4
- parieto-colónico derecho, 183
Canales bicipitales, 13
Canales sacros, 199
Capa aponeurótica, 137
Capa areolar, 113
Capa muscular superficial, 137
Capa premamaria, 140
Capacidad productora, 135
Cápsula, 94
- acromiocoracoidea, 8
- articular, 8
- del cuerpo tiroides, 117
- radial, 21
Cara exocraneal mastoidea, 108
Cardias, 164
Carótida, 114
- externa, 102, 144
- interna, 128
- primitiva, 115, 117, 124, 145
- primitiva izquierda, 144
Cartílago cricoides, 116, 117
Cartílago(s), 135
- tiroides, 117
- segundo, tercero y cuarto, 143
- tercero, cuarto y quinto, 146
Caserius, perforado de, 5
Cavidad:
- apendicular, 179
- craneana, 94
- del omoplato, 23
- glenoide, 14, 34
- glenoidea, 8
Cavidad glenoide del omoplato, porción inferior de la, 16
Cayado aórtico, 145
Cayado de la aorta, 124, 144, 146
Capa aponeurótica, 107
Ceja, 98
Células mastoideas, 109
Celulosa subaponeurótica, 99
Centro de Broca, 92
Cerebelo, 90. 91-b
Cerebelo, levantar al, 132
Cerebro, 87
- disección, 87
- esquemas, 87-a, 87-b, 87-c, 87-d, 91-b
Cesárea, aplicación en cirugía de la, 189
Cesárea extraperitoneal, 188
Chauvet, zona de alarma, 12
Ciático poplíteo interno, 76
Cicatriz umbilical, 149
Ciego, 153-a, 153-b, 178, 180
Ciego, desembocadura del, 175
Ciego inicial del colon, 177
Ciego y apéndice, 177
- disección, 177
Cilindro aplanado, forma de, 18, 30
Cinta de Maissiat, 58
Cintilla ilio-pubiana, 44, 45
Cintilla iliopectínea, 49
Cintilla olfatoria, 92, 94
Cintilla óptica, 92, 94

Cintillas, 84, 178, 180
Cintillas o tenias, 177
Circunflejo, filetes finos del, 16
Cirugía de recto, 176
Cirugía, tiempo operatorio en, 182
Cisterna magna, 132
Cisura de Rolando, 88, 92
Cisura de Silvio, 87
Clavícula, 4, 8, 119, 119-a, 120, 122, 123, 125, 133, 141, 143
Clepsidra, 129
Clínica quirúrgica, 1
Codo, 18
- disección, 18
- esquema pliegue del codo, 18-a
Codo, región posterior del, 18
Cola de caballo, 199, 200
Cola del páncreas, borde superior de la, 174
Cola del páncreas y el bazo, distancia entre la, 174
Colecciones purulentas, 157
Colecistitis, 12
Colédoco, 170, 172
Colgajos de grasa, 180
Colon, 180
- ascendente, 169, 180, 181
- descendente, 180
- ilio-pélvico, 180, 181, 182
- iliopelviano, 175
- transverso, 164, 168, 176, 180, 181
- segmentos del, 180
- medida del, 180
- calibre del, 180
- abolladuras del, 180
- haustros del, 180
Colon ascendente, iniciación del, 178
Color:
- azul pizarra, 124
- azul-gris, 115
- blanco nacarado, 82
- blanco sucio, 186
- blanco y nacarado, 5
- blanco-amarillento, 141
- café sucio, 126
- gris amarillento, 116
- gris rosado, 177
- gris verdoso, 160
- marfil brillante, 120
- rojizo, 116
- violeta obscuro 173
Colpotomía posterior, 190
Columna vertebral, en contacto con la, 173
Columna vertebral lumbar, 125, 153, 156
Columna hiolaringotraqueal, 113
Columna ósea, 157
Columna vertebral, 119, 142, 147, 148
Columnitas fibrosas, 100
Comisura gris, 91
Comisura labial, 106
Comisura labios, 103, 104
Compartimiento cerebral medio, 108
Compartimiento osteofibroso, 111
Compartimiento retroestiloideo 128
Concha:
- del occipital, 131
- del temporal, 102
Cóndilo, zona de alarma, 12
Cóndilo interno del fémur, 46
Conducto:
- auditivo externo, 126
- cístico, 161
- colédoco, 162, 163, 166, 170
- de Stenon, 104, 106
- de Wirsung, 170
- deferente, 44
- espermático, 185
- inguino-crural, 46
- hepato-colédoco, 161
- linfático-torácico, 121
- óseo, 15
- osteofibroso, 31
- radiocarpiano, 31
- subpúbico, 50
- torácico, 148
- torácico-linfático, 147
- urinario, 179
Conformación de las vías de los rectos anteriores, 150-b
Coracobraquial, 4, 5
Coracoidea, escotadura, 11
Corazón, 146, 147
Corazón, pinza de, 160
Cordón del nervio gran simpático, 148
Cordón espermático, 197
Cordón grueso, 191
Corredera bicipital del húmero, 4, 5
- de los tendones de los flexores, 31
Corte:
- de Charcot, 94
- de Flechsig, 94
- de Kroenlein, 102
- de la piel, 130
- de la muñeca anterior y posterior, 30-a, 32-a
- de separación de los músculos bulbo-cavemo-

sos, 193-a
- del pectoral mayor, 4-a, 4-b, 10-a
- del trapecio y del deltoides, 11-a
- frontal de la región, 185-b
- ilustrativo de la región vesical en el hombre, 189-d
- medio xifo-umbilical, 160
- sobre las apófisis espinosas, 96
- superior sobre el arco cigomático, 103
- transversal del píloro, 165-c
- y separación del tríceps, 16-a
Corte de la región:
- abdominal, 150, 160-a
- arterial, 134-a, 134-b
- braquial anterior, 13-a, 13-b
- braquial posterior, 16-a, 16-b
- carotídea, 122-a
- codal, 18-a
- conjunta del dorso y cuello del pie, 77-b, 78-a, 79-b
- costal, 138-a
- de la nuca, 129-b
- de la vejiga y anexos en la mujer, 188-a
- de la vejiga y recto, 188
- de vías biliares, 162-a
- escapular, 10-a, 11-a, 11-b
- escrotal, 197
- esternal, 134
- femoral anterior, 56-a, 58-a
- femoral posterior, 62-a, 62-b
- glútea, 51-b, 52-a
- infrahioidea, 113-a
- inguinoabdominal, 42-a, 44-a
- inguinocrural, 46-a, 48-a
- lumbar, 156-a
- mediastino anterior, 142-a
- palmar, 36-a, 37-a, 37-a
- plantar, 83-b, 84-a
- poplítea, 68-a, 69-b
- posterior del cuello del pie, 81-a, 81-b, 81-c, 81-d, 82-a
- rotuliana, 64-a, 64-b, 64-c, 66-a
- tibial anteroexterna, 71-b. 72-a
- tibial posterior, 74-a, 75-b
- vesical, 184-a
Corteza cerebral, 102, 109
Costillas, cortar con sierra las, 173
Coxis, vértice del, 185
Plano óseo, 108
Crepitación ósea, 15, 17
Cresta:
- del frontal, 98
- esfenotemporal, 102
- ilíaca, 149, 151, 153, 153-c, 156, 157
- supramastoidea, 107, 108
Criterio de Tillaux, 149
Cuadrado:
- de los lomos, 151
- muscular de Silvio, 85
Cuadrilátero de Bergmann, 88, 108
Cuarta vértebra lumbar, 175, 182
Cuarta vértebra dorsal, pasa por la, 12
Cuarta vértebra lumbar, a nivel de la 168
Cuarto ventrículo, 129
Cúbito, 18
Cubitus valgus, 18
Cubitus varus, 18
Cuchillo mal afilado, 1
Cuchillo ni tijeras, no emplear, 161
Cuello 110
- región suprahioidea, 110
- disección, 110
- esquema, 110-a
Cuello de la matriz, segmento supravaginal del, 190
Cuello del pie, 77
Cuello quirúrgico del húmero, 8
Cuenta de los elementos figurados, 135
Cuero cabelludo, 98, 100, 129, 130
Cuerpo:
- calloso, 90
- tiroides, 124
Cuerpos vertebrales, 147
Cúpula diafragmática, 174
Cúpula radial, 21

D

Danza de las arterias, 101
Dartos, 198
Décimo par, 93
Decúbito dorsal, 3
Decúbito dorsal, cadáver en, 192
Dedo "gordo", 71, 75, 79
Dedo de guante, 177
Dedo índice, 120
Dedo índice, introducir el, 161
Deformación del pie, 83
Deformaciones del cuello del pie, 77
Delantal de los epiplones, 181
Deltoidea, 7
- disección, 7

- esquema, 8-a
Deltoides, 10
Desaparición del LCR, 97
Descripción anatomotopográfica de la región axilar, 3
Descripción de Testut-Jacob, 149
Desdoblamiento:
- de la aponeurosis del olbicuo menor, 151
- de la aponeurosis prevértebra, 124
- de la vena ácigos mayor, 144
Desembocadura:
- del asa terminal del ilion, 177
- del cístico, 162
- del ilion en el ciego, 175
- ilio-cecal, 175, 177
Desgarro de periostio, 138
Desviación lateral de la columna, 10
Diáfisis, 14
Diafragma, seccionar al, 160
Diafragma, 145, 181
Diafragma y la parrilla costal, relación entre el, 174
Diagnóstico de luxaciones y fracturas, 80
Diámetro biespinal posterior, 200
Diente canino, 106
Digástrico, 112
Díploe, 99
Disecación de venas, 19
Disecar, saber, 112
Disección, 13, 181
- de arteria, 6
- de la muñeca, 33
- de la región esplénica 173
- de la región sacra-coccígea, 199
- de la vena porta, 162
- de las bolsas, 197
- de nervios, 6
- de piel y tejido celular, 150
- de vena de la axila, 6
- de vías biliares, 160
- del abdomen, 153
- del cerebro, 87-a, 87-b, 87-c, 87-d, 91-b
- del codo, 18
- del cuerpo tiroides, 116
- del periné anterior, 192
- del tórax, 134
- del yeyuno-ilion, 175
- del periné posterior, 195
- laboriosa, 131
Dorsal ancho, 3, 138
Dorsal ancho, borde inferior del , 16
Dorso del pie, 78
Dos hojas, 101
Duodécima costilla, 156
Duodeno, 182
Duodeno,
- primera porción del, 160
- segunda porción del, 162, 163
Duodeno y páncreas, 168
Duramadre, 88, 89, 91, 96, 97, 132

E

Eje de la Apófisis, 108
Eje del externón, 133
Elevador del ano, 185, 194
Eminencia(s):
- externa o tenar, 35
- interna o hipotenar, 35
- inferior o rodete dígito-palmar, 35
Epicóndilo, 16, 18
Epididimo, 198
Epigastrio, 150
Epiplón, 178
Epiplón gastro-colónico, 181
Epiplon mayor, 164, 169, 180, 181
Epiplón menor, 165
Epitróclea, 16, 19
Erinas, 159-d
Escafoides, 30
Escápula, 3, 10
Escápula alata, 10
Escápula,
- borde externo de la, 11
- borde interno de la, 12
Escápula, movilidad de la, 12
Escapular, 10
- disección, 10
- esquemas, 10-a, 11-a, 11-b, 11-c
Escápulo-humeral, 3
Escoliosis, 10
Esfenoides, 102
Esfínter:
- de Walther-Alvarez, 175
- del ano, 185
Esfínter estriado, no cortar el, 195
Esófago, 115, 124, 147
Esófago cervical, 113
Esófago torácica, 147
Espacio:
- de Gerard-Marchand, 89
- de Retzius, 184

- despegable de Gerard-Marchant, 99, 102
- hepatofrénico, 160
- máximo vértebro-faringeo, 129-a
- pial, 200
- ponto-petro-cerebeloso, 93
- prevesical, 184
- retrocavidad de los epiplones, 172
- subaracnoideo, 97,
- subfrénico, 160
- vértebro-máxilo-faringeo, 127, 128
Espacios:
- intercondrales, 135
- intermeníngeos, 96
Espina:
- del omoplato, 7, 8, 11
- del pubis, 149, 184
- escapular, 8, 11
- iliaca, 153
- iliaca anterior y superior, 149, 151, 178
Espinilla, 71
Esplenio de la cabeza, 108
Esquema:
- de la nuca, 129-a
- de la vejiga en la mujer, 189-a
- de la vejiga y anexos (en la mujer), 188-a
Esquema explicativo, 2-a
Esquemas:
- del codo, 18, 18-a, 18-b, 20-a
- de la región escrotal, 197-a, 197-b
- de la región perineal, 192-a, 192-b
- de los músculos bulbo-cavernosos, 193-a, 193-b
- del abdomen, 153-a, 153-b, 153-c, 153-d, 153-e, 153-f
Esternocleidomastoideo, 119
Esternón, 107, 123, 129, 135, 144
Estetoscopio, 20
Estómago, 160
Estómago, borde inferior del, 164
Estómago, gran curvatura del, 181
Estómago, arco arterial mayor del, 182
Estómago y páncreas, 164
Excavación calcáneo-astragalina, 80
Exocraneal, 108
Exploración de segmentos, 35
Explorador de vías biliares, 159-b
Extirpación de ganglios, 144

F

Falange, 84, 85
Faringe, 112
Fascia:
- de Zuckerkandl, 158
- iliaca, 48, 154, 178
- superficiales, 25, 33, 110, 113, 126, 137, 113, 150, 197
-transversales, 44
-cribiformis, 48
Fascículo:
- coronoideo, 21
- epitroclear, 21
Fibras:
- arciformes, 112, 120
- arciformes de concavidad inferior, 150
- carnosas, 112
- del bíceps, 44
- del tendón del tríceps, 23
- del deltoides, 8
- del hiogloso, 112
- musculares, 130
- musculares del risorio, 126
Fibras nerviosas y fibrosas, red de espesas, 170
Filetes nervosos, 44
Fístulas rectoperitoneales, importancia de las, 196
Flaco, 10
Flebotrombosis, 47
Flexor, 21, 81, 81-c
- corto, 38
- profundo, 39
- tibial, 82
Focos de auscultación cardiaca, 134
Fondo:
- de Douglas, 186
- de la vejiga, 186
- de saco de Douglas, descubrir el, 190
- de saco de Douglas, 189
- de saco gingivolabial, 106
- de saco pleural costodiafragmático, 160
- de saco pleural inter-ácigo esofágico, 148
- de saco pleural inter-aórtico esofágico, 147
- de saco peritoneal prevesical, 184
- vesical, 186
Fondos de saco, dos, 163
Fondos de saco pleurales, 143
Forma:
- cuadrilátera, 83
- de abanico, 101
- de bivalva, 177
- de V, 5
- de V_2, 130
- triangular, 119
Forsa temporal, 102

Fosa:
- canina, 105, 106
- de Krausse, 154, 179
- de Meckel, 92
- ilíaca, 153
- ilíaca interna, 178
- ilíaca interna de Tillaux, 153
- ilíaca interna derecha, 177
- infraespinosa, 10, 11
- infraespinosa, introducir en la, 11
- isquio-rectal, 192, 196
- ovárica, 179
- ovárica de Krausse, 189
- supraespinosa, 10, 11
- temporal, 100
Fosa ilíaca, semiología del dolor de la, 178
Fosita suboccipital, 129, 131
Fractura, signos de, 15
Fractura de la rótula, 66
Fractura de costilla, 138
Fragmento de costilla, 138
Frente, 98
Frontal, 98

G

Ganglio:
- Gasser, 93
- linfático de Cloquet, 49
- simpático, 127
- simpático cervical, 114
- simpático cervical superior, 128
Ganglios, 121
- linfáticos, 6, 111, 124
- linfáticos epitrocleares, 19
- simpáticos, 154
Garganta del pie, 78
Glabela, 87, 98
Glándula pancreática, abrir la, 170
Glándula:
- mamaria, 140, 140-a
- parótida, 104
- pineal, 90
- salival, 126
- salival parótida, 126
- salival submaxilar, 111
- submaxilar, 112
- tiroides, 114, 113-b
Glándulas:
- cebáceas, 84, 103, 130, 134
- paratiroides, 117
- sudoríparas, 84, 103, 130, 134
Glosofaríngeo, 93
Glúteos mayores, bordes de los, 192
Gonion, 103, 105, 110, 111, 117, 122, 124, 127
Gordos, 110
Gran:
- arco arterial del estómago, 180
- curvatura del estómago, 165
- delantal, 181
- dentado, 10
- epiplón, 180
- trocánter, 46, 51
Grandes vasos del corazón, 144
Grasa, 81
Grasa abundante, 84
Grupo muscular epitroclear, 18
Grupos ganglionares traqueobronquiales, 144

H

H, semejanza a, 138
Haces de Goll, 91
Hematomas, 99
Hemidiafragma izquierdo, 147
Hemisferio, 94
Hemorragia abundante, 138
Hemorragia severa, 161
Hemostasia, 19
Hemostasia indispensable, 177
Hendedura esfenoidal, 94
Hendidura llamada vértice, 3
Hernia crural, 46
Hernia muscular traumática, 14
Hernias inguinales, 42
Hernioplastía, 45
Hiato de Winlow, 161, 172
Hiato sacro coxígeo, 199
Hiato Winslow, 169
Hidropesía, tratamiento de la, 162
Hígado, 160, 165-b
Hígado, borde del lóbulo izquierdo del, 164
Hígado, hipertrofia del, 173
Hilio del bazo, 167
Hilo nervioso del patético, 91
Hiperhidrosis, 84
Hipertensión portal, tratamiento de la, 162
Hipogástrica, 155
Hipogastrio, 150
Hipogloso, 93, 94, 124
Hipogloso mayor, 125, 127

Histerolabo, 189
Hocico de Tenca, 190
Hoja:
- aponeurótica, 103, 126
- de Told, 167, 170
- de Treitz, 170
- media, 157
- peritoneal, 166, 175
- visceral aracnoidea, 97
Hojas aponeuróticas, 111
Hojillas de la fascia superficialis, 119, 122
Hojillas laxas, 110
Hombre, recto en el, 185
Hombro, 10
Horquilla del esternón, 134
Horquilla esternal, 113, 115, 116, 123, 142
Hoz del cerebro, 89. 90
Hueco:
- axilar, 3
- poplíteo, 68
- supraclavicular, 119, 120
- supraesternal, 113
Hueso, 135
- coxal, 153
- cóxis, 199
- escafoides, 34
- fracturado, 14
- hioides, 110, 111, 117, 123, 124, 125,
- húmero, 14, 34
- malar, 100
- piramidal, 34
- pisiforme, 21
- sacro, 199
- semilunar, 34
Hueso escapular, espina del, 10
Hueso humeral, corte del, 15
Huesos témporo-parietal y occipital, 107
Húmero, 6, 14
- tricipital, 11
Húmero, cuello quirúrgico del, 11
Húmero, tabiques en el, 13
Húmero, conducto óseo del, 15
Húmero, médula del, 15
Húmero, periostio del, 15
Húmero, corte del, 17
Húmero, cóndilo del, 21
Húmero-tricipital, cuadrilátero, 11

I

Ideas de Testut-Jacob, 153
Ideas de Tillaux, 156
Ilio-costal, 157
Importancia del tiempo operatorio, 116
Incisión longitudinal, 176
Incisión, gran peligro en la, 116
Incordios o bubones, 47
Inervación de los músculos extensores, supinadores y radiales, 20
Inflamación de la parótida, 126
Inflamación de la pleura, 143
Inframesocolónico, 169
Infundibulum crural, 48
Inion, 87, 88, 98, 129, 131
Inserción del tendón del braquial anterior, 20
Inserciones de la aponeurosis, 157
Instrumental, 1, 109
Instrumental costotomo y legra, 137
Intersección de la línea xifoidea con la mamaria izquierda, 146
Intestino delgado, 175, 176, 181
Introducción de sustancias medicinales, 19
Invaginación, 179
Inversión de la vaginal, 197
Irrigación mesentérica del yeyuno-ilion, 175
Isquión, cara interna del, 195
Isquión a isquión, 192
Istmo del tiroides, 116, 118

J

Jaula torácica, 133, 137

K

Kroenlein, topografía cráneo-cefálica de, 87
Kroenlein, esquema del cráneo y cerebro de, 87-a, 87-b

L

Lambda, 88
Lámina:
- aponeurótica, 135
- fibrosa, 139
- vítrea, 99
Lámina, perforando la, 199
Laparotomía, 177, 184, 188
Lecho hepático de la vesícula, 163
Legra, 96, 102
"Lenteja", 117

Ligadura, 117
Ligadura de las carótidas, 124
Ligamento(s):
- anchos, 189
- anular, 78
- anulares del tarso, 81
- axis-atloideo, 132
- cervical superior, 130
- cístico-colónico, 160
- de Henle, 44
- de Hesselbach, 44
- de Allan Burns, 47
- de Cooper, 59, 49
- esfeno-petroso-glenoideo, 93
- freno-colónico izquierdo, 183
- freno-esplénico, 174
- freno-colónicos, 180
- gastro-colónico, 164, 180, 181, 182
- gastro-duodeno-hepático, 161, 169, 165
- gastro-frénico, 165
- gastro-hepático, 164, 165
- ilio-ovárico, 155, 189
- lumbo-ovárico, 189
- limbo-ovárico, 155
- menisco rotuliano, 67
- neumogástrico, 165
- occípito-atloideo, 132
- pleuro-pleural, 143
- púbico-vesicales, 184
- redondo, 43, 45
- redondo del hígado, 164-b
- redondos, 189
- reno-esplénico, 174
- sacrociáticos, 185
- suspensor de la axila de Gerdy, 4
- suspensor del hígado, 160
- tubo-ovárico, 189
- útero-ovario, 189
Ligamento gastro-colónico con mesocolon transverso, fusión del, 169
Ligamento gastro-esplénico, poner tenso el, 166, 173
Ligero golpe de martillo, 106
Linea(s):
- articular de Lisfranc, 80
- articular torso-metatarsiano, 80
- aurículo-infraorbitaria, 87
- aurículo-infraorbitraria de Kroenlein, 107, 109
- axilar, 149, 156, 177
- axilar anterior, 140, 143
- axilar posterior, 4, 10
- biacromial, 129
- biauricular, 87
- biescápulo-apexiana, 12
- biespinal, 160
- biespino-escapular, 12
- bimastoidea-apexiana, 129, 131
- blanca, 112, 150, 152
- curvas occipitales superiores, 129
- cricoidea, 117
- curva occipital, 130
- de Kroenlein, 88, 92
- de Ollier, 56
- de Peter, 51
- de Spigel, 151
- epitrócleo-epicondílea, 13, 18, 20, 27
- escapular, 12, 149, 156
- espinal, 156
- esternal, 133, 146
- hipogástrica, 182
- iliotrocantérea superior e inferior, 51
- intermaleolar, 80
- mamaria, 133
- mamaria izquierda, 146
- media, 87, 130, 149, 147, 156
- media cigomática, 87, 102
- milohioidea, 111
- paraescapular, 12
- paraesternal, 133, 140
- paraescapular, 12
- pisiforme-escafoidea, 27
- supraorbitaria, 87, 102
- tibiotarsiana, 77
- Tillaux, 34
- retromastoidea, 87
- vertical, 4
- xifoidea, 133, 146, 160, 164, 181
Líquido cefalorraquídeo, 97
Lóbulo:
- de Spigel 164, 169
- de Spigel del hígado, 161, 172
- frontal, 92
- temporal, 92, 102, 109
Lóculo, 111
Longilíneos, sujetos, 12

M

M, conjunto de venas, 19
Maléolo, 78, 79
Manejo esternal, 144
Mango del esternón, 146

Mano en borla, 29
Mano zamba:
- palmar, 35
- dorsal, 35
- cubital, 35
- radial, 35
Manzana de Adán, 117
Marcar con tinta, 7
Masa:
- del Atlas, 131
- glandular, 127
- muscular dorso-lumbar, 156
Masa encefálica, levantamos la, 94
Mastoides, 98, 124, 125
Mastoiditis supuradas, 107
Matriz, ángulo de la, 191
Matriz o útero, 188
Maxilar inferior, 110, 111, 126, 127
Meato auditivo, 108, 126
Mediastino, 142
- mediastino anterior, 142
- disección, 142
- esquemas, 142-a, 142-b, 142-c, 142-d, 143-b, 144-a, 144-b, 144-c
Mediastino posterior, 147
- disección, 147
Médula, 15
Médula ósea, 135
Médula y sus envolturas meníngeas, 96
- esquema, 96-a
Mejilla, 101, 103
- disección, 103
Membrana tirohioidea, 117
Meninge blanda, 97
Meninge dura, 89, 90, 99, 102
Meninges, 109, 200
Mentón, 105,110, 111, 117
Mesenterio, 175
Meso, 182
- apéndice, 177, 178
- colon, 182
- ilio-pélvico, 182
- sigmoideo, 153, 175
- transverso, 175, 182
Meso colon transverso, hoja inferior del, 167
Meso-colon transverso, no cortar el, 165
Mesos o repliegues, 180
Metámeras, 152
Metatarsianos, 83
Mielogramas, 135
Mucosa labial, 106
Muelleo, 83
Mujer, útero en la, 185
Muñón del hombro, 7
Músculo(s):
- abductor, 46
- abductor del brazo, 8
- aductor, 85
- ancóneo, 28-a
- bíceps, 13
- braquial anterior, 14, 20
- buccinador, 104, 106
- bulbo-cavernosos, 193
- carotídeo, 124
- cigomático, 104
- cigomáticos mayor y menor, 106
- coracobraquial, 4, 5, 14, 14-a
- cuadrado de los lomos, 183
- cuadrado lumbar, 157
- cuadrilátero mayor, 11
- cubital anterior, 21
- cutáneo, 5
- cutáneo del cuello, 113, 119, 122
- deltoides, 8, 11
- digástrico, 128
- dorsal ancho, 3, 11, 137, 138
- esplenio, 130
- esternocleidohioideo, 115, 124
- esternocleidohioides, 114
- esternocleidomastoideo, 107, 114, 126, 135
- esternocondrotiroideo, 115
- esternotiroideo, 114, 115, 116
- estilohioideo, 112
- extensor del codo, 23
- flexor, 75
- flexor común profundo de los dedos, 21
- flexor común superficial de los dedos, 21
- gemelos, 71,
- hioideo, 111
- inferiores, 11
- infraespinoso, 8, 11
- infrahioideos, 115
- intercostal, 135
- intercostal interno, 139
- isquio-cavernoso, 193
- largo supinador, 20
- masetero, 103-b, 104, 105, 106, 126, 127
- masticador, 101, 106
- milohioideo, 110
- oblicuo mayor y menor, 131, 150, 157, 157-b
- omohioideo, 123
- omohioides, 114
- palmar mayor y menor, 21
- pectoral mayor y menor, 3

- pedio, 79, 79-b
- plano delgado, 71, 130
- plantar delgado, 71
- primer aductor, 46
- pronador redondo, 20, 21
- psoas, 178, 183
- pterigoideo, 105
- recto mayor, 131, 151
- redondo menor, 8
- risorio de Santorini, 106
- satélite, 15, 26
- sartorio, 46
- satélite, 15
- serrato, 6
- serrato mayor, 10, 137, 135
- serrato menor posterior y superior, 130
- sóleo, 71
- subclavio, 6
- subescapular, 3, 6, 8
- supinador, 14
- supinador largo, 14, 20, 21
- supraespinoso, 8
- temporal, 100, 101
- tirohioideo, 114
- transverso del periné, 186
- triceps braquial, 16
- trapecio, 11, 130
Músculo supraespinoso, aponeurosis del, 11

N

Nervio(s): 112
- abdomino-genitales, 158
- abdominogenitales mayor y menor, 151
- apendicular 177, 178
- braquial cutáneo interno, 5, 19
- ciático poplíteo, 73
- circunflejo, 8, 11
- crural, 154, 179
- cubital, 5, 15, 17, 26, 36
- de Arnold, 131
- espermático del plexo renal, 44
- espinal, 128
- esplácnico derecho, 148
- facial, 103, 104, 108, 109, 127
- fémoro-cutáneo, 178
- frénico, 120, 121, 143
- frénico derecho, 144
- génito-crural, 154
- glosofaríngeo, 127, 128
- hipogloso mayor, 111, 112, 124
- infraorbitario, 104, 105, 106
- laringeo superior, 117
- lingual, 112
- mediano, 5, 6, 13, 14, 14-a, 27, 36
- mediano cutáneo, 14-a
- motor ocular, 92
- músculo-cutáneo, 5, 14, 19, 20, 31
- músculo-cutáneo, filetes del, 14
- neumogastrico, 114, 124
- neumogástrico derecho, 145
- obturador, 185
- plantar, 86
- presacro, 191
- pudendo interno, 196
- pudendos internos, 194
- radial, 6, 16, 19, 21
- recurrente izquierdo, 115, 116, 117
- "respiratorio" de Bell, 6
- safeno, 78
- safeno interno, 58
- simpático cervical, 114, 117, 125
- subclavio, 120
- suboccipital de Arnold, 130, 131
- trigémino(s), 92, 94
Nervio radial, filetes del, 14
Nervio radial, ramitas del, 19
Nervio, tronco delgado y fino del, 19
Neumogástrico, 114, 115, 124, 127, 147
Noveno cartílago costal, 149
Noveno par, 93
Novocaína, infiltración de, 200
Nuca, 110
Núcleo:
- caudado, 94
- fibro-muscular del periné, 193
- lenticular, 94

O

Oblicuo:
Occipital, 98
Octava costillas, 137
Octavo espacio intercostal, 12
Octavo par, 93
Oleacraneana, 22
- esquema, 22-a
- disección,. 23
Olécranon, 16
Ombligo, 150, 152, 160, 177, 178, 183

Omoplato, 10, 130
Omoplato, bordes del, 10
Omoplato, borde externo del, 11
Omoplato, ángulo posterointerno del, 12
Onceavo par, 93
Orbicular de los:
- ojos, 105
- párpados, 106
Orejones, 126
Orejuela de la aurícula, 146
Organo retroperitoneal, 172
Organo rudimentario, 140
Organos pelvianos, anestesia de los, 200
Orificio del conducto auditivo, 108
Orificio del diafragma, 146, 148
Orificios ureterales y uretral, 186
Ortocardiograma, 146
Osteosíntesis intramedular, 61
Ovario, 155, 179

P

Pabellón:
- de la oreja, 107, 108
- de la trompa, 191
Palabras preliminares, 1
Páncreas, 172, 182
Páncreas, cara anterior del 166
Paquete:
- vásculo-nervioso, 14, 15, 17, 114, 128, 139,
- vásculo-nervioso axilar, 3
- vásculo-nervioso-pudendo interno, 54
- vásculo-nervioso del cuello, 113, 115, 124, 125
Paquimeninge, 89
Parálisis:
- del antebrazo, 29
- faciales, 104
Pared:
- abdominal, 164, 177, 180
- inferolaterales, 69
- esternocondral, 134
- inferolaterales, 69
- interna torácica, 147
- superointerna, 69
- superior aponeurótica, 111
- superior del ventrículo medio, 91
Parietal, 98
Parótida, 103, 126, 128
Parrilla costal, 164, 181
Pata de ganso, 49, 57, 59, 64-b
Patología del hígado, papel importante en la, 170
Pectoral:
- mayor, 3, 7, 4, 5, 135, 140, 141
- menor, 4, 5
Pedículo:
- hepático, 161
- ovárico, 189
- pulmonar, 147
- pulmonar derecho, 147
Pedúnculo cerebral, 92, 94
Pelvis, 153, 177
- de Henle, 194
Pelvis, declive de la, 190
Peñasco, 92, 93
Pequeña curvatura del estómago, 162
Pequeño epiplón, 161
Pera colgante, 197
Perforado de Caserius, 5
Pericardio, 136, 143, 145, 147
Periné anterior en el hombre, 192
Periné, núcleo fibromuscular del, 185
Periné, piel del, 185
Periné posterior. Fosa isquio-rectal, 195
Periostio, 15, 89, 99, 105, 138
Peritoneo, 177, 179, 181
- parietal, 178
- rechazado, 189-b
- tenso, 162
Peritoneo, corte del, 183
Peritoneo, despéguese el, 185
Peritoneo, seccionar el, 170
Peroneo, 71, 75
Pezón, 140, 141
Pial, 97
Piamadre, 97
Pie:
- plano, 83
- plano valgo, 86
- zambo, 76
Piel, 100, 110
- lampiña, 103
Piel, sutura de la, 17
Piel y dartos, 197
Pierna, 71-
Pilar de Colles, 43
Pilar:
- externo, 42-a
- interno, 42-a
- posterior, 42-a
Píloro, 160, 162, 164. 182
Píloro,
- borde inferior del, 165

Pinza(s):
- de anillos, 173
- de corazón, 188, 189
- de Duval, 1, 159-a
- de Kocher, 43, 159-c
- de Pean, 43, 159-c, 168
- de Pean o de Kocher, 1
- paracística, 159-a
Pirámide, 94
Piso de la boca, 110, 112
Plano:
- aponeurótico, 16, 150
- areolar, 110
- biespinal, 160
- cricoideo, 124
- del hioides, 113
- esquelético, 29, 80, 107, 108, 125
- fascia superficial, 42
- hioideo, 110
- laminar, 47
- muscular, 120, 138
- óseo, 96, 102, 135
- superficial, 47, 110
- umbilical, 150
- areolar, 42, 47
Plano óseo del recto, despegar, 186
Planos de la meninge dura, 89
Plastrón esterno-condral, 142, 144, 146
Pleura, 136, 144
- diafragmática, 147
- parietal, 135, 139, 143, 147
- parietal mediastínica, 148
Pleuras:
- costales desgarradas, 143
- mediastinales, 143
- torácicas, 147
Plexo:
- braquial, 3
- cervical, 107
Plexo lumbar, rama terminal del, 179
Pliegue:
- pliegue del codo, 18
- de la mucosa, 176
- del codo, 18
- dígito-plantar, 83
- falciforme de Dittel, 120
Porción:
- hepática, 168
- subglandular de Sebileau, 128
Posición:
- decúbito ventral, 129
- de la talla, 192
- de Sims, 55
- del codo, 18
- extensión, 122
- ginecológica, 192
- inferior, 16
- larga, 16
- obstétrica, 192
- proctológica, 192
- rotación, 122
- vasto externo, 16
- vasto interno, 16
Presa de Herófilo, 90
Presión arterial, tomar la, 20
Primer espacio:
- interdigital, 80
- interóseo, 80
Primer metatarsiano, 80
Primer vértebra dorsal, 142
Primera:
- costilla, 6, 121
- porción del duodeno, 168
Primera porción del duodeno, pliegues de la mucosa de la, 167
Prolongación axilar, 141
Prominencia:
- cubital, 22
- epicóndilo, 22
- epitróclea, 22
- lateral interna, 18
- lateral externa, 18
- media, 18
- olécranon, 23
Pronación y supinacion, movimiento de, 21
Próstata, lóbulo superior de la, 185
Próstata, cara posterior de la, 186
Próstata, vértice de la, 186
Próstata, hipertrofia de la, 186
Próstata, extirpar, la 193
Protuberancia, 92
- occipital, 98
- occipital externa, 129
Proyección:
- pericárdica, 133
- pleural, 133
Pseudoartrosis, 14, 19
Pseudosuicidas, 19
Psoas, 154
Pterion, 87, 88, 102
Pubis, 153, 177, 181, 184, 188
Pubis, detrás del, 184
Pubis, localizar el borde inferior del, 194
Pulmón, 142, 144

Pulso de los enfermos, 27
Punción:
- cisternal, 129
- de venas, 19
- raquídea, 96
Punción pleural, punto de, 12
Punta del corazón, 146
Punto(s):
- bregmático, 87, 88, 92, 95
- ciático glúteo inferior, 53
- de Broca, 87
- de McBurney, 178
- de punción pericárdica, 133, 134
- en U, 2-a
- en X, 2-a
- glúteo vascular, 51
- lamboideo, 88
- supracrestal abdómino-genital, 151
- de Sabatini, 12
- de sutura, 178

Q

Quiasma óptico, 94
Quinta vértebra lumbar, 199
Quinto:
- cartílago costal, 134
- espacio intercondral, 134
- espacio intercostal, 146
- metatarsiano, 79, 80

R

Radial, filetes finos del, 16
Radio, 18
Radio, tercio superior del, 21
Rafé, 112
Rafé ano-bulbar, 193
Raíces de nervios raquídeos, 97
Raíz del mesenterio, 175
Raíz interna del nervio mediano, 5
Rama(s):
- acromial, 4
- carotídea externa, 100
- cérvico-facial, 127
- de la arteria humeral, 20
- de la subclavia, 120, 152
- del maxilar, 127
- del plexo braquial, 120
- del plexo cervical superficial, 119
- del plexo lumbar, 151
- del trigémino, 104
- descendente del hipogloso, 114
- hipogástrica, 179
- ilíaca externa, 179
- ilíaca interna, 179
- ilio-pubiana, 184
- isquio-pubiana(s), 184, 188
- meníngea media, 88
- quinta del plexobraquial, 121
- superior de las venas pulmonares, 147
- supraacromial, 119
- supraclavicular, 119
- témporo-facial, 127
- terminal del maxilar inferior, 106
- terminal hemorroidal superior, 175
Ramas nerviosas cérvico-facial y témporo-facial, 104, 105
Ramas iliopubianas, corte de las, 188
Raquia, aguja de, 199
Recto 180
- mayor 150
Recto, cara posterior del, 185
Recto, porción superior del, 186
Recto, porción pelviana del, 186
Red vascular, 177, 181
Región antebraquial posterior, 26
- disección, 27
- esquema, 28-a
Región anterior del cuello y dorso del pie, 77
- disección, 77
- esquema, 77-b, 78-a, 79-b
Región anterolateral del abdomen, 149
- disección, 149
- esquemas, 150-a, 150-b
Región axilar, 7
Región braquial anterior y posterior, 13
Región carotídea, 110, 113, 120, 122
Región costal, 137
- disección, 137
- esquema, 138-a
Región de la nuca, 129, 129-b
- disección, 129
- esquemas, 129-a,129-b, 130-c
Región:
- antebraquial posterior, 27
- braquial, 5
- braquial anterior, 13, 25
- braquial posterior, 16, 25
- costo-ilíaca, 149
- de la fosa ilíaca, 153-a, 153-c

- de la mejilla, 126
- del periné, 192
- del pliegue del codo, 18
- deltoidea, 3, 7
- escapular, 7, 9, 10
- escrotal o de las bolsas, 192, 197
- esplénica, 173
- esternal, 133
- esterno-costo-pubiana, 149
- esternocleidomastoidea, 110, 122
- geniana, 103
- inguinocrural, 46
- maseteriana, 103
- obturatriz, 46
- olecraneana, 18
- perineal (fosa isquio-rectal), 192-a
- retrorraquídea de Testut-Jacob, 129
- rotuliana, 64
- sacro-coxígea, 199
- supraclavicular, 6, 110
- suprahioidea, 110
Región infrahioidea, 113
- disección, 113
- esquemas, 113-a, 113-b
Región lateral del cuello, 122
- disección, 122
- esquemas, 122-a, 122-b
Región lumbar, 153, 156
- disección, 156
- esquemas, 156-a, 156-b, 156-c, 156-d, 156-e, 156-f, 156-g, 156-h
Región:
- lumbo-iliaca, 153-a, 153-b
Región mamaria, 140
- disección, 140
- esquemas, 140-a, 140-b
Región mastoidea, 107
- disección, 107
- esquemas, 107-a, 107-b
Región occípito-frontal, 98
- disección, 98
- esquema, 98-a
Región parotídea, 110, 122, 126, 128
- disección, 126
Región plantar, 83
- disección, 83
- esquemas, 83-b, 84-a
Región poplítea, 68
- disección, 68
Región posterior de la garganta del pie, 81
- disección, 81
- esquemas, 81-a, 81-b, 81-c, 81-d, 82-e
Región supraclavicular, 119
- disección, 119
- esquemas, 119-a, 119-b
Región temporal, 100
- disección, 100
- esquemas, 100-a, 100-b, 100-c
Región tibial anteroexterna, 71
- disección, 71
- esquemas, 71-b, 72-a
Región tibial posterior, 74
- disección, 74
- esquemas, 74-a, 75-b
Regiones retrorraquídeas, 110
Relaciones posteriores de la vejiga en la mujer, 189-a
Reloj de arena, 129
Resalto(s):
- externo vertical, 30
- interno vertical, 30
- óseos, 33
Retrocavidad de los epiplones, 166, 174
Riñón, 153, 179
Riñón izquierdo, 174
Riñón derecho e izquierdo 182
Riñón, hojas peritoneales que cubren el, 174
Riñón derecho, borde interno del, 162
Riñón izquierdo, cara anterior del 172
Rodilla, 64
Región anterior rotuliana, 64
- disección, 64
- esquemas, 64-a, 64-b, 64-c, 66-a
Rodilla duodenal, 169
Romboides, 130
Rombo, forma de, 149, 192

S

Sabatini, puntos de, 12
Saco:
- de la duramadre, 199
- dural, 200
- peritoneal vésico-rectal de Douglas, 186
- vésico-uterino, 188
Sacro, 97
Sacro lumbar, 157
Sacro y el coxis, levantar el, 186
Sangrías, 19
Satélite de la arteria, 123
Seccionar el hueso, 137
Secreción láctea, 140

Segmento:
- D, 109
- E, 109
- entre axila y codo, 13
- F, 109
- G, 109
- H, 109
- no articular del miembro superior, 13
Segunda vértebra lumbar, la médula espinal llega hasta, 201
Segunda vértebra lumbar, 175, 181
Segunda vértebra sacra, 199
Seno:-
- canceroso, 5
- canceroso en la mujer, 6
- cavernoso, 92
- de la duramadre, 89
- lateral, 109
- maxilar, 106
- venoso lateral, 109
- venoso lateral de la duramadre, 108
Separadores:
- curvos flexibles, 159-b
- del Dr. Negrete Herrera, 159-d
- Farabeuf, 159-d
- rectos rígidos, 159-b
Séptima costilla, 135
Séptima vértebra cervical, 116, 129, 130
Séptima vértebra cervical, apófisis espinosa de la, 12
Septum crural, 49
Septum lucidum, 91
Serosa, despegamiento de la, 178
Sexta costilla, 135
Sexta vértebra cervical, 114, 117, 124
Sien, 100
Sierra curva, 143
Signos de fractura, 15
Silla turca, 94
Simpatectomía, 58
Sincondrosis, 135
Sínfisis púbica, 194
Sitio quirúrgico de la arteria tiroidea superior,116
Sonda, 123
Sonda acanalada, 105, 111, 159-c, 200
Subclavia izquierda, 144
Suelo de la pelvis, 192
Sujeto en vigilia, 177
Sujetos anestesiados, 177
Superficie del trapecio, 130
Supinador largo, 21
Supramesocolónico, 169
Surco:
- auriculo-mastoideo, 107
- bulbo-protuberancial, 94
- delto-pectoral, 3, 4, 7, 8, 14
- epitrócleo-olecraneano, 22
- génito-crurales, 192
- inframamario, 140
- interglúteo, 185
- intermamario, 140
- interventricular anterior, 146
- isquiotrocantéreo, 51
- labiogeniano, 103
- mesentérico-colónico, 181
- nasogeniano, 103, 105, 106
- parieto-colónico, 181
- pedúnculo-protuberancial, 94
- retromaleolar, 78
- vertical, 126
Surcos retromaleolares, 81
Surjete punto atrás, 2-a
Surjete redondo, 2-a
Sustentaculum lienis, 183
Sutura sagital, 87

T

Tabique de madera, 129
Tabique intermuscular interno, 17
Tabiques, 4
Tabiques intermusculares, 84
Tabla externa, 106
Tablas, 99
Tacto y prensión, 35
Tálamo óptico, 94
Tallo pituitario, 94
Talón, 83
Talus paralítico, 76
Técnica quirúrgica, 1
Tejido celular, 4, 6, 11, 19, 20, 21, 98, 122, 123, 126, 129, 134, 141, 144, 160, 184
Tejido:
- celular axilar, 4
- celular perirrenal, 157
- celular subcutáneo, 14, 16, 19, 110, 130, 140, 150, 192, 195
- celular subperitoneal, 153
- glandular, 127
- subperitoneal, 178
Tejidos sin elasticidad, 177
Tendón(es):

- bicipital, 20
- bicipital, bordes del, 20
- conjunto, 44
- corto, 101
- del dorsal ancho, 3, 5
- del bíceps, 9, 20
- del palmar mayor, 27
- del palmar menor, 27
- de los peroneos, 81
- de Aquiles, 74, 75, 77, 81, 82
- de inserción, 102
- del abductor, 85
- del conjunto SE, IE y RM, 8
- del braquial anterior, 20
- del digástrico, 112
- del dorsal ancho, 3, 5
- del extensor del dedo gordo, 80
- del flexor, 85, 86
- del músculo subescapular, 6
- del músculo tibial, 78
- del omohioideo, 120, 125
- del peroneo, 79
- del subescapular, 6
- intermedio del omohioideo, 120
- músculo tríceps braquial, corte longitudinal del,16
- robusto, 16:
- subescapular, 9
Tenias, 178, 180
Tercer cartílago, 135
Tercer cartílago costal, 146
Tercera vértebra, 185
Tercera porción del duodeno, 175
Tercera vértebra lumbar, 96
Tercio externo de la clavícula, 7
Testículo, 197, 198
Testut-Jacob, 103, 110
Testut-Jacob y Tallaux, 156
Tiempo operatorio, 135
Tijeras, 1, 159-c
Tillaux, 103, 153, 157
Tiroidectomía, 114, 116
Tiroides, 114
Toma extracapular de las arterias tiroideas inferiores, 117
Tomar el pulso, 26
Topografía craneoencefálica de Kroenlein, 87
Tórax, cara posterior del, 10
Tórax, 133, 147, 148
Trabéculas, 130
Trabéculas conjuntivas, 134
Tragus, 103, 104
Transcavidad de los epiplones, pared inferior de la, 166
Transfusiones, 19
Transverso espinoso, 157
Trapecio, 11, 119, 129, 138
Tráquea, 114, 115, 116 113-b, 124
Tráquea cervical, 115
Traqueotomía alta de Boyer, 115
Traqueotomía baja de Trousseau, 115
Traumatismos, 99
Trepanación, 108
Trepanación del antro, 107, 108
Trépano, 99, 102
Tres arterias sigmoideas, 175
Triángulo:
- biliar, 162
- bulbar del cuarto ventrículo, 132
- calcáneo, 81
- carotídeo, 124
- de Beclard, 112
- de Farabeuff 124, 125
- de J.L.Petit, 157
- de Labbe, 164
- de Pawlik, 190
- de Pirogoff, 111, 112
- de Velpeau, 113-b, 114, 116, 123
- del frénico, 120
- interdiferencial, 186
- omoclavicular, 120, 123
- omotrapecial, 121
- omotricipital, 11
Triángulo(s):
- de superficie convexa, 22
- de Scarpa, 46, 49, 56
- herniario, 50
Tríceps:
- braquial, 16
- sural, 75
Trigémino, 101
Trígono:
- de Lieutaud, 186, 190
- vesical, 186
Trocánter, 154
Trompa interna, 179
Tronco:
- arterial braquiocefálico, 115, 124
- basilar, 94
- celiaco, 164, 166
- ilio-ceco-apendicular, 178
- tibioperoneo, 75
- venoso braquiocefálico, 115, 144, 145
- venoso braquiocefálico derecho, 122

- venoso braquiocefálico izquierdo, 116
- venoso tirolinguofacial, 124
Troncos braquiocefálicos venosos, 143
Troquín, 6, 7, 9
Troquíter, 7, 9
Tuber cinereum, 94
Tubérculo:
- bicipital del radio, 14
- de Chassaignac, 113-b, 114, 117, 121, 124, 125,
- de Gerdy, 64, 72
- de Lisfranc, 120, 121
- del escafoide, 79, 80
Tubérculos mamilares, 94
Tuberculosis, signos audibles de la, 12
Tuberosidad isquiática, 51, 196
Túnica fibrosa, 198

U

Ulcera duodenal, 168
Unión de suturas, 88
Uraco, corte del, 188
Uraco, 185
Uréter, 179, 183
Uréter derecho, 182
Uréter izquierdo, 183
Uretra, bulbo de la, 185
Utero rectal, 190

V

V, pedúnculos cerebrales forman una, 94
V deltoidea, 4, 7, 8, 10, 13
Vaciamiento de la axila, 5, 6
Vagina, línea de inserción, 191
Vago, 145
Vaguectomía transtorácica, 147
Vaina, 59, 79
- aponeurótica, 120, 151
- de revestimiento, 14
- del esternocleidomastoideo, 123
- del peroneo, 85
- fibrocelular, 124
- fibrosa, 197
Válvula:
- de Bauhin, 177
- de Gerlach, 179
- de las aórticas, 101
- de Vieussens, 90, 91
- ilio-cecal 175
Válvulas conniventes, 176
Vaso de gran calibre, 147
Vasos:
- circunflejos, 5
- circunflejos posteriores, 11
- del corazón, 134
- epigástricos, 44
- faciales, 105
- linfáticos, 47
- ováricos, 155
- poplíteos, 75
Vejiga, 179, 185
Vejiga, cara anterior de la, 184
Vejiga, uretero y anexos, 186
Vejiga y recto en el hombre, 184
Velo de Jackson, 178
Vena:
- ácigos mayor, 145, 147, 148
- apendicular, 177,178
- axilar, 14
- basílica, 19
- cava inferior, 146, 162,163, 183
- cefálica, 4
- cefálica mediana, 20
- cubital, 19
- esplénica, 165
- facial, 104, 105, 124
- humeral, 14-a
- lingual, 111
- mediana basílica, 19
- mediana cefálica, 19, 20
- ovárica, 189
- porta, 161, 162, 166, 169
- radial, 19
- renal izquierda, 167
- safena, 74, 75, 78
- subclavia, 113, 120, 121
- superior, 123, 144, 146, 149
- temporal superficial, 101
- yugular, 104, 121
- yugular interna, 114, 115, 123, 124, 128, 128
- yugular externa, 101, 120, 127
- yugular posterior, 132
Vena cubital, borde iterno de la, 19
Vena cava inferior, formada por la, 169
Vena dorsal del pene, entrada de la, 194
Vena dorsal del pene, fijación de la entrada de la, 194
Vena espermática, desembocadura de la, 167
Vena esplénica, no cortar, 170
Vena mediana cefálica, punción de la, 19

Vena mediana y mediana basílica, bifurcación de la, 19
Vena porta, rama derecha de la, 162
Vena renal izquierda con el arco vascular de Treitz, hallar la relación de la 174
Vena(s):
- axilar, 3, 5, 14
- cefálica, 4, 5, 8, 14
- deltoidea, 4
- disecar, 19
- de Galeno, 90
- humerales, 13, 20
- humeral, 13
- mediana cefálica, 19, 25
- mediana basílica, 19
- safena interna, 47
- tiroideas, 115
- yugulares, 113
Venas humerales, dos, 14
Venas, cordones azulosos de las, 19
Venas, limpiar las, 190
Venas, ramas auricular y mastoidea, 107
Vermis superior, 91
Vértebras:
- dorsales, 130
- lumbares, 96, 156, 157
- sacras, 199
Vértice de:
- la Apófisis mastoides, 126
- la axila, 6
- la escápula, 11, 149
- la mastoides, 107, 108
Vértice del:
- apéndice xifoides, 133
coxis, 185
- lóbulo, 116
- maleolo, 79
- omoplato, presión en el ,12
- pulmón, 119
Vértice mastoides, 119
Vesícula biliar, 160, 161, 161-a, 163
Vesícula, forma de la, 160
Vesícula, liberar la, 161
Vesícula, bordes de la, 163
Vesícula biliar, inflamaciones de la, 12
Vesícula biliar, cuello de la, 161
Vesícula y vías biliares, manejo de la, 162
Vesículas seminales, 185, 186
Vestíbulo de la boca, 106
Vía transtorácica, 147
Vías biliares 159, 165

W

Wrisberg, 93, 94

Y

Yeyuno-ilion, 175
Yugular interna, 124

Z

Zona:
- de alarma de Chauvet, 12
- de trepanación, 88
- herniaria, 157
- semilunar de Traube, 164